

冠動脈内注入心筋コントラストエコー法による局所心筋灌流動態の定量的評価：虚血性心疾患における検討

Regional myocardial perfusion in ischemic heart disease assessed by myocardial contrast echocardiography

林 英宰
南都 伸介
池田俊太郎
増山 理*
松村 泰志*
三嶋 正芳*
児玉 和久*
北畠 顕**
井上 通敏**

Young-Jae LIM
Shinsuke NANTO
Toshitaro IKEDA
Tohru MASUYAMA*
Yasushi MATSUMURA*
Masayoshi MISHIMA*
Kazuhisa KODAMA*
Akira KITABATAKE**
Michitoshi INOUE**

Summary

Myocardial contrast echocardiography is a new cardiovascular imaging technique that can be used to evaluate regional myocardial perfusion. Regional myocardial perfusion was studied in 12 patients with normal coronary arteries, 14 patients with old myocardial infarction, four patients with acute myocardial infarction, and 15 patients with effort angina. Conventional two-dimensional echo imaging was obtained during intracoronary injections of relatively small volumes (2 ml) of agitated Urografin-76. The echo intensities were measured before and after injecting contrast agents and the subtraction images were composed by a high-speed image processor (NEXUS 6400).

Clear myocardial images were obtained in 10 of 12 the patients with normal coronary arteries, and they reflected well the epicardial arterial architecture by coronary angiography. In cases of old myocardial infarction, the infarcted areas appeared as contrast defects in seven and as slightly enhanced areas in three of the 10 patients. In cases of acute myocardial infarction, contrast defect areas in the myocardial images were less in two cases of successful early coronary thrombolysis or percutaneous transluminal coronary angioplasty (PTCA). However, contrast defects remained unchanged despite good recanalization in one case of delayed PTCA. In cases of effort angina, anginal attacks

河内総合病院 循環器科
東大阪市横枕東 28 (〒578)
*大阪警察病院 心臓センター内科
大阪市天王寺区北山町 10-31 (〒543)
**大阪大学医学部 第一内科
大阪市福島区福島 1-1-50 (〒553)

Cardiovascular Division, Kawachi General Hospital,
Yokomakura-Higashi 28, Higashi-Osaka 578
*Cardiovascular Division, Osaka Police Hospital,
Kitayama-cho 10-31, Tennouji-ku, Osaka 543
**The First Department of Medicine, Osaka
University School of Medicine, Fukushima 1-1-50,
Fukushima-ku, Osaka 553

Received for publication May 20, 1987; accepted August 3, 1987 (Ref. No. 34-29)

were successfully induced by rapid atrial pacing in six of the 15 patients. In four of the six patients, contrast enhancement in myocardial imaging during anginal attack decreased more in the endocardial than in the epicardial myocardium, possibly reflecting subendocardial ischemia.

It is concluded that this technique can identify regional myocardial perfusion, which is not revealed by coronary angiography, and it is therefore useful for the clinical analysis of ischemic heart disease.

Key words

Myocardial contrast echocardiography Agitated urografin-76 Infarcted area Subendocardial ischemia

はじめに

局所心筋灌流動態を知ることは、各種心疾患患者における病態の把握、および治療法の選択に際し、極めて重要である。現在、臨床に応用し得る局所心筋灌流動態の評価法としては、主に RI 法による心筋灌流イメージによる方法が用いられている。しかし RI 法は心筋梗塞急性期には使用困難であり、また動画として実時間に観察し得ず、短時間に反復して施行し得ないなどの限界も多い。

冠動脈内注入による心筋コントラストエコー法は RI 法とは異なった局所心筋灌流動態評価法として提唱され、近年、基礎的な検討が重ねられて来た¹⁻⁴⁾。本手法は局所心筋灌流域の同定および絶対流量の推定をも可能にし得ることから、新しい心血管画像診断法として期待される。

今回我々は、本手法を用い、正常例および虚血性心疾患例において心筋イメージを作成し、局所心筋灌流動態評価法として臨床応用するに際し、本方法の有用性と限界について検討した。

対 象

対象は心臓カテーテル検査時冠動脈造影を行った 45 例である(男 28 例, 女 17 例, 平均年齢 60 ± 9 歳)。内訳は正常冠動脈例 12 例, 陳旧性心筋梗塞(心電図上 QS パターンを呈するものおよび²⁰¹Tl 心筋シンチにて scar と判定されたもの) 14 例, 急性心筋梗塞 4 例, 労作性狭心症 15 例である (Table 1)。

Table 1. Subjects

	No. of cases	Sex (M/F)	Age (years)
Normal coronary artery	12	6/6	58 ± 9
Myocardial infarction			
Old	14	8/6	61 ± 9
Acute	4	3/1	65 ± 9
Effort angina	15	11/4	60 ± 9
	45	28/17	60 ± 9

方 法

心臓カテーテル検査時, hand agitation を行った 76% ウログラフィン 2 ml を冠動脈内に選択的に注入した。コントラスト剤注入 30 秒前より注入後 contrast-enhance が認められなくなるまで、断層心エコー図(短軸または長軸像)を連続的に記録、ビデオ収録した。装置は東芝製 SSH-65A もしくはアロカ製 SSD-860 を使用した。ビデオ収録画像は A/D 変換装置 (NEXUS 68322) にてデジタル信号変換した後、画像処理システム (NEXUS 6400, NEC PC-9801) の画像フレームメモリー (512 × 512 × 8 bit) に転送し、以下の処理を加えた。

1. コントラスト剤注入前後の拡張末期像(一部収縮末期像)を画像フレームメモリーに転送、並行移動させ、対応点を一致させた後、注入後像から注入前像を引き、サブトラクション画像を作成した。

2. 短軸像は均等に 8 分割、また長軸像は 5 分

割し、各関心領域におけるコントラスト剤注入前後の平均エコー輝度の変化(差分)を算出した。

結 果

1. 正常冠動脈例における検討

正常冠動脈例 12 例中 10 例 (83%) に明瞭な心筋イメージを得、これは冠動脈造影により得られた冠血管分布と良く対応した。

コントラスト剤の左冠動脈注入では、前壁から

側壁、後壁にかけエコー輝度の増強を認め、これはサブトラクション像を構成することにより、より明瞭に描出された。またコントラスト剤注入前後の関心領域の平均エコー輝度の変化を算出すると、エコー輝度の増強した領域をプラスの数字として定量的に表示し得た (Fig. 1)。

コントラスト剤の右冠動脈注入では、心室中隔下部から下壁にかけてのエコー輝度の増強を認めた。サブトラクション像の構成および平均エコー

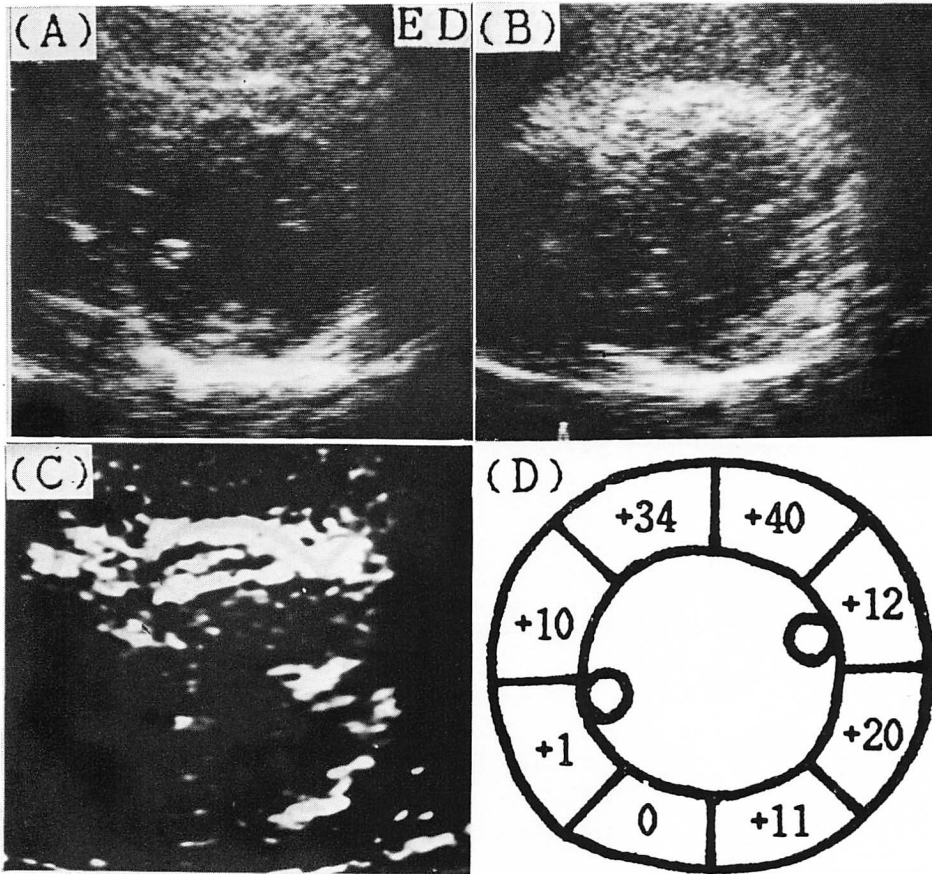


Fig. 1. Myocardial contrast echocardiograms in a case of normal coronary artery.

A & B: Short-axis images of the left ventricle before (A) and after (B) injection of contrast agent into the left main coronary artery. ED=end-diastole.

C: Subtraction image of the left ventricle.

D: Echo level of contrast enhancement digitally assessed.

一輝度の測定により, エコー輝度の増強した領域をより明瞭に描出し, また定量的に表示し得た (Fig. 2).

2. 陳旧性心筋梗塞例における検討

陳旧性心筋梗塞 14 例中 10 例 (71%) において明瞭な心筋イメージを得た.

Fig. 3 に典型例を呈示する. 本例は左前下行枝近位部完全閉塞の陳旧性前壁中隔梗塞例である. 断層心エコー図上, 心室中隔基部側の hypokine-

sis と心尖部側の akinesis を認めた. コントラスト剤の左冠動脈注入により心室中隔基部側はエコー輝度の軽度増強を認めたが, 心尖部側には欠損を生じた. 本例は運動負荷 ^{201}Tl 心筋シンチにて前壁から心尖部にかけては scar と判定され, 心室中隔基部側に一部生存心筋の存在を認めた.

10 例中心筋イメージ上梗塞部位に一致して欠損を生じたもの 7 例, 軽度エコー輝度の上昇を認めたもの 3 例であった. また同時に断層心エコー

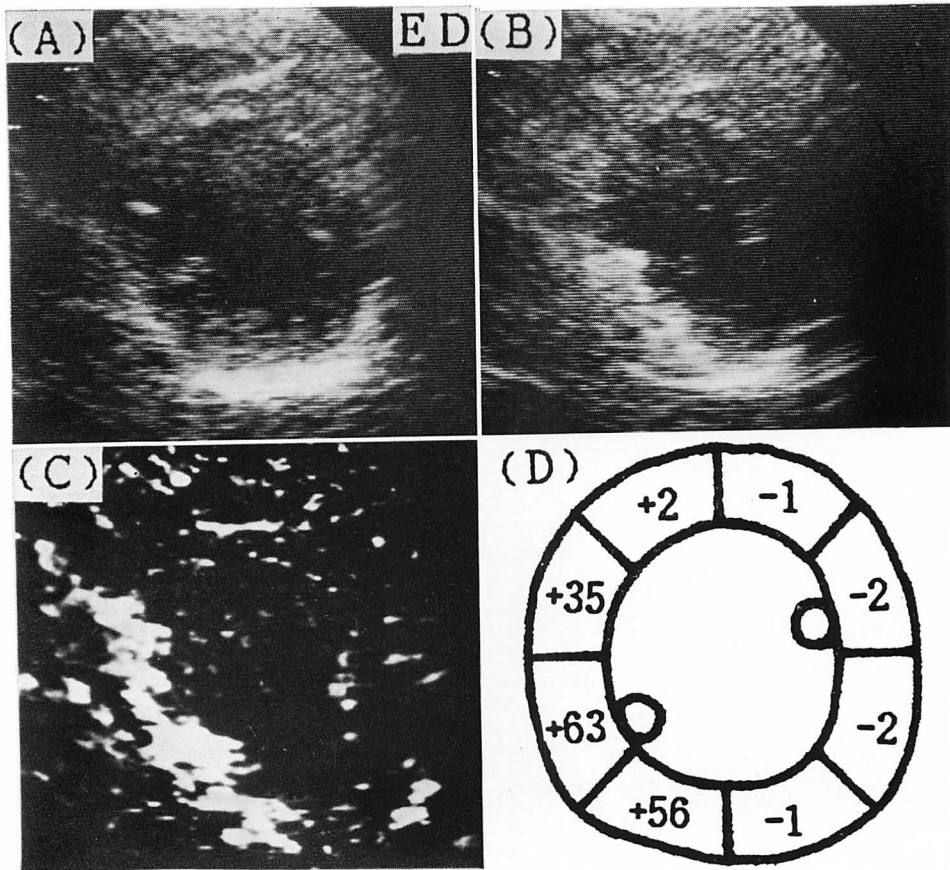


Fig. 2. Myocardial contrast echocardiograms in a case of normal coronary artery.

A & B: Short-axis images of the left ventricle before (A) and after (B) injection of contrast agent into the right coronary artery. ED=end-diastole.

C: Subtraction image of the left ventricle.

D: Echo level of contrast enhancement digitally assessed.

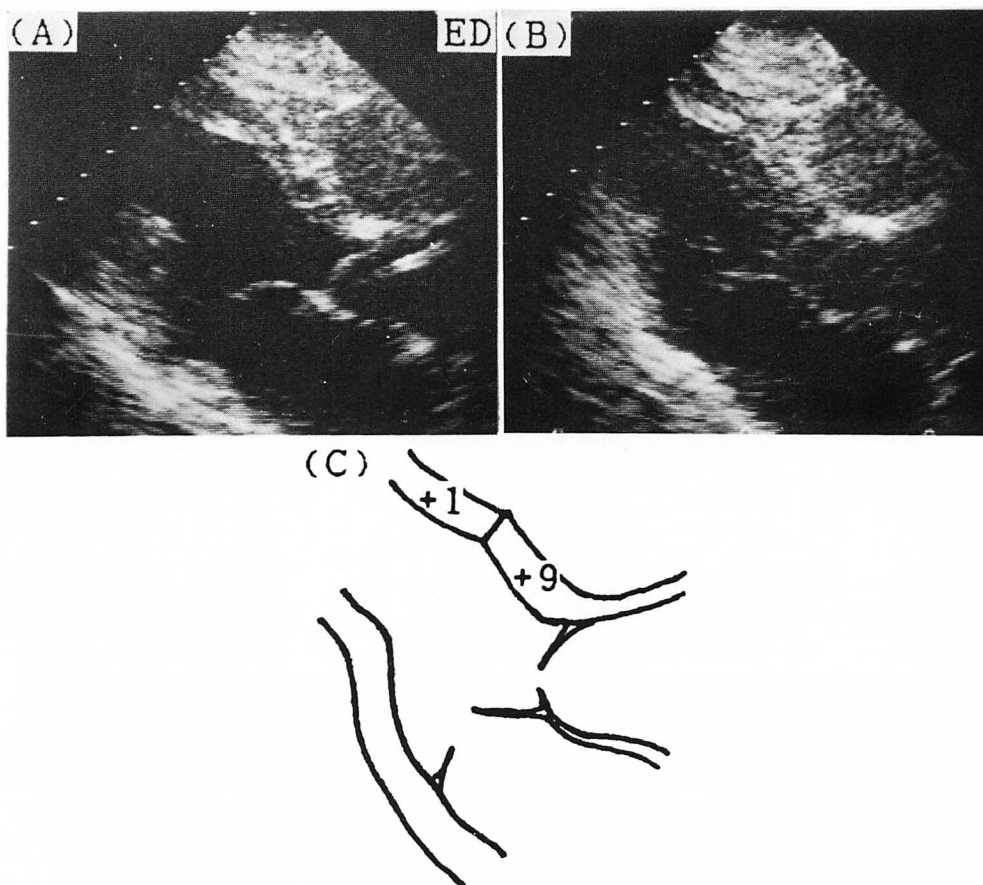


Fig. 3. Myocardial contrast echocardiograms in a case of old myocardial infarction.

A & B: Long-axis images of the left ventricle before (A) and after (B) injection of contrast agent into the left main coronary artery. ED=end-diastole.

C: Echo level of contrast enhancement digitally assessed.

図にて観察された壁運動との関連では、欠損部位に比し、asynergy領域がより広範な傾向にあった。

3. 急性心筋梗塞例における検討

急性心筋梗塞4例中3例(75%)において明瞭な心筋イメージを得た。この3例中、選択的冠動脈内血栓溶解療法(PTCR)、経皮的冠動脈形成術(PTCA)により早期再疎通に成功した2例では、再疎通前に比し、慢性期の心筋イメージ上欠損部が縮小した。再疎通が遅れた1例では、再疎通前

と同様、慢性期の心筋イメージ上、欠損が存在した。

Fig. 4 は左前下行枝近位部完全閉塞の急性心筋梗塞例である。急性期再疎通前の心筋イメージ上前壁基部においてのみエコー輝度の増強を見、心尖部にかけて大きなdefectを認めた。梗塞発症6週後の冠動脈造影では、完全閉塞箇所は50%以下の狭窄と良好な開存を認めた。この時点の心筋イメージを**Fig. 5**に呈示するが、心尖部にdefectを認め、サブトラクション像、平均エコー

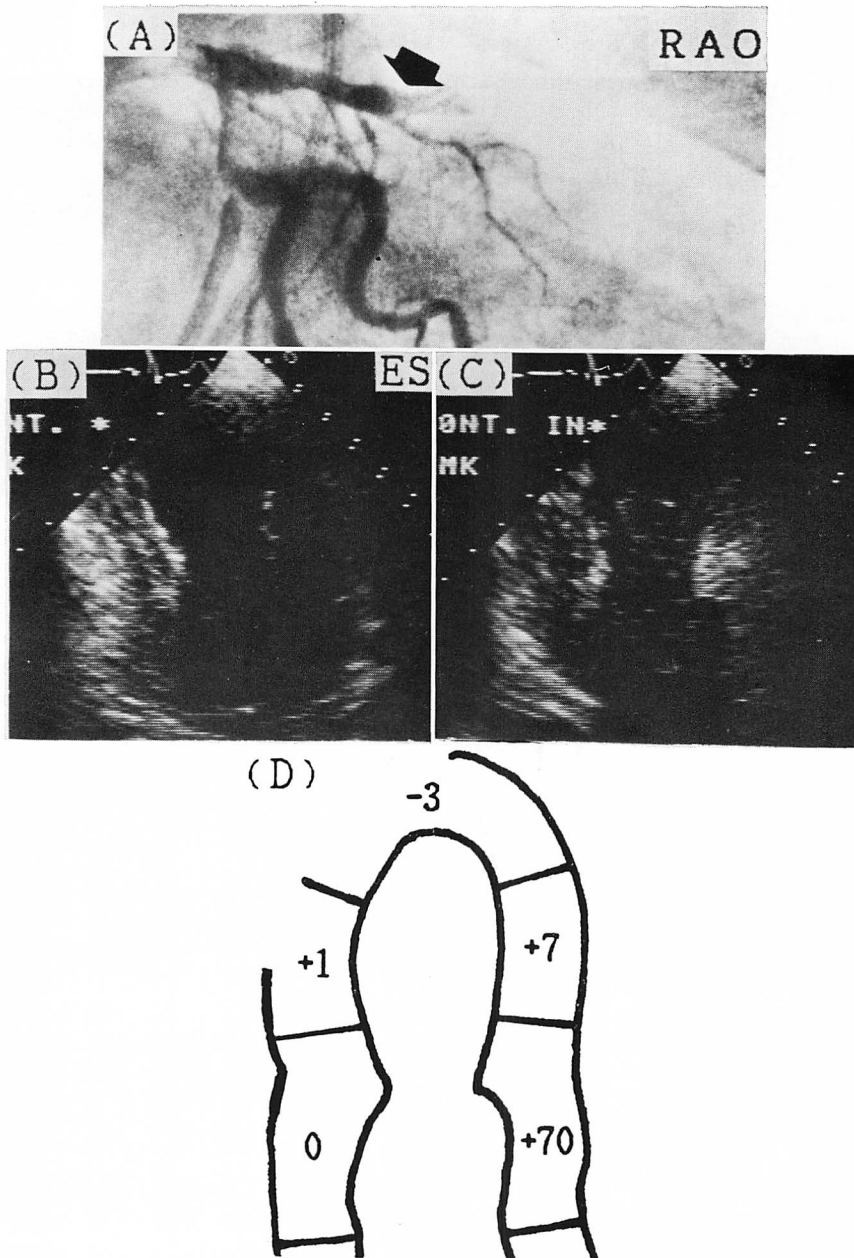


Fig. 4. Coronary angiogram and myocardial contrast echocardiograms in a case of acute myocardial infarction.

A: Coronary angiogram before percutaneous transluminal coronary angioplasty. Arrow indicates the site of occlusion.

B: Long-axis image of the left ventricle before injection of contrast agent.

C: Long-axis image of the left ventricle after injection of contrast agent into the left main coronary artery.

D: Echo level of contrast enhancement digitally assessed.

RAO=right anterior oblique projection; ES=end-systole.

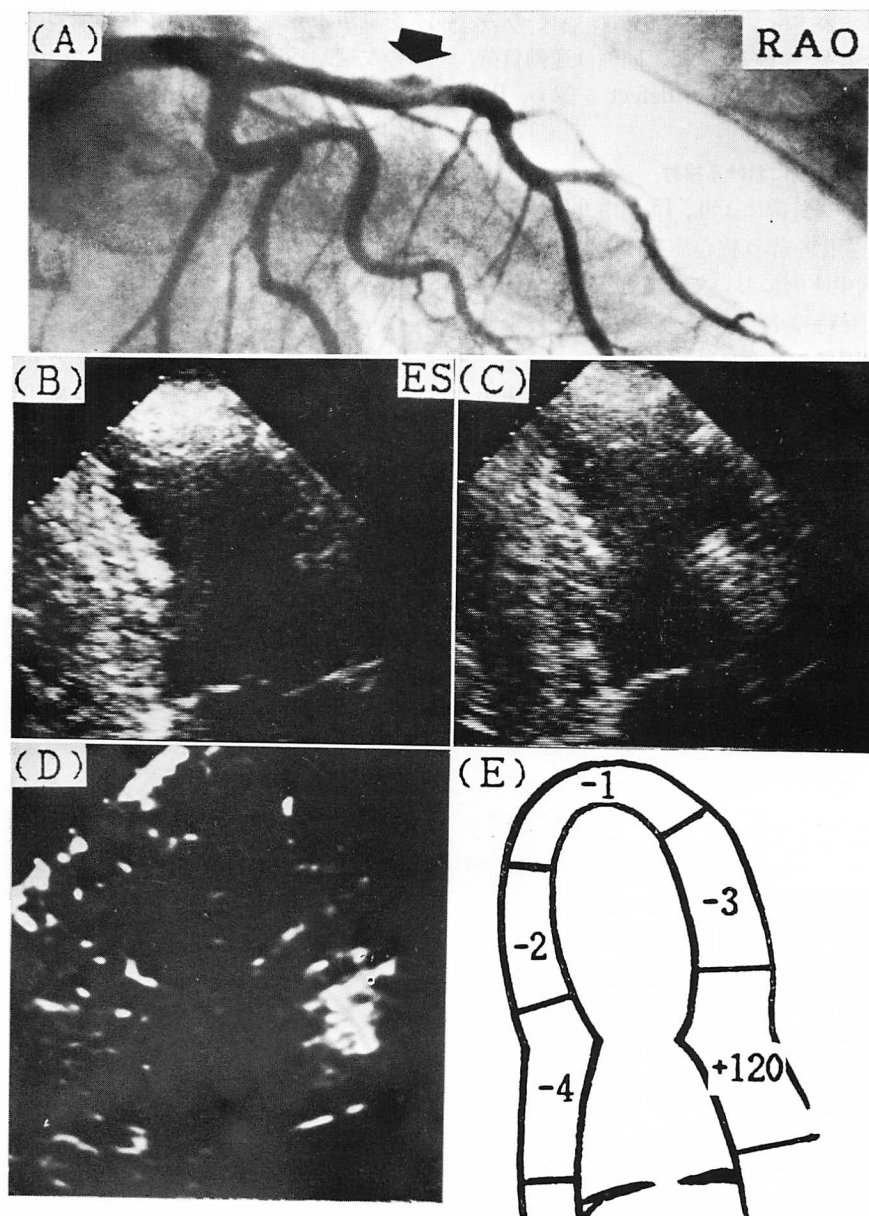


Fig. 5. Coronary angiogram and myocardial contrast echocardiograms at the chronic stage in the same case as Fig. 4.

A: Coronary angiogram after percutaneous transluminal coronary angioplasty.

B & C: Long-axis images of the left ventricle before (B) and after (C) injection of contrast agent into the left main coronary artery.

D: Subtraction image of the left ventricle.

E: Echo level of contrast enhancement digitally assessed.

RAO=right anterior oblique projection; ES=end-systole.

輝度の測定においても, 前壁基部においてのみエコー輝度の上昇を確認した. 同例は運動負荷²⁰¹Tl心筋シンチにて心尖部に defect を認め, RI上 scar と判定された.

4. 労作性狭心症例における検討

心房ペーシング負荷により, 15 例中 6 例に胸痛および心電図変化を伴う狭心症発作を誘発せしめた. この 6 例中 4 例において, 心筋イメージ上, 狭心症発作誘発時の平均エコー輝度は, 心外膜側に比し, 心内膜側で有意に低値であった.

Fig. 6 に左前下行枝近位部 90% 狭窄の代表例

を呈示する. ペーシング負荷前のコントラスト剤の左冠動脈注入では, 平均エコー輝度の上昇は, 左室前壁において心内膜側+12, 心外膜側+12と均等であったが, ペーシング負荷による狭心症発作誘発時にコントラスト剤を注入すると, 平均エコー輝度は, 心内膜側-2, 心外膜側+39と, 心外膜側に比し, 明らかに心内膜側で低値を示した.

考 按

我々はコントラスト剤として, hand agitationを行った 76% ウログラフィンを用い, ルーチン

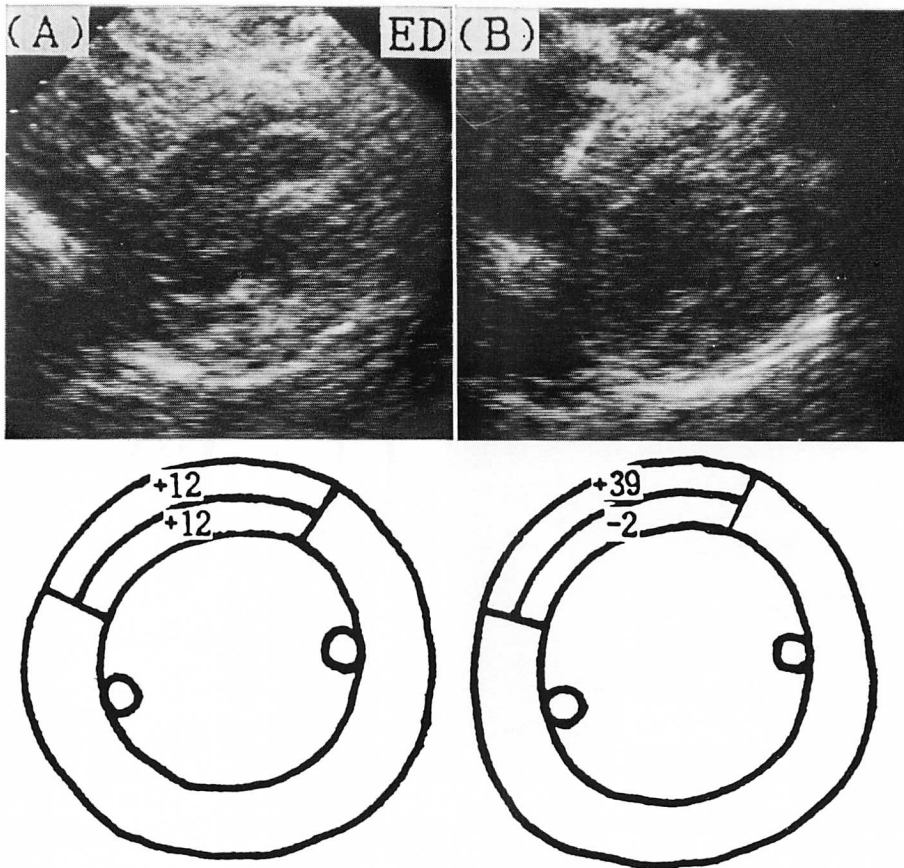


Fig. 6. Myocardial contrast echocardiograms in a case of effort angina.

A: Short-axis image of the left ventricle at rest.

B: Short-axis image of the left ventricle during anginal attack induced by rapid atrial pacing.

ED=end-diastole.

の心臓カテーテル検査時、正常冠動脈例および虚血性心疾患例に冠動脈内注入による心筋コントラストエコー法を行った。Gillam ら⁵⁾は、hand agitation を行った 76% レノグラフィンを用いた動物実験で、副作用に対する検討を行っているが、微小気胞の大きさは $11.5 \pm 6.6 \mu$ で、心筋、脳、腎に対する組織障害はなく、心電図変化、壁運動異常、血行動態変化のいずれも軽微、かつ一過性のものであったと報告している。我々も対象全例に対し、CPK、GOT、LDH などの心筋逸脱酵素、心電図変化、壁運動異常、血行動態変化を検討しているが、通常の冠動脈造影時以上の有意な変化は認められなかった。

正常冠動脈例における検討でサブトラクション像を作成することによって、明瞭な心筋イメージが得られ、これは冠動脈造影により得られた個々の例における冠構築を良く反映していた。また平均エコー輝度の測定により心筋灌流動態の定量化も可能であると考えられた。

Kemper ら⁶⁾、Armstrong ら⁷⁾は、過酸化水素をコントラスト剤に用いた動物実験で、大動脈基始部注入にて心筋灌流領域を描出し、コントラストエコー法による欠損領域と triphenyltetrazolium chloride および nitroblue tetrazolium 染色により求めた梗塞領域とは良く合致したと報告している。また Tei ら⁸⁾は、hand agitation を行った生理的食塩水とレノグラフィンの混合液をコントラスト剤として冠動脈内に注入し、梗塞領域を描出している。我々の陳旧性心筋梗塞例における検討では、本法により梗塞部位が欠損部として鮮明に可視化されたが、一部エコー輝度が軽度増強した例が認められた。これは側副血行路の関与などより、心筋灌流が存在したことを示している。心筋イメージ上完全な欠損として描出された領域は、²⁰¹Tl 心筋シンチにても scar と判定され、両者は良く一致した。また壁運動との対比においては、欠損部位よりも asynergy 領域がより広範な傾向を認めたが、これは低灌流領域が周辺領域を巻き込んで、より広範な壁運動異常を呈するものと

考えられた。

急性期に PTCR、PTCA を行った心筋梗塞例中、慢性期に冠動脈造影上良好な再疎通を得ているにもかかわらず、心筋イメージ上欠損を生じた例を認めた。これは冠微小循環の障害が示唆され、本法により壊死心筋における冠血管再建時の現象を捉えたものと考えた。本法は今後 PTCR、PTCA の機能的側面からの術後成績の評価にも有用であると思われた。

Goldman ら⁹⁾は、AC-バイパス術中の患者に cardioplegy をコントラスト剤として心筋コントラストエコー法を行い、冠狭窄度が進むにつれてエコー輝度が低下し、欠損の出現をみたとしている。我々の労作性狭心症例における検討では、高度狭窄例においても狭心症非発作時には、心筋イメージ上、心内膜側、心外膜側とも均等にエコー輝度は増強し、欠損は生じなかった。これに比し、心房ペースングによる狭心症発作誘発時には、心外膜側に比し、心内膜側で有意にエコー輝度が低下していた。これは心内外膜側の心筋血流分布比の変化を示唆し、本法により臨床的に心内膜下虚血を可視化し得ると考えた。

結 語

心筋コントラストエコー法により冠動脈造影では得られない心筋イメージが得られ、虚血性心疾患における局所心筋灌流動態を動的かつ実時間で評価できた。

要 約

冠動脈内注入による心筋コントラストエコー法は、局所心筋灌流動態を評価し得る新しい心血管画像診断法である。本法を用いて正常冠動脈例 12 例、陳旧性心筋梗塞 14 例、急性心筋梗塞 4 例、労作性狭心症 15 例における局所心筋灌流動態を検討した。アジテートした 76% ウログラフィンをコントラスト剤として用い、冠動脈内注入前後のエコー像をビデオ収録した。画像処理システム (NEXUS 6400) を用いて、サブトラクション像

を構成し, また関心領域の平均エコー輝度を測定した. 正常冠動脈例においては12例中10例に明瞭な心筋イメージを得, これは冠動脈造影により得られた冠構築を良く反映していた.

陳旧性心筋梗塞例における検討では, 14例中10例において明瞭な心筋イメージを得た. この10例中7例においては梗塞部位が欠損として鮮明に可視化されたが, 3例においては軽度エコー輝度の増強を認めた. 急性心筋梗塞例における検討では, 選択的冠動脈内血栓溶解療法, 経皮的冠動脈形成術により早期の再疎通に成功した2例では, 再疎通前に比し, 慢性期の心筋イメージにて欠損が縮小したが, 再疎通が遅れた1例では, 再疎通前と同様, 慢性期の心筋イメージにて欠損が存在した.

労作性狭心症例における検討では, 15例中6例において心房ペースング負荷により狭心症発作を誘発せしめた. この6例中4例において, 心筋イメージ上, 狭心症発作誘発時の平均エコー輝度は, 心外膜側に比し, 心内膜側で有意に低値であり, 臨床的に心内膜下虚血を可視化したと考えられた.

本手法は冠動脈造影では得られない心筋イメージが得られ, 虚血性心疾患における局所心筋灌流動態の評価に有用であると考えられた.

文 献

- 1) Maurer G, Ong K, Haendchen R, Torres M, Tei C, Wood F, Meerbaum S, Shah P, Corday E: Myocardial contrast two dimensional echocardiography: Comparison of contrast disappearance rates in normal and underperfused myocardium. *Circulation* **69**: 418, 1984
- 2) Feinstein SB, Ten Cate F, Zwehl W, Ong K, Maurer G, Tei C, Shah P, Meerbaum S, Corday E: Two-dimensional contrast echocardiography: I. In vitro development and quantitative analysis of echo contrast agents. *J Am Coll Cardiol* **3**: 14, 1984
- 3) Taylor A, Collins SM, Skorton DJ, Kieso RA, Melton J, Kerber RE: Artifactual regional gray level variability in contrast-enhanced two-dimensional echocardiographic images: Effect on measurement of the coronary perfusion bed. *J Am Coll Cardiol* **6**: 831, 1985
- 4) Kaul S, Gillam LD, Weyman AE: Contrast echocardiography in acute myocardial ischemia. 2. The effect of site of injection of contrast agent on the estimation of area at risk for necrosis after coronary occlusion. *J Am Coll Cardiol* **6**: 825, 1985
- 5) Gillam LD, Kaul S, Fallon JT, Levine RA, Hedley-Whyte T, Guerrero L, Weyman AE: Functional and pathologic effects of multiple echocardiographic contrast injections on the myocardium, brain, and kidney. *J Am Coll Cardiol* **6**: 687, 1985
- 6) Kemper AJ, O'Boyle JE, Sharma S, Cohen CA, Kloner RA, Khuri SF, Parisi AF: Hydrogen peroxide contrast-enhanced two-dimensional echocardiography: Real-time in vivo delineation of regional myocardial perfusion. *Circulation* **68**: 603, 1983
- 7) Armstrong WF, West SR, Mueller TM, Dillon JC, Feigenbaum H: Assessment of location and size of myocardial infarction with contrast-enhanced echocardiography. *J Am Coll Cardiol* **2**: 63, 1983
- 8) Tei C, Sakamaki T, Shah PM, Meerbaum S, Shimoura K, Kondo S, Corday E: Myocardial contrast echocardiography: A reproducible technique of myocardial opacification for identifying regional perfusion deficits. *Circulation* **67**: 585, 1983
- 9) Goldman ME, Mindich BP: Intraoperative cardioplegic contrast echocardiography for assessing myocardial perfusion during open heart surgery. *J Am Coll Cardiol* **4**: 1029, 1984