

断層心エコー図法, カラー
ドップラー法, パルス・ド
ップラー法による奇静脈およ
び半奇静脈接続の診断

Azygos and hemiazygos
connections imaged by
two-dimensional, and
pulsed and color Dop-
pler echocardiography

里見 元義
高尾 篤良
矢嶋 茂裕
片山 博視
青墳 裕之
神田 進
小山耕太郎
中村 憲司*

Gengi SATOMI
Atsuyoshi TAKAO
Shigehiro YAJIMA
Hiroshi KATAYAMA
Hiroyuki AOTSUKA
Susumu KANDA
Kotaro OYAMA
Kenji NAKAMURA*

Summary

Identification of the azygos or hemiazygos connection is important in the diagnosis of congenital heart disease, especially in cases of the polysplenia syndrome. Although two-dimensional echocardiographic observation of this anomaly has been reported, the direct visualization of drainage sites is still rather difficult. A method for visualizing the azygos or hemiazygos connection by a combined use of two-dimensional and pulsed and color Doppler echocardiography was reported here. Subjects consisted of 10 patients with the polysplenia syndrome, each of whom had been confirmed as having the azygos or hemiazygos connection; five each of the azygos and hemiazygos types. The transducer was placed over the second intercostal space on the right side for the azygos, and on the left side for hemiazygos connection. The two-dimensional echocardiographic plane was adjusted to visualize the long-axis view of the superior vena cava; the right superior vena cava for the azygos and the left superior vena cava for the hemiazygos connection. The mode of the equipment was changed to color Doppler, and an orange-colored blood flow toward the transducer, draining into the superior vena cava was carefully sought. Finally the pulsed Doppler mode was selected and the sampling volume was set in the orange-colored area. The wave form of the pulsed Doppler echocardiogram of the azygos or hemiazygos vein potentially had two peaks per cardiac cycle, and was modified by respiration.

We found azygos or hemiazygos veins coursing from the posterior aspect of the right pulmonary artery in seven of 10 cases by two-dimensional echocardiography alone, while we observed all veins by the additional use of color and pulsed Doppler echocardiography.

東京女子医科大学附属日本心臓血圧研究所, 循環器小児科

*同 内科

東京都新宿区河田町 8-1 (〒162)

Department of Pediatric Cardiology and Cardiology, The Heart Institute of Japan, Tokyo Women's Medical College, Kawada-cho 8-1, Shinjuku-ku, Tokyo 162

Received for publication July 28, 1987; accepted October 9, 1987 (Ref. No. 34-6)

Thus, we conclude that the direct visualization of the azygos or hemiazygos vein could be greatly improved by the combined use of two-dimensional and pulsed and color Doppler echocardiography.

Key words

Azygos connection
echocardiography

Hemiazygos connection
Color Doppler echocardiography

Two-dimensional echocardiography

Pulsed Doppler

結 言

下大静脈欠損を伴う奇静脈接続 (azygos connection) は、内臓錯位、とくに多脾症候群に特徴的な系統静脈奇形である¹⁾。本奇形が存在する場合には、大腿静脈から挿入したカテーテルは下方から直接右心房へ入らず、上大静脈経由で入るため、カテーテル操作にも困難を伴うことから、カテーテル検査前の本奇形の診断は重要である。また機能的単心室に対する Fontan 型の手術術式を考慮する際には、系統静脈の右心系への接続の様式に関する情報は術式を決定するのに不可欠である^{2,3)}。

現在まで本奇形の心エコー図法による診断には、Garris ら⁴⁾、Huhta^{5,6)} らの断層心エコー図法を用いた報告があるが、その描出法は必ずしも容易でなく、広く普及しているとはいえない。今回我々は、断層心エコー図、カラードップラー心エコー図法、パルス・ドップラー法を総合的に用いることによって、本奇形の還流部位の直接描出を容易に行なうことを可能にすることができたので報告する。

対 象

対象はカテーテル検査で奇静脈接続または半奇静脈接続の診断が確定した 10 例である。症例 1 から 5 は奇静脈接続 (azygos connection)、症例 6 から 10 は、半奇静脈接続 (hemiazygos connection) である。年齢は 2 ヶ月から 26 歳で、胸部レントゲン写真上の気管分枝、核医学検査などより、全例多脾症候群と診断されている。男 6 例、女 4 例である。

心内奇形は、症例 1 は不完全型心内膜床欠損症

兼僧帽弁閉鎖不全兼肺高血圧、症例 2 は两大血管右室起始症兼肺動脈狭窄症、症例 3 は右胸心、単心房兼心内膜床欠損症兼僧帽弁閉鎖不全兼肺高血圧、症例 4 は完全型心内膜床欠損症兼僧帽弁閉鎖不全、症例 5 は部分肺静脈還流異常症、症例 6 は完全型心内膜床欠損症兼単心房兼两大血管右室起始兼肺動脈狭窄、症例 7 は右胸心、两大血管右室起始兼肺高血圧、症例 8 は完全型心内膜床欠損症兼肺動脈漏斗部狭窄、症例 9 は心室中隔欠損症兼肺動脈漏斗部狭窄兼動脈管閉存症、症例 10 は心室中隔欠損症兼心房中隔欠損症兼両側上大静脈である。

これらは全例、剣状突起下からのアプローチで、下大静脈の右心房への流入部が描出できなかった症例である。

方 法

使用機器は Aloka 製電子セクタ式カラードップラー断層心エコー図装置 SSD-860 である。探触子は 3.5 MHz または 5 MHz を用いた。探触子を置く位置は、奇静脈接続の場合は胸骨右縁第 2 肋間、半奇静脈接続の場合には胸骨左縁第 2 肋間とした。脊柱と平行に切った矢状断面を観察し、上大静脈の長軸断層像およびその右心房への流入部位を描出した。ついで肺動脈の後方を回って上大静脈に流入する血管を探した。カラードップラー法により、この血管内で探触子に近づくオレンジ色の血流を認めた場合、その領域内にパルス・ドップラーエコーのサンプルボリュームを設定し、その血流パターンを観察した。

結 果

奇静脈接続の 5 例では胸骨右縁第 2 肋間からの

矢状断面で、右肺動脈の後方を回って上大静脈に流入する血管を全例に認めた。また半奇静脈接続の5例では、胸骨左縁第2肋間からの矢状断面で、右肺動脈の後方を回って左上大静脈に流入する血管を全例に描出することができた。断層心エコー図のみでは、最初、検出困難な症例が3例あったが、これらにおいても、いったんカラーモードにして探触子に向かうオレンジ色の血流を探してから断層心エコー図モードに戻ることにより、全例で目的とする血管の描出が可能であった。断層心エコー図上、上大静脈に流入する血管を認めたが、その血管内にカラーを認めることができなかったものが10例中に1例あった。さらにこのオレンジ色のカラー領域内にサンプルボリュームを定めた場合、この部でパルス・ドップラー心エ

コー図が満足に得られたものは12例中11例であった。この部の血流パターンは2峰性で上大静脈の血流パターンに類似していたが、吸気性に増強する呼吸性変動の傾向を示した。

症例提示

症例 D.A., 5歳

胸部レントゲン写真上、心陰影は正中に位置し、心尖部は左側を向き、気管支分枝から left isomerism の多脾症候群で、心内奇形は単心房、完全型心内膜床欠損症と診断された。下大静脈の suprarenal portion は断層心エコー図では描出できず、下大静脈欠損が疑われた。心房位は不定であるが、下大静脈の還流側が決定されないため、primary atrial situs が未決定であった。

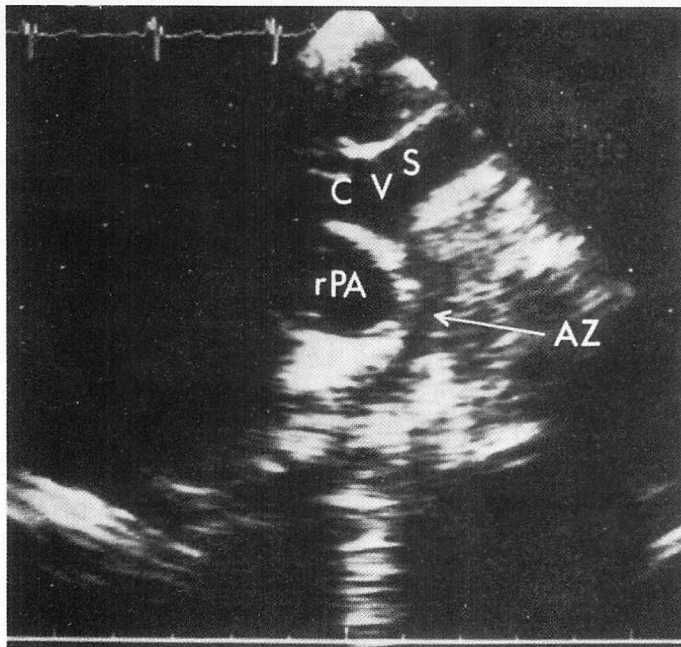


Fig. 1. Two-dimensional echocardiogram illustrating the sagittal cross-section including the long-axis of the superior vena cava in a case with the hemiazygos connection.

A transducer is placed over the second left intercostal space. The hemiazygos vein is visualized and courses posterior to the right pulmonary artery and joins the superior vena cava (SVC). A dense echo at the inferoposterior aspect of the right pulmonary artery may indicate the left bronchus, from its anatomic location.

AZ=hemiazygos vein; SVC=superior vena cava; rPA=right pulmonary artery

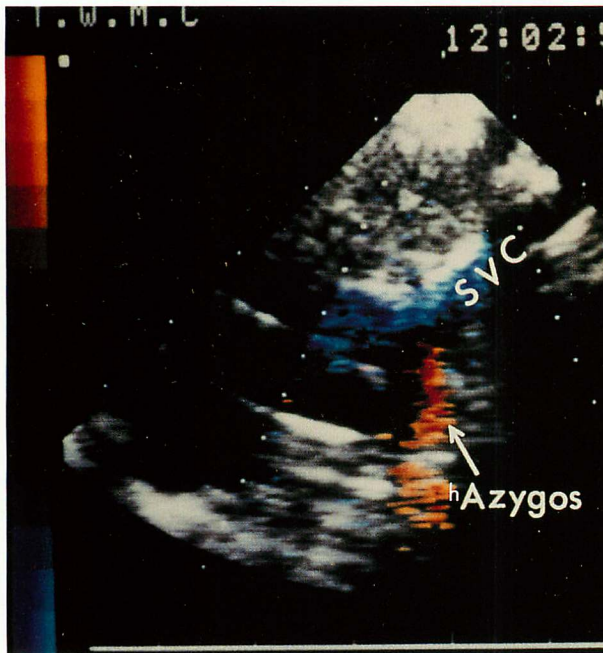

Fig. 2. Two-dimensional color Doppler echocardiogram of the same patient as in Fig. 1.

Transducer location and angle are identical with Fig. 1. An orange-colored area is visualized in the hemiazygos vein, which drains into the superior vena cava.

hAzygos=hemiazygos vein; SVC=superior vena cava.

胸骨左縁第2肋間に探触子を置き, 上大静脈と平行な断面を描出して, 上大静脈から右心房への接合部付近を観察した. この断面で上大静脈に後方から合流する血管を探すと, Fig. 1 に示すように, 右肺動脈の後方を回って上大静脈の後壁に注ぐ血管が認められた. ここでカラードップラーモードに変えると, 上大静脈内には, 探触子から離れる方向の血流の存在を示す青色のカラーが認められ, 後壁に注いでいる血管内には, 探触子に近づく方向の血流の存在を示すオレンジ色のカラーが認められた (Fig. 2). これでこの血管の血流は確かに 上大静脈に 還流していることが判明した. 次にこのオレンジ色のカラーの領域内にサンプルボリュームを設定すると, パルス・ドップラ

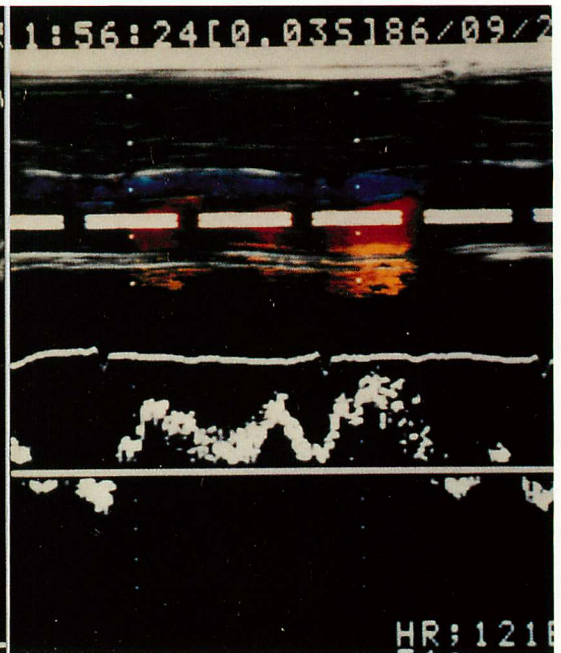


Fig. 3. Pulsed Doppler echocardiogram obtained from the sample volume set in the hemiazygos vein.

Transducer location and angle are identical with Figs. 1 and 2. A pulsed Doppler echocardiographic flow pattern of this vessel shows the blood flow toward the transducer with two peaks, which are modified by respiration.

ーエコー図上, 2 峰性であるが, 上大静脈血流に類似した呼吸性変動の大きい血流パターンが検出された (Fig. 3).

Fig. 4 に本症例の肺動脈造影を示す. カテーテルは下大静脈から半奇静脈を経て上大静脈へ入り, 右心房, 右心室経由で肺動脈へ達している. カテーテルの走行から, 半奇静脈は右肺動脈の後方をまわって上大静脈へ注いでいることが分かる.

考 按

左右対称傾向を有する心臓では, その形態診断において, 系統静脈の心房への還流部位の決定がその心臓の primary atrial situs の決定に際して,

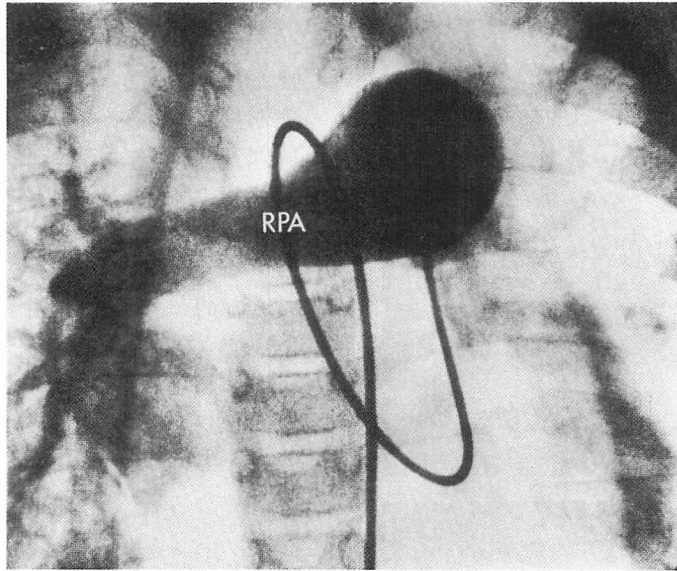


Fig. 4. Angiogram of the main pulmonary artery of the same patient as in Figs. 1, 2 and 3.

Note the spatial relationship between the course of the catheter and the right pulmonary artery. The catheter courses from the posterior aspect vertically and passes into the left superior vena cava around the right pulmonary artery.

RPA=right pulmonary artery.

極めて重要な情報を与える。下大静脈が存在する場合には、その心房下部への流入部を観察することによって、比較的簡単に primary atrial situs を決定することが可能であるが^{7,8)}、下大静脈欠損の場合にはそれがしばしば困難である。下大静脈欠損では、腎臓上部で奇静脈に接続し、上大静脈に還流する。この奇静脈接続は多脾症候群に特徴的¹⁾、本奇形を予め正しく診断していなければ、カテーテル検査に際して思わぬところで苦慮することになる。また最近、内臓錯位心の一部に対しても Fontan 型の手術が拡大適応される場合もあり、このような場合には、本奇形を含めた系統静脈の形態が正しく診断されていなければならない。

本奇形の直接描出による診断は、現在まで、断層心エコー図による Garris ら⁴⁾、Huhta ら^{5,6)}の報告があるのみであった。下大静脈欠損という間接的所見のみによって診断されている場合も少

なくない。一部には下大静脈欠損を伴わないで奇静脈接続と下大静脈の両方を有している症例もあり、このような場合には本法のように直接奇静脈の還流部位を観察することが唯一の診断法である。正常者でも奇静脈の血流は少量ではあるが存在しており⁹⁻¹¹⁾、この血流がドップラー法でどのように観察されるか興味深い点であるが、我々が経験した範囲では、健常者では同様のアプローチを行っても検出されることはなかったが、近い将来、断層心エコー図の分解能とドップラーエコーの感度の向上によって、健常者の奇静脈血流も胸壁からのアプローチで同様に検出されるようになる可能性がある。従って本法で検出される奇静脈接続は、決して無視できない程度の灌流血流量を有しているといえる。Figs. 1, 2 に示されるように、右肺動脈の後下方には輝度の強いエコーが記録されている。これはその解剖学的位置関係からみて、奇静脈接続の場合には右側気管支、半奇

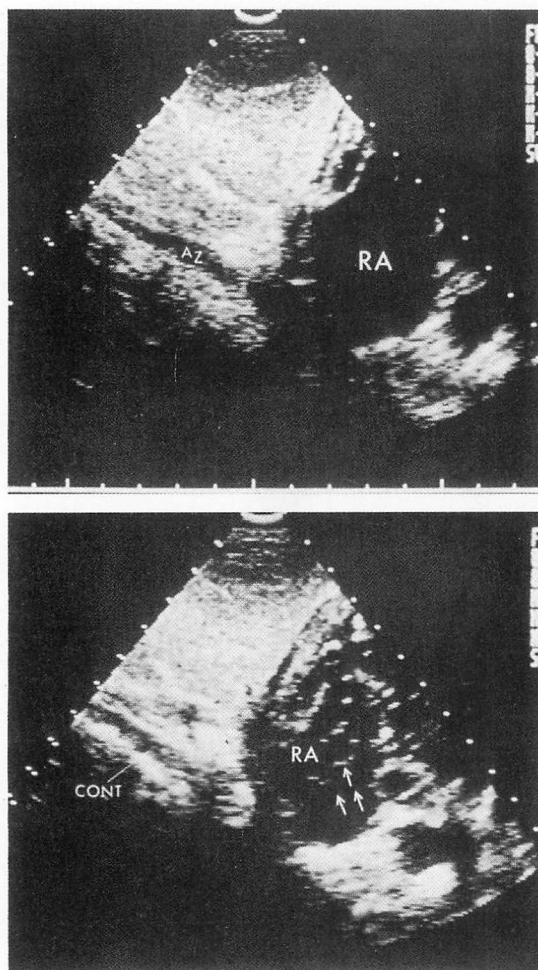


Fig. 5. Contrast echocardiographic identification of the azygos or hemiazygos connection.

A transducer is placed on the subxiphoid area and contrast echocardiography is performed while reviewing the vessel running vertically. The contrast did not enter the right atrium from the azygos or hemiazygos (azygos in this case) vein directly (upper panel). It entered from the upper portion of the right atrium (lower panel).

RA=right atrium; AZ=azygos vein; arrows indicate contrast echoes.

静脈接続の場合には左側気管支をみているものと考えられる。また本奇形と鑑別されるべき疾患として、上大静脈に還流する総肺静脈還流異常症

(Darling 1-b 型) や、部分肺静脈還流異常症などがある^{12,13}。これらでは、断層心エコー図上、右肺動脈の後方を回って上大静脈に注ぐ典型的な奇静脈接続の形をとることは稀であることから鑑別可能であるが、また還流部位に狭窄を有する場合に、本症の血流パターンとは明らかに異なった、1峰性で呼吸性変動の少ない血流パターンをとることにより、鑑別可能である。また下肢静脈との血行動態的な連続性を証明するためには、下肢の静脈からコントラストエコー法を施行すれば、非侵襲的に証明が可能である。Fig. 5 に示すように、右房の下部からのコントラストの流入は認められず、右房上方からの流入が認められる。

結 語

奇静脈接続の断層心エコー図、パルス・ドップラーエコー図、カラードップラー心エコー図法を用いた総合的な診断法を検討した。断層心エコー図のみを用いた方法はすでに報告されているが、パルス・ドップラーエコー図、カラードップラー心エコー図法を併用すると、さらに短時間に、しかも高い精度で奇静脈の検出が可能である。

文 献

- 1) Van Mierop LHS, Gessner IH, Schiebler GL: Asplenia and polysplenia syndrome. Birth Defects: Original article series, ed by Bergma D. Williams & Wilkins, Baltimore, Vol 8 (1): pp 74-82, 1972
- 2) Anderson RC, Adams P Jr, Burke B: Anomalous inferior vena cava with azygos continuation (intrahepatic interruption of the inferior vena cava): Report of 15 new cases. J Pediatr 59: 370-83, 1961
- 3) Macartney FJ, Zuberbuhler JR, Anderson RH: Morphological consideration pertaining to recognition of atrial isomerism: Consequences for sequential chamber localization. Br Heart J 44: 657-667, 1980
- 4) Garris JB, Kangarloo H, Sample WF: Ultrasonic diagnosis of infrahepatic interruption of the inferior vena cava with azygos (hemiazygos) continuation. Radiology 134: 179-83, 1980
- 5) Huhta JC, Smallhorn JF, MaCartney FJ: Two-

- dimensional echocardiographic diagnosis of situs. *Br Heart J* **48**: 97-108, 1982
- 6) Huhta JC, Smallhorn JF, Macartney FJ, Anderson RH, Leval MD: Cross-sectional echocardiographic diagnosis of systemic venous return. *Br Heart J* **48**: 388-403, 1982
 - 7) Limacher MC, Getgesell HP, Vick GW, Cohen MH, Huhta JH: Echocardiographic anatomy of the Eustachian valve. *Amer J Cardiol* **57**: 363-365, 1986
 - 8) Satomi G, Iwasa M, Minami Y, Takao A, Nakamura K: Systematic two-dimensional echocardiographic approach for diagnosis of congenital heart disease. *J Cardiogr* **10**: 987-1001, 1980
 - 9) Anderson AT, Watson F: Experimental cardiovascular surgery. *Brit J Surg* **39**: 54 8, 1952
 - 10) Morley C, Cohen M, Hammerstrom RW, Spellman MW, Varco RL, Lillehei CW: The tolerance of the canine heart to temporary complete vena caval occlusion. *Surg Forum* **3**: 172, 1952
 - 11) S. ジョンソン: 心臓外科の歴史. 二宮陸雄訳, 中公新書, 1973, p 188
 - 12) Skovranek J, Tuma S, Urbancova D, Samanek M: Range-gated pulsed Doppler echocardiographic diagnosis of supracardiac total anomalous pulmonary venous drainage. *Circulation* **61**: 841, 1980
 - 13) Satomi G, Takao A, Momma K, Mori K, Ando M, Touyama K, Konishi T, Tomimatsu H, Nakazawa M, Nakamura K: Detection of the drainage site in anomalous pulmonary venous connection by two-dimensional Doppler color flow mapping echocardiography. *Heart and Vessels* **2**: 41, 1986