

前胸部誘導と下壁誘導とで 著明な ST 上昇のみられた 右室梗塞の 1 例

Marked ST-segment elevation in the precor- dial and inferior leads in right ventricular myocardial infarction: A case report

片岡 一
神崎 維康
御厨 美昭

Hajime KATAOKA
Koreyasu KANZAKI
Yoshiaki MIKURIYA

Summary

This is a report of right ventricular infarction complicated by inferior myocardial infarction in which marked ST-segment elevation was observed in the precordial and inferior leads.

A 51-year-old man was admitted with chest pain of one-half hour duration. His admission ECG showed conspicuous ST-segment elevation in the precordial and inferior leads. The maximum magnitude of the ST-segment elevation in the precordial leads was 21 mm in lead V₂ and 10 mm in lead II. Echocardiography showed akinesis of the right ventricular free wall and the posterior half of the left ventricle. Angiography revealed a 90% reduction in the diameter of the right coronary artery in its proximal portion, and a normal left coronary system.

Recent reports have indicated that precordial ST-segment elevation may reflect right ventricular infarction. However, there has been no previous report of marked ST-segment elevation in the precordial and inferior leads. In right ventricular infarction, the currents of injury usually occur simultaneously in the right ventricular free wall and left ventricular inferior wall, and then are electrically opposed to each other. The diffuse and marked ST-segment elevation observed in this case is thus a rare phenomenon.

Key words

Right ventricular infarction

Electrocardiogram

Diffuse and marked ST-segment elevation

はじめに

右室梗塞は左室梗塞と血行動態を異にし、両者の治療法は根本的に異なる。つまり右室梗塞に合併して生じる心不全、ショックは大量輸液療法が

基本となる^{1,2)}。したがって心筋梗塞患者を治療する上で、右室梗塞の有無を判断することは治療方針の決定に際して重要である。

右室梗塞の診断法としては、侵襲的には心臓カテーテル検査法³⁾、また非侵襲的には心エコー図

大分医科大学 第2内科
大分県大分郡挾間町医大ヶ丘 1-1506 (〒879-56)

The Second Department of Internal Medicine, Oita
Medical College, 1-1506 Idai-ga-oka, Hazama-machi,
Oita-gun, Oita 879-56

Received for publication September 2, 1987; accepted November 4, 1987 (Ref. No. 34-PS30)

法^{4,5)}, 核医学的検査法^{4,6)}などが用いられる. また体表面心電図法は簡便で経済的であり, 日常診療の場で最も繁用されており, もし右室梗塞を示唆する所見がえられれば, その把握に努める必要がある. 右室梗塞の心電図所見については, 1974年に Erhardt ら⁷⁾が右側胸部 CR_{4R} 誘導での ST 上昇, T 波逆転が右室梗塞に特徴的であることを報告して以来, 右側胸部誘導の臨床的意義は他の研究者によっても確認されている⁸⁻¹⁰⁾. 一方, 標準 12 誘導心電図における右室梗塞の心電図所見については, 1949年に Meyers らが¹¹⁾, また 1950年に Hyman らが¹²⁾が初めて前胸部 V₁, V₂ 誘導における ST 上昇と右室梗塞との関連を示唆しているが, 1981年に Chou ら¹³⁾により再確認されるまでは注目されることなく経過した.

我々はこのたび, 標準 12 誘導心電図において, 前胸部ならびに下壁誘導にて広範, かつ著明な

ST 上昇を呈した下壁梗塞に伴う右室梗塞の 1 症例を経験した. 本報告ではその症例を呈示するとともに, これまで報告された前胸部 ST 上昇を伴った右室梗塞症例について文献的考察を加え, その心電図学的特徴についても分析した.

症例報告

症例は 51 歳, 男性. 1986 年 10 月 6 日, 前胸部苦悶を主訴として大分中村病院へ緊急入院した.

入院時理学所見: 意識は朦朧状態, 四肢に冷感, チアノーゼあり. 体血圧は触診にて収縮期圧 60 mmHg, 脈拍は微弱で毎分 45 で不整を伴っていた. 聴診上, 心雑音は明らかでなく, 過剰心音もなかった. 肺野にラ音は聴取されなかった. 頸部静脈は軽度に怒張していたが, 肝腫大は明らかでなかった. 特記すべき既往歴はないが, 30 年間, 毎日 40 本の喫煙歴を有した.

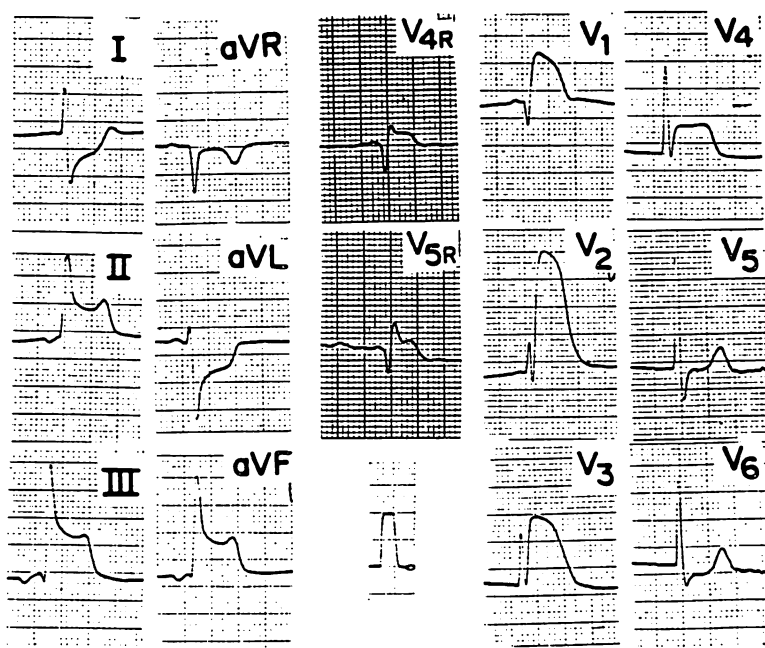


Fig. 1. Electrocardiogram on admission.

This ECG was recorded 45 min after the onset of chest pain. Note the marked ST-segment elevation in the precordial and inferior leads. The ST elevation is also observed in right precordial V_{4R} and V_{5R} leads.

入院時の心電図所見 (Fig. 1): 毎分 42 の接合部調律で, 下壁誘導 II, III, aV_F と前胸部 $V_1 \sim V_4$ 誘導で, 著明な ST 上昇を示した. ST 上昇の最大値は, 下壁誘導では II 誘導にて 10 mm,

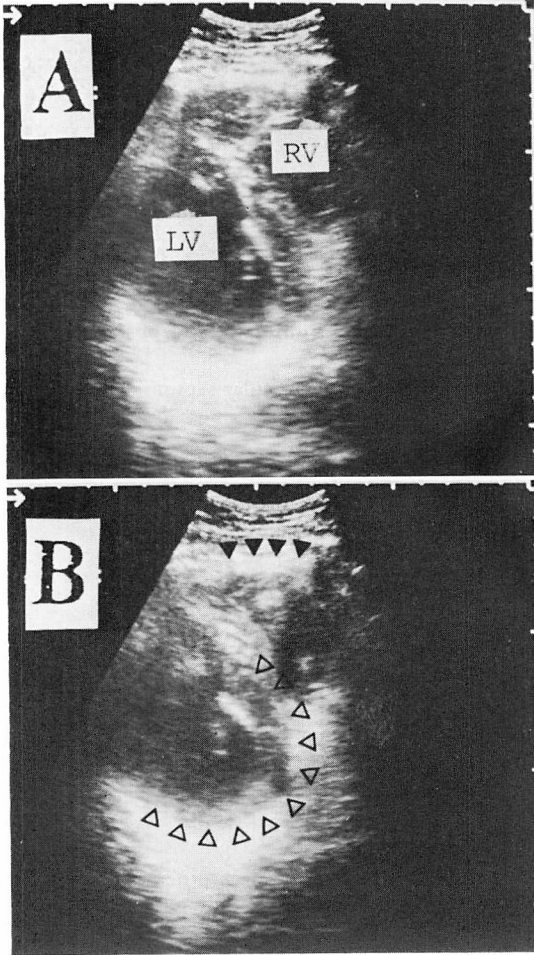


Fig. 2. Two-dimensional echocardiograms on admission.

The short-axis view shows akinetic wall motion of the right ventricle (closed arrowheads) and dyskinetic movement of the posterior half of the interventricular septum and the posterior wall of the left ventricle (open arrowheads).

Panel A is recorded at the diastolic phase, and panel B, the systolic phase.

RV=right ventricle; LV=left ventricle.

前胸部誘導は V_2 誘導にて 21 mm に達した. また右側胸部誘導にて 2.5 mm の ST 上昇がみられた. ST 上昇の形態は, 下壁誘導で下に凸の concave slope elevation を, また前胸部誘導では上に凸の rounded elevation であった.

断層心エコー図 (Fig. 2) では右室自由壁は akinesis を呈し, 左室は後部心室中隔, 後下壁で dyskinesis であった. なお, 右室の拡張は明らかでなかった. 僧帽弁直下の前部心室中隔-後側壁を横切る超音波ビーム方向で記録した M モード心エコー図 (Fig. 3) で, 前部心室中隔の壁運動は hyperkinetic であり, 後側壁は hypokinetic であった.

亜硝酸剤の舌下投与ならびにドーパミンの点滴静注により, 体血圧は 100~120 mmHg と回復し, 前胸部苦悶感や意識レベルの改善がえられた. 心電図上の ST 上昇も一時的に軽減した (Fig. 4). しかしながら, 再び心電図は ST 上昇へと転じ, ショック状態となった. また心室性期外収縮の short run が頻発し, ついには心室細動となった. 気管内挿管, 心マッサージ下に数回の電氣的徐細動を試みたところ, 毎分 30 の心室リズムをもつ完全房室ブロックとなった. 経静脈的右室ペーシングにより毎分 70 の心室リズムが確保されたが, 依然ショック状態より脱しきれないため, 選択的冠動脈内血栓溶解療法の適応と考え, 緊急的心臓カテーテルを施行した.

Swan-Ganz カテーテル使用による右心カテーテル検査において, 心内圧は平均肺動脈楔入圧 11 mmHg, 肺動脈圧 31/13 mmHg, 右室圧 34/12~16 mmHg, 平均右房圧 11 mmHg と右室拡張期圧, 平均右房圧の上昇を認めた. 熱稀釈法による心拍出量は 1.61 L/min/m^2 と著しく低下していた. 血栓溶解療法直前の冠動脈造影所見では, 右冠動脈 (Fig. 5A) は, その起始部で 90% の狭窄を有し, 冠動脈内には血栓を思わせる欠損像がみられた. 左冠動脈 (Fig. 5B) には有意の狭窄を認めなかった. 右冠動脈内に総量 48 万単位のウロキナーゼを注入したところ, 冠内血栓の溶

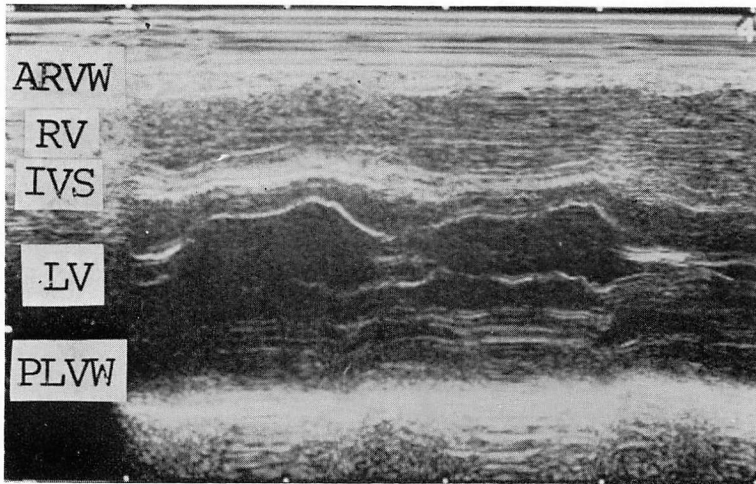


Fig. 3. M-mode echocardiogram of the left ventricle demonstrating an exaggerated motion of the anterior interventricular septum wall and decreased motion of the posterolateral wall of the left ventricle.

ARVW=anterior right ventricular wall; RV=right ventricle; IVS=interventricular septum; LV=left ventricle; PLVW=posterior left ventricular wall.

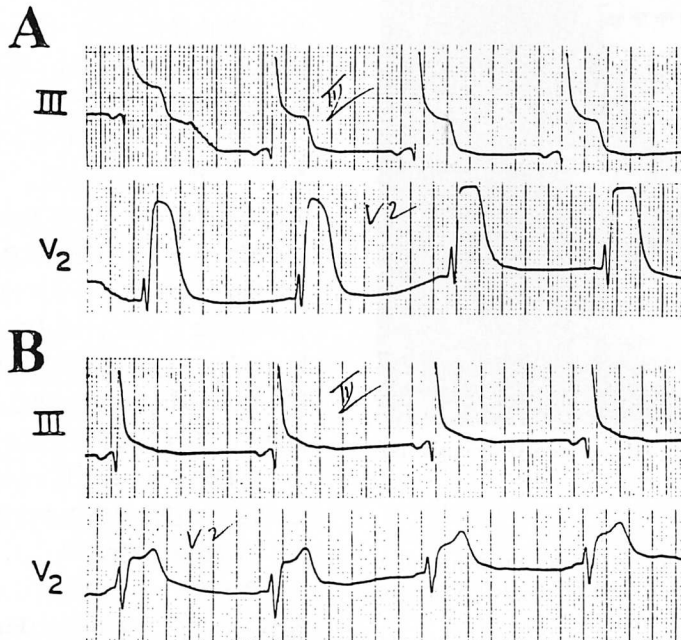


Fig. 4. Electrocardiograms before (A) and after (B) sublingual administration of nitrate. The marked ST elevation observed in leads III and V₂ apparently lessens after medication.

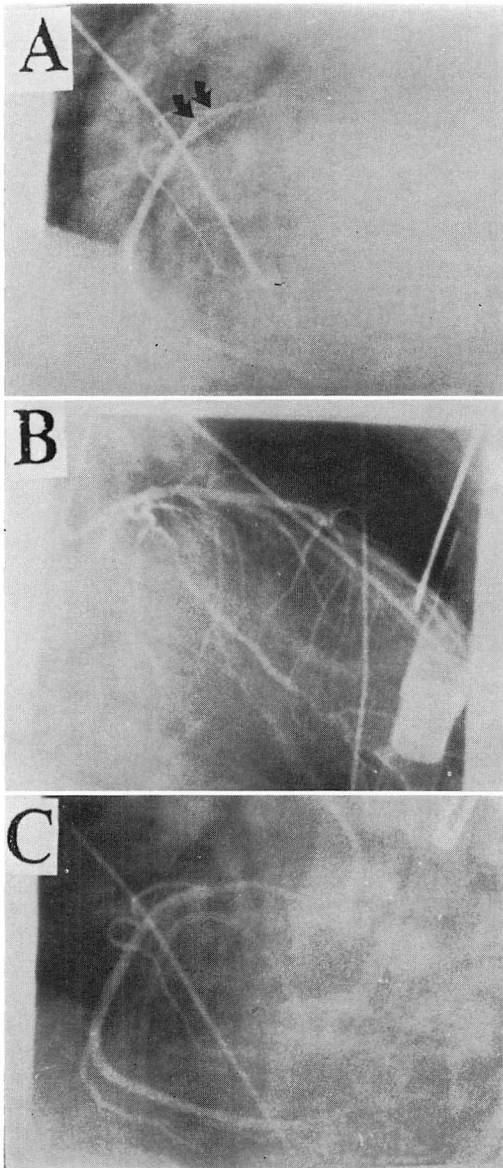


Fig. 5. Selective coronary arteriograms.

During control injections, the proximal right coronary artery (A) shows significant narrowing (arrows) and the left coronary artery is essentially normal (B). After intracoronary administration of urokinase, the right coronary artery shows normal coronary patency with minimal atherosclerotic irregularity (C).

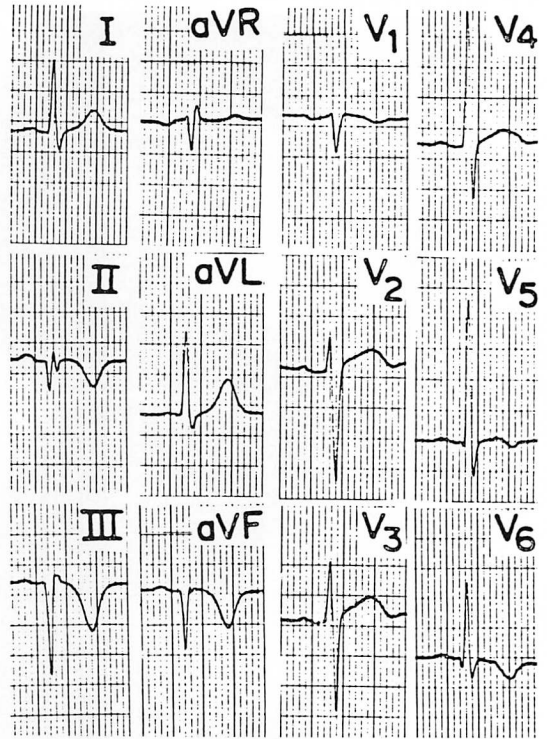


Fig. 6. Predischarge electrocardiogram.

The electrocardiogram demonstrates deep Q waves in leads II, III and aVF. There are no significant QRS changes in the precordial leads suggesting old transmural anteroseptal myocardial infarction.

解がえられ、右冠動脈起始部の狭窄は軽い壁不整を残して軽減した (Fig. 5C). 溶解療法後、体血圧は上昇し、また全身状態の改善がえられ、約1時間後には前胸部誘導の ST 上昇は、R 波の減高や異常 Q 波の出現をみることなく軽減し、ほぼ基線に復した。なお、経過中の血清 CPK の最高値は 1365 IU で、MB 分画 18% であった。

その後の臨床経過は良好で、退院前慢性期の標準 12 誘導心電図 (Fig. 6) は、正常洞調律で伝導障害はなく、II, III, aVF 誘導に異常 Q 波を認めた。前胸部誘導には前壁梗塞を示唆する QRS 波形の異常所見はなかった。同時期に施行した心臓カテーテル検査では、右冠動脈、左冠動脈とも有意な冠狭窄はなかった。左室造影所見 (Fig. 7)

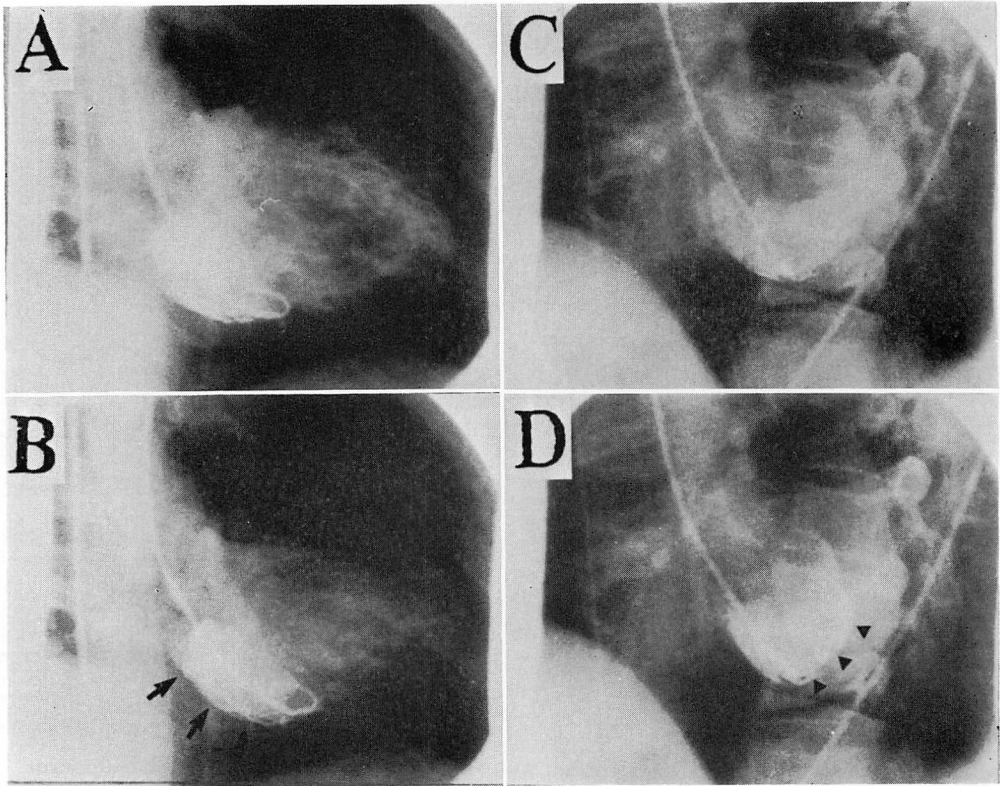


Fig. 7. Predischarge left ventriculograms in right (A and B) and left (C and D) oblique projections.

Left ventriculographic frames during diastole (A and C) and systole (B and D) reveal akinesia of the posterobasal (arrows) and inferolateral (arrowheads) left ventricular walls consistent with old inferior myocardial infarction.

は、後下壁領域で akinesis を認めたが、残りの左室壁運動は保たれていた。

考 按

本症例で、下壁梗塞に合併した右室梗塞の存在は、体表面心電図の右側胸部 V_{4R} , V_{5R} 誘導にて異常 Q 波と ST 上昇がみられたこと、断層心エコー図上、右室自由壁は akinesis であったこと、右心カテーテル検査にて平均右房圧の上昇がみられ、肺動脈楔入圧との差が 2 mmHg 以内であったこと³⁾により証明される。急性期に施行した冠動脈造影にて、右冠動脈はその起始部で 90% 狭

窄であり、左冠動脈は正常所見であった。断層心エコー図上の左室壁運動は、後部心室中隔、下後壁は dyskinesis であったが、前部心室中隔より左室前壁にかけては代償性と思われる hyperkinesis を呈した。

一般的に、体表面心電図の ST 上昇は、誘導部位に面した直下の心筋虚血の存在とよく対応することが指摘されている¹⁴⁾。そこで ST 上昇のみられた前胸部誘導の直下あるいは近傍に存在する虚血巣の解剖学的広がりを、壁運動異常という観点から断層心エコー図所見と対比して推定すると、本症例でみられた前胸部 ST 上昇は、左室の

Table 1. Summary of the literature on precordial ST-segment elevation in right ventricular infarction

Investigators	Case	Age & Sex	Precordial ST-segment elevation		Precordial Q waves	ST-segment shift in other leads
			Extension	Morphology*		
Chou et al. (1981) ⁽¹⁸⁾	1	74/M	V ₁	(1.5)	No	II, III (5), aVF
	2	60/M	V ₁	(1.5)	No	—
	3	65/F	V ₁	(1)	No	—
	4	45/F	V ₁	(1)	Yes	—
	5	51/M	V ₁	(2)	No	—
	6	67/M	V ₁ -V ₄	V ₂ (1.5)	No	—
	7	57/M	V ₁ -V ₈	V ₃ (3)	No	—
	8	57/M	V ₁	(2)	No	—
Lewis et al. (1984) ⁽¹⁹⁾	9	53/M	V ₁	(3)	No	III (2.5), aVF
	10	56/M	V ₁ -V ₄	V ₂ (3)	No	aVL (-3), V _{4R} (3)
Forman et al. (1984) ⁽¹⁶⁾	11	56/M	V ₁ -V ₄	V ₂ (5)	No	aVL (-2), V _{5R} (2)
	12	56/M	V ₁ -V ₅	V ₁ -V ₄ (3)	No	aVL (-2)
Geft et al. (1984) ⁽¹⁵⁾	13	62/M	V ₁ -V ₈	V ₁ -V ₂ (2.5)	No	aVL (0)
	14	62/M	V ₁ -V ₈	V ₁ (3.5)	No	aVL (-1)
	15	46/M	V ₁ -V ₈	V ₁ (1.5)	No	aVL (-3)
	16	42/M	V ₁ -V ₅	V ₁ -V ₃ (3)	No	aVL (-1)
	17	50/M	V ₁ -V ₅	V ₁ -V ₅ (2)	No	aVL (-1)
	18	37/M	V ₁ -V ₆	V ₂ (4)	Yes	aVL (-2)
Halkett et al. (1986) ⁽²¹⁾	19	51/M	V ₁ -V ₆	V ₁ (5)	Yes	aVL (-3)
	20	56/M	V ₁ -V ₆	V ₂ (2)	Yes	aVL (-3), V _{4R} (2)
Reddy et al. (198) ⁽²²⁾	21	61/M	V ₁	(3)	No	aVL (-3)
	22	—	V ₁ -V ₈	V ₁ (10)	No	aVL (-3)
Hasegawa et al. (1986) ⁽¹⁷⁾	23	63/M	V ₁ -V ₈	V ₂ (4)	No	aVL (-3)
	24	51/M	V ₁ -V ₄	V ₂ (21)	No	aVL (0), V _{4R} (1)
Present case	N=23	N=24	A 12	Yes 4	No 17	aVL (-7), V _{4R} (2.5)
	Range 37-74 yrs	Range 1-21 mm	B 8	No 20	Range -1-10 mm	
	M±SD 55.7±8.5	M±SD 3.71±4.1 mm	C 4		M±SD 2.74±2.6 mm	

The numbers in the parenthesis indicate the maximum values of the ST-segment shift.

*The precordial ST-segment elevation is classified morphologically into three groups according to Lewis et al.⁽¹⁵⁾; namely, type A represents rounded ST elevation, type B typical slope elevation and type C concave slope elevation.

前壁中隔の壁運動はかえって hyperkinesis (代償性と思われる) を呈したことより, 同部位の心筋虚血の存在は否定的であり, 右室の虚血を反映して生じたものと解釈される.

近年, 純型右室梗塞あるいは下壁梗塞に合併した右室梗塞で, 標準 12 誘導心電図の前胸部 ST 上昇を呈する症例が少なからず存在することが指摘されている. その出現頻度は, Chou ら¹³⁾ は 72.7% と報告しているが, 一般的には 20% 前後 (17.2%~26.3%)^{14~17)} という報告が多い. 右室梗塞に伴って生じる前胸部 ST 上昇が, 右室梗塞のみによるものか, あるいは左室前壁の虚血を反映したものであるのかを判断することは, 治療方針の決定上重要である.

報告例の分析

これまで報告された文献で心電図記載のある 24 症例につき, 前胸部 ST 上昇を伴う右室梗塞の心電図学的特徴を **Table 1** にまとめた^{13,15,17~23)}. 24 症例の内訳は, 男 22 例, 女 2 例で, 年齢 37~74 歳 (平均 55.7±8.5 歳) である. 前胸部 ST 上昇 (1 mm 以上) のみられた誘導は, 8 例で V₁ の

み, 9 例で V₁~V₃, 4 例で V₁~V₄, 3 例で V₁~V₅ であった. 各誘導での ST 上昇の出現頻度は V₁ で最も多く, 全例で出現し, 左側胸部誘導に向かうにつれ減少した. ST 上昇の最大値は, V₁ 誘導での出現が最も高率で, 24 例中 16 例 (66.7%) であった. また ST 上昇の最大値の程度は, 5 mm 以上の上昇を呈した症例をみても 24 例中 4 例, 16.7% と少なく, 我々の症例にみられたような 20 mm 以上の著明な ST 上昇を呈した症例は他に報告をみなかった. 前胸部誘導での ST 上昇の形態を, **Fig. 8** にみられるように Lewis ら¹⁸⁾ の報告に従って分類すると, 12 例, 50% は round ST elevation を, 8 例, 33.3% は slope ST elevation を, 4 例, 16.7% は concave slope elevation を呈した. 前胸部誘導での Q 波の出現ならびに QRS 波形の異常は, 4 例を除いてみられなかった. 下壁誘導においても著明な ST 上昇をみることはまれで, 一般的には 5 mm 以下であり, 10 mm 以上の ST 上昇は我々の症例のみであった. また大多数の症例で, I, aV_L 誘導で -1~-4 mm に及ぶ ST 低下が観察された.

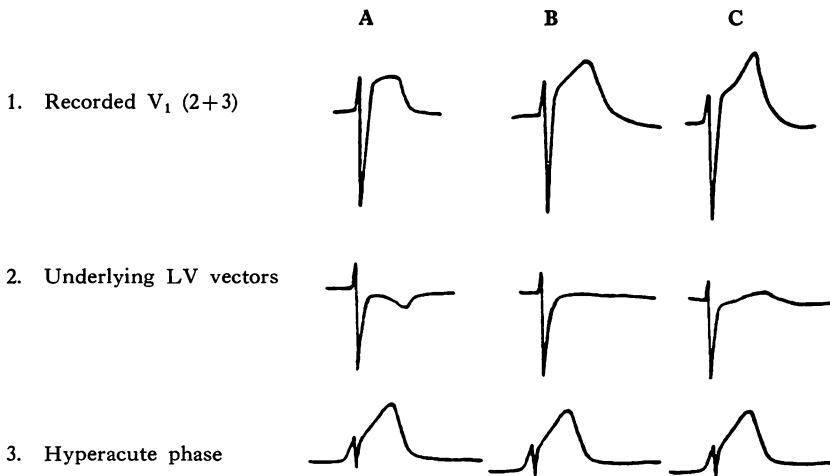


Fig. 8. Possible ECG patterns of right ventricular infarction (hyperacute phase).

The recorded pattern in V₁ may show rounded ST elevation (A) where the hyperacute pattern is offset by an underlying negative ST segment and T wave, and may reveal typical slope elevation (B), or concave slope elevation (C), if the underlying ST segment is isoelectric or positive (from Lewis et al.¹⁸⁾).

以上より前胸部 ST 上昇を伴う右室梗塞症例の心電図学的特徴は以下のごとく要約されるであろう。

(1) 前胸部 ST 上昇の出現誘導部位は V_1 で最も頻度が高く、左側胸部誘導に向かうにつれ少なくなり、 V_6 誘導でみられることはまれである。また ST 上昇の程度は V_1 あるいは V_2 誘導で最も強く、左側胸部誘導に向かうにつれ減高する。

(2) 前胸部誘導で 10 mm 以上の ST 上昇をみることはまれで、また下壁誘導でも ST 上昇はほとんど目立たないか、あっても 5 mm 以上に達することは少ない。これは、右室梗塞は多くの場合、下壁梗塞に合併して存在し、左室の後下壁と右室自由壁とに生じた傷害電流によりもたらされる ST 上昇は、ベクトル的には互いに反対方向に向かうため²³⁾、互いの ST 上昇がキャンセルされるためであろう。

(3) 前胸部 ST 上昇の形態は一様ではなく、右室梗塞の診断にとっては必ずしも鋭敏な指標とは思われなかった。右室梗塞の際にみられる前胸部 ST・T 形態の成因について、Lewis ら¹⁸⁾は、右室単独虚血に由来する ST・T 変化と、左室前壁に由来する ST・T 変化とが前胸壁で互いに干渉し、合成された形で、Fig. 8 にみるようなパターンを生じるのであろうと推測している。

(4) 一般的に、前胸部誘導において異常 Q 波の出現や QRS 波形の異常をみることはまれである。

(5) 多くの症例で I, aV_L 誘導、ことに aV_L 誘導でより強い ST 低下がみられる。これは左室の下壁梗塞による ST 上昇の相反性変化 (reciprocal change) と推測される。

同時に前胸部誘導と下壁誘導とに及ぶ広範な ST 上昇は、急性心外膜炎や冠血管支配の異なる左室の 2 領域に同時に発生した心筋虚血²⁴⁻²⁶⁾などとの鑑別が必要となる。急性心外膜炎の際の ST 上昇は²⁷⁾、四肢誘導の I, II, aV_L と前胸部 $V_2 \sim V_6$ に出現することが多く、しばしば V_1 誘導は、相反性変化により ST 低下をきたすことが

多い。ST 上昇の形態も、心筋虚血の際にみられる round elevation はみられず、concave slope elevation を呈することが多い。

心筋虚血に由来する前胸部 ST 上昇が右室梗塞によるものか、あるいは左室の前壁梗塞によるものかの心電図学的鑑別も、必ずしも容易ではない。前述してまとめた右室梗塞の心電図学的特徴が一つの参考となろう。Coma-Canella ら²⁸⁾は、前胸部 $V_1 \sim V_3$ 誘導での ST 上昇や異常 Q 波の出現はより左室前壁中隔梗塞の存在を示唆し、右室梗塞の診断にとってはあまりよい指標にはならないと指摘している。

本報告の右室梗塞症例では、いかなる機序により前胸部と下壁の広範な誘導で著明な ST 上昇をきたしたのであろうか? Solid angle theory によると²⁹⁾、TQ ならびに ST-segment の偏位は空間的、非空間的あるいはその他の作用の影響を受け生じるという。例えば、虚血巣の広がりや偏位の大きさと比例し、また局所の傷害電流の強さも偏位の程度と正相関するという。本報告例における右室梗塞巣の広がりや傷害電流の強さは必ずしも明らかではないが、左室に比べて心筋 mass の少ない右室に生じた虚血でも著明な前胸部 ST 上昇をきたしうることがあり、心電図の解釈上、注意を要する。また右室梗塞は左室の後下壁梗塞と合併して生じることが普通で、この際、右室と左室の ST 上昇はそれぞれ相反する方向に向かい²³⁾、互いの ST 上昇がキャンセルされる可能性がある。本報告例では、ベクトル的にみて、互いの ST 上昇が干渉されにくい方向に向かった可能性が高いと推定される。

右室梗塞の治療法は左室単独の梗塞の場合と異なっており、もし下壁梗塞に前胸部 ST 上昇を伴っておれば、右室梗塞合併の可能性を考慮して、非侵襲的あるいは侵襲的手段により、その存在を把握し、適切な治療法を選択する必要がある。そのためには、本報告におけるごとき心電図学的検索が役立つものと考えられる。

要 約

前胸部と下壁誘導とで、広範かつ著明な ST 上昇をみ、下壁梗塞に合併した右室梗塞例を報告した。

症例は 51 歳, 男性で, 30 分間続く前胸部痛を主訴として緊急入院した。入院時の心電図では, 前胸部と下壁誘導とで同時に著明な ST 上昇をみた。ST 上昇の最大値は前胸部 V₂ 誘導で 21 mm, 下壁 II 誘導で 10 mm に達した。断層心エコー図は, 右室自由壁と左室後方半分に壁運動異常を認めた。急性期の冠動脈造影所見では右冠動脈起始部に 90% 狭窄を認めたが, 左冠動脈は正常であった。

右室梗塞で前胸部誘導における ST 上昇を呈する例は記載されているが, 右室と左室に同時に生じた傷害電流は, 互いの ST 上昇をキャンセルする方向に向かうため, 本報告例にみるごとく広範かつ著明な ST 上昇を呈する右室梗塞は稀であると思われる。

文 献

- 1) Cohn JN, Guiha NH, Broder MI, Limas CJ: Right ventricular infarction: Clinical and hemodynamic features. *Am J Cardiol* **33**: 209-214, 1974
- 2) Gewirtz H, Gold HK, Fallon JT, Pasternak RC, Leinbach RC: Role of right ventricular infarction in cardiogenic shock associated with inferior myocardial infarction. *Br Heart J* **42**: 719-725, 1979
- 3) Lorell B, Leinbach RC, Pohost GM, Gold HK, Dinsmore RE, Hutter AM Jr, Pastore JO, Desanctis RW: Right ventricular infarction: Clinical diagnosis and differentiation from cardiac tamponade and pericardial constriction. *Am J Cardiol* **43**: 465-471, 1979
- 4) Sharpe DN, Botvinick EH, Shames DM, Schiller NB, Massie BM, Chatterjee K, Parmley WW: The noninvasive diagnosis of right ventricular infarction. *Circulation* **57**: 483-490, 1978
- 5) D'Arcy B, Nanda NC: Two-dimensional echocardiographic features of right ventricular infarction. *Circulation* **65**: 167-173, 1982
- 6) Wackers FJTh, Lie KI, Sokole EB, Res J, Schoot JB, Durrer D: Prevalence of right ventricular involvement in inferior wall infarction assessed with myocardial imaging with thallium-201 and technetium-99 m pyrophosphate. *Am J Cardiol* **42**: 358-362, 1978
- 7) Erhardt LR: Clinical and pathological observations in different types of acute myocardial infarction: A study of 84 patients deceased after treatment in a coronary care unit. *Acta Med Scand suppl* **560**: 7-78, 1974
- 8) Erhardt LR, Sjögren A, Wahlberg I: Single right-sided precordial lead in the diagnosis of right ventricular involvement in inferior myocardial infarction. *Am Heart J* **91**: 571-576, 1976
- 9) Croft CH, Nicod P, Corbett JR, Lewis SE, Huxley R, Mukharji J, Willerson JT, Rude RE: Detection of acute right ventricular infarction by right precordial electrocardiography. *Am J Cardiol* **50**: 421-427, 1982
- 10) Klein HO, Tordjman T, Ninio R, Sareli P, Oren V, Lang R, Gefen J, Puzner C, Di Segni E, David D, Kaplinsky E: The early recognition of right ventricular infarction: Diagnostic accuracy of the electrocardiographic V_{4R} lead. *Circulation* **67**: 558-565, 1983
- 11) Myers GB, Klein HA, Hiratzka T: Correlation of electrocardiographic and pathologic findings in posterolateral infarction. *Am Heart J* **38**: 837-862, 1949
- 12) Levy L II, Hyman AL: Difficulties in the electrocardiographic diagnosis of myocardial infarction. *Am Heart J* **39**: 243-262, 1950
- 13) Chou TC, Van der Bel-Kahn J, Allen J, Brockmeier L, Fowler NO: Electrocardiographic diagnosis of right ventricular infarction. *Am J Med* **70**: 1175-1180, 1981
- 14) Fuchs RM, Achuff SC, Grunwald L, Yin FCP, Griffith LSC: Electrocardiographic localization of coronary artery narrowings: Studies during myocardial ischemia and infarction in patients with one-vessel disease. *Circulation* **66**: 1168-1176, 1982
- 15) Geft IL, Shah PK, Rodriguez L, Hulse S, Maddahi J, Berman DS, Ganz W: ST elevations in leads V1 to V5 may be caused by right coronary artery occlusion and acute right ventricular infarction. *Am J Cardiol* **53**: 991-996, 1984
- 16) Kugimiya H, Kikuchi H, Matsuda H, Maki A, Nakajima M, Hayasaki K: Correlation of electrocardiographic signs and right ventricular infarction recognized by digital subtraction angiography in acute phase. *Jpn Circ J* **49**: 932, 1985 (abstr)

- 17) Hasegawa K: A study on electrocardiographic ST-segment deviations of acute stage in myocardial infarction caused by right coronary or left circumflex artery obstruction. *J Jpn Coll Angiol* **26**: 1289-1295, 1986 (in Japanese)
- 18) Lewis BS, Rozenman Y, Ben-David Y: The hyperacute phase of right ventricular infarction. *Heart Lung* **13**: 682-684, 1984
- 19) Forman MB, Goodin J, Phelan B, Kopelman H, Virmani R: Electrocardiographic changes associated with isolated right ventricular infarction. *J Am Coll Cardiol* **4**: 640-643, 1984
- 20) Bellamy GR, Hollman J: Isolated right ventricular infarction following percutaneous transluminal coronary angioplasty. *Am Heart J* **111**: 168-169, 1986
- 21) Halkett JA, Commerford PJ, Scott R: Right ventricular infarction mimicking extensive anterior infarction. *Chest* **90**: 617-619, 1986
- 22) Reddy GV, Schamroth L: The electrocardiology of right ventricular myocardial infarction. *Chest* **90**: 756-760, 1986
- 23) De Marchena EJ, Palomo AR, Trohman RG, Myerburg RJ, Kessler KM: Angiographically demonstrated isolated acute right ventricular infarction presenting as ST elevation in leads V₁ to V₃. *Am Heart J* **113**: 391-393, 1987
- 24) Weiner L, Kasparian H, Duca PR, Walinsky P, Gottlieb RS, Hanckel F, Brest AN: Spectrum of coronary arterial spasm: Clinical, angiographic and myocardial metabolic experience in 29 cases. *Am J Cardiol* **38**: 945-955, 1976
- 25) Buxton A, Goldberg S, Hirshfeld JW, Wilson J, Mann T, Williams DO, Overlie P, Oliva P: Refractory ergonovine-induced coronary vasospasm: Importance of intracoronary nitroglycerin. *Am J Cardiol* **46**: 329-334, 1980
- 26) Salerno JA, Previtalli M, Tavazzi L, Chimienti M, De Servi S, Medici A, Specchia G, Bobba P: Multivessel coronary spasm as a cause of ischemic syncope in angina at rest. *Eur Heart J* **3**: 339-347, 1982
- 27) Goldberger AL: S-T segment elevations: Abnormal noninfarctional causes. *in Myocardial Infarction: Electrocardiographic differential diagnosis* (ed by Goldberger AL), CV Mosby, Saint Louis, 1975, p 127
- 28) Coma-Canella I, López-Sendón J, Alcasena S, García C, Gamallo C, Jadraque M: Electrocardiographic alterations in leads V₁ to V₃ in the diagnosis of right and left ventricular infarction. *Am Heart J* **112**: 940-946, 1986
- 29) Holland RP, Brooks H: TQ-ST segment mapping: Critical review and analysis of current concepts. *Am J Cardiol* **40**: 110-129, 1977