

カラードップラー血流映像法による仮性心室瘤における特異な血流状況の検出: とくに心雑音との関連について

Color Doppler evaluation of a specific left ventricular flow pattern in a case of left ventricular pseudoaneurysm

赤土 正洋  
吉川 純一  
吉田 清  
赤阪 隆史  
水嶋 和彦  
奥町富久丸  
白鳥 健一  
小泉 克巳  
高尾 精一  
加藤 洋

Masahiro SHAKUDO  
Junichi YOSHIKAWA  
Kiyoshi YOSHIDA  
Takashi AKASAKA  
Kazuhiko MIZUSHIMA  
Fukumaru OKUMACHI  
Kenichi SHIRATORI  
Katsumi KOIZUMI  
Seiichi TAKAO  
Hiroshi KATO

### Summary

This report describes a case of left ventricular pseudoaneurysm examined by phonocardiography, two-dimensional echocardiography, Doppler color flow mapping, continuous wave and conventional pulsed Doppler echocardiography.

The patient had early systolic and early diastolic murmurs. The pseudoaneurysmal sac and the site of left ventricular rupture were identified by two-dimensional echocardiography. The flow between the left ventricle and the pseudoaneurysm were imaged by Doppler color flow mapping. Two jets from the left ventricle were directed toward the aneurysm during systole, and from the aneurysm toward the left ventricle in early diastole. Continuous wave Doppler and high pulse repetition frequency Doppler echocardiography demonstrated the maximum flow velocity in systole to be 3 m/sec and in early diastole, 1.7 m/sec. Those flow patterns between the left ventricle and the pseudoaneurysm could have been closely related to the murmur.

Doppler echocardiography thus proved useful for detecting specific flow patterns related to a left ventricular pseudoaneurysm.

### Key words

Left ventricular pseudoaneurysm  
Doppler echocardiography

Color flow mapping

Myocardial infarction

Heart murmur

神戸市立中央市民病院循環器センター 内科  
神戸市中央区港島中町4-6 (〒650)

Department of Cardiology, Kobe General Hospital,  
Minatojima-Nakamati 4-6, Chuo-ku, Kobe 650

Received for publication July 16, 1987; accepted September 1, 1987 (Ref. No. 33-33)

はじめに

最近我々は、後側壁心筋梗塞に合併し、奇異な心雑音を有する仮性心室瘤症例を経験した。この症例において、断層心エコー図およびカラードップラー法などの各種ドップラー法を用いて左室と瘤間の特異な血流状況を観察し、心雑音とこれらの血流状況との関係について検討を加えたので報告する。

症例報告

症例：67歳，女性

主訴：呼吸困難

現病歴：糖尿病治療のために当院糖尿病内科に入院中，1986年1月，胸部圧迫感を自覚し，心不全症状が出現した。その後，3月に退院した後も労作性呼吸困難が続いていた。6月21日から夜間の呼吸困難が増悪し，起坐呼吸状態となった

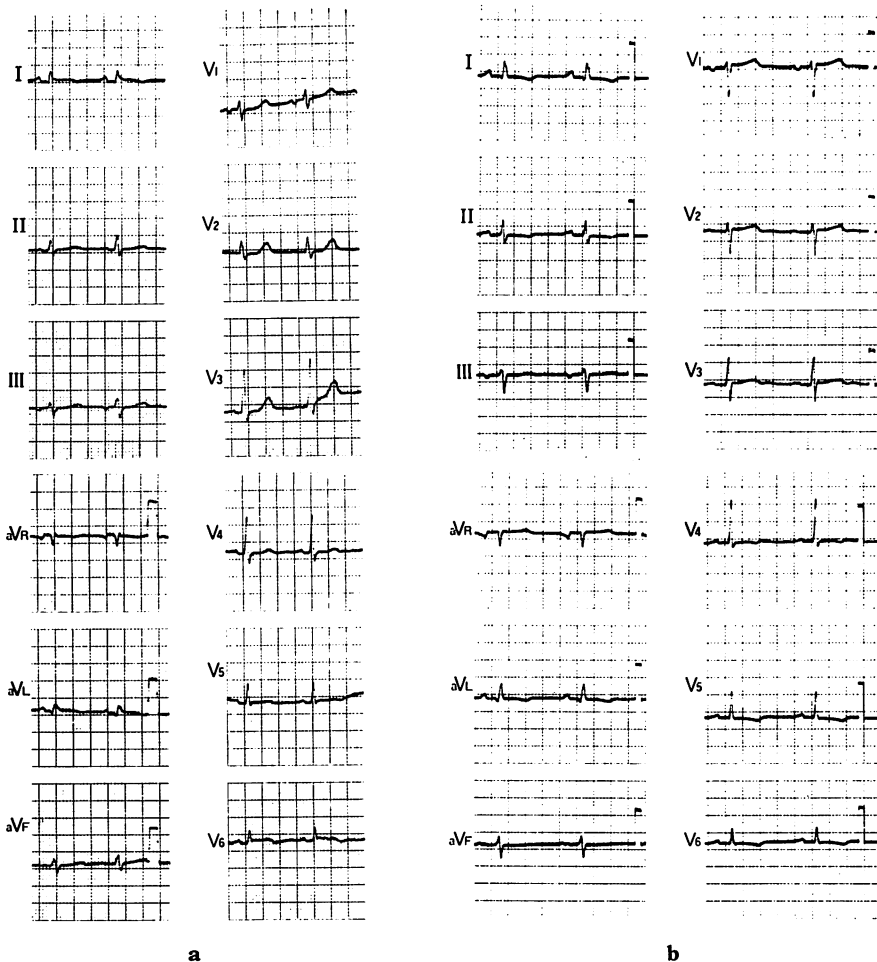


Fig. 1. Electrocardiograms.

The electrocardiogram obtained on January 1986 (left panel) shows posterolateral myocardial infarction. Right panel obtained at the time of admission (June 1986) shows ST-T abnormalities in the lateral leads.

ため、6月23日循環器内科に救急入院した。

既往歴：約15年前から高血圧と糖尿病を指摘され、降圧剤と経口血糖降下剤を服用していた。

入院時現症および検査所見：身長154 cm、体重54 kg、血圧132/68 mmHg、脈拍86/分。起坐呼吸状態であり、頸静脈怒張を認めた。両側肺野に湿性ラ音を聴取した。心尖部に最強点を有し左腋窩に放散する収縮期雑音と拡張早期雑音を聴取し、さらにIV音も認めた。

胸部レントゲン：心胸郭比は65%で、肺鬱血像と左第4弓の突出を認めた。

心電図：1986年1月の胸部圧迫感出現時の心電図をFig. 1aに示す。I, aVL, V<sub>5</sub>, V<sub>6</sub>でST上昇を、V<sub>1</sub>, V<sub>2</sub>ではR>Sで、急性後側壁梗塞を示していた。今回入院時の心電図(Fig. 1b)では、I, aVLに小さなQ波を、I, II, aVL, aVF,

V<sub>5</sub>, V<sub>6</sub>に陰性T波を認めた。

心音図：入院時の体表心音図をFig. 2に示す。心尖部にIV音と収縮早期逆流性雑音および拡張早期雑音が記録されている。

胸部X線CT：左心室後方に左心室と連続し、エンハンスメントを受ける嚢状構造物を認め、その大きさは9×6 cmであった(Fig. 3)。

RI検査：安静時の<sup>201</sup>Tl心筋シンチグラフィでは、左室の後側壁に欠損像を認め、陳旧性の後側壁梗塞と診断された。<sup>99m</sup>TcO<sub>4</sub><sup>-</sup>による心プールスキャン(Fig. 4)では、本来の左室腔以外に、左室の背方に接して、比較的狭い交通孔により交通し、左室よりやや大きい円形の腔が描出された。動画による観察では、その腔は収縮期に膨出し、以上から総合的に仮性心室瘤と診断された。

心エコー図：断層心エコー図をFig. 5に示

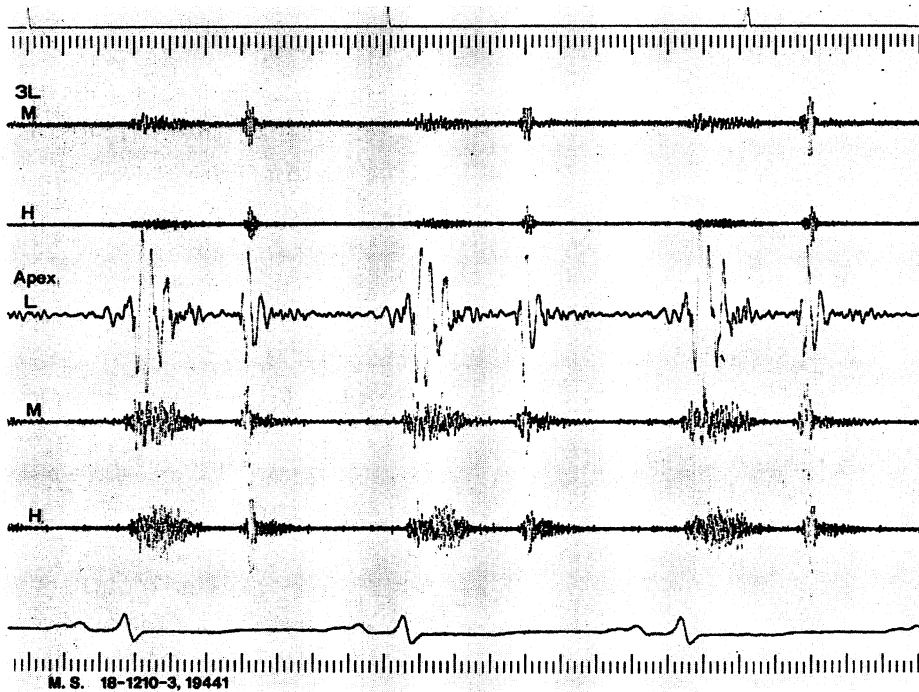


Fig. 2. Phonocardiograms.

These phonocardiograms show an early systolic regurgitant and early diastolic murmurs, and a fourth heart sound.

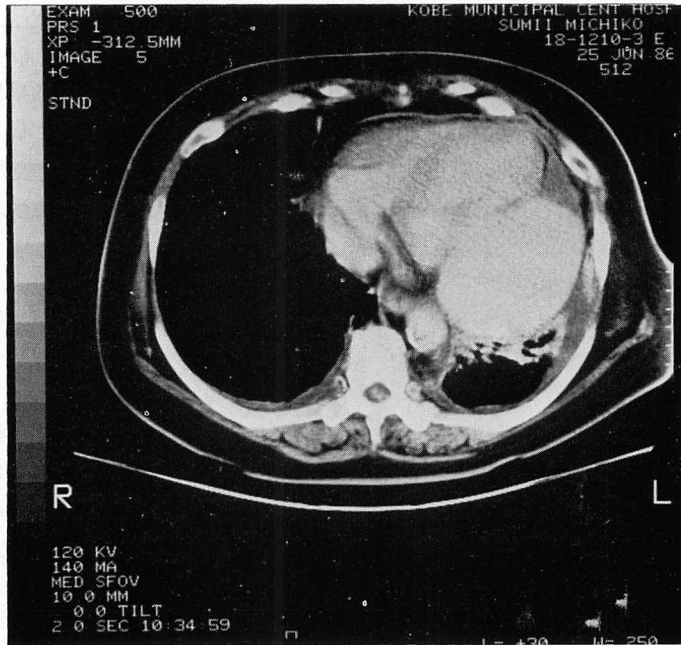


Fig. 3. X-ray CT image of a left ventricular pseudoaneurysm. A saccular aneurysm posterior to the left ventricle is observed.

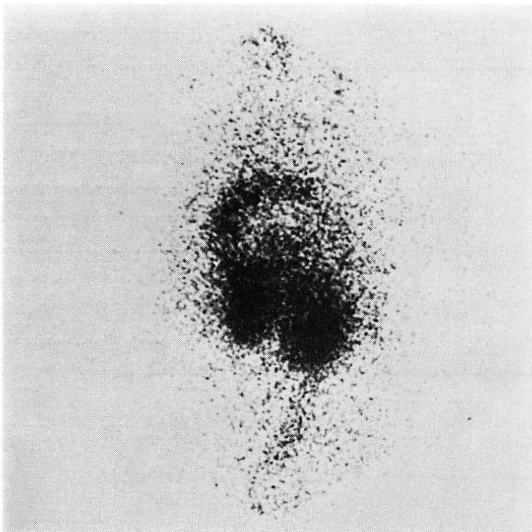
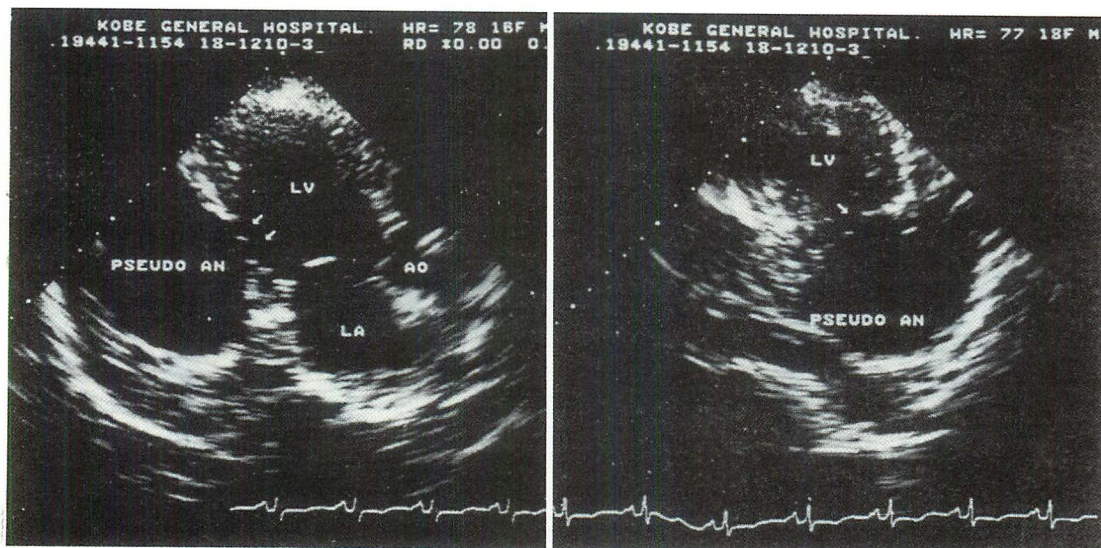


Fig. 4.  $^{99m}\text{TcO}_4$  cardiac blood pool scintigram. Cardiac blood pool scan demonstrates a saccular aneurysm which is situated behind the left ventricle.

す。断層心エコー図では、左室後壁後方に囊状の透亮像 (echo-free space) (PSEUDO AN) を認め、左室腔との間に狭い交通孔を 2 個認めた (Fig. 5, 左図の矢印)。左室後壁には正常な収縮を認めず、梗塞巣と考えられ、左室と左室後方の巨大な腔は全体として砂時計パターンを呈し、後方の透亮像は仮性心室瘤と考えられた。

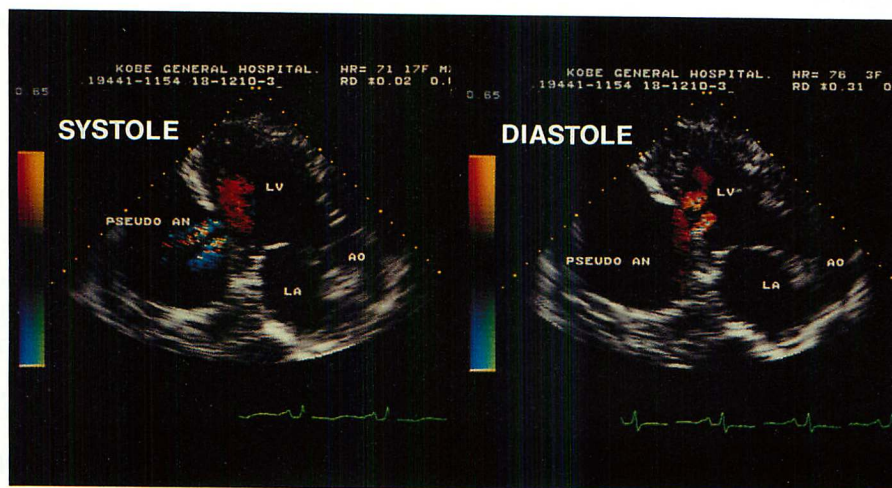
ドップラー心エコー図：カラードップラー血流映像を Fig. 6 に示す。収縮期には左室から瘤に向かう 2 本の血流ジェットが、拡張期には逆に瘤から左室に向かう 2 本のジェットが観察された。僧帽弁逆流および大動脈弁逆流は観察されなかった。連続波ドップラーおよび HPRF 法によるパルスドップラー法 (Fig. 7) では、左室から瘤に向かう最大血流速度は 3.0 m/sec であり、瘤から左室に向かう拡張期の血流速度は最大 1.7 m/sec であった。

Fig. 8 は連続波ドップラー法によって血流の時相について検討したものである。左室から瘤に



**Fig. 5. Two-dimensional echocardiograms.**

Long axis (left panel) and short axis (right panel) views. A pseudoaneurysm (PSEUDO AN) is observed as an echo-free space bounded posterior to the left ventricle. There are two communications between the left ventricle and the pseudoaneurysm (arrow).



**Fig. 6. Color flow mapping imaging.**

The shunt flows between the left ventricle and the pseudoaneurysm are demonstrated by color flow mapping. There are two jets from the left ventricle directed toward the aneurysm in early systole (left panel) and from the pseudoaneurysm toward the left ventricle in early diastole (right panel).

向かう血流は、心房収縮期(前収縮期)と収縮早期から中期にかけての二峰性であり、II音の約100 msec前には終了していた。一方、左室から瘤への血流は、収縮末期から始まり拡張中期まで持

続した。心房収縮期と収縮末期の血流速度はともに最大1 m/secと低速であった。

上記のドップラー法による検討から、交通孔を通過する血流は高速であり、そのパターンが心雑

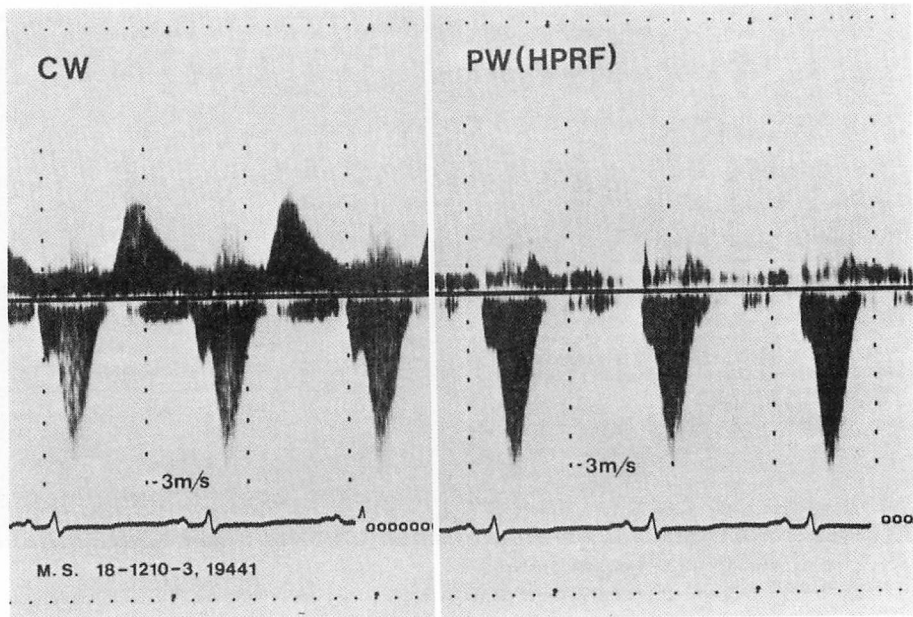


Fig. 7. Continuous wave (CW) and high pulse repetition frequency (HPRF) Doppler echocardiograms.

The maximum velocity of the jet toward the pseudoaneurysm from the left ventricle in systole is 3 m/sec and that toward the left ventricle in early diastole is 1.7 m/sec.

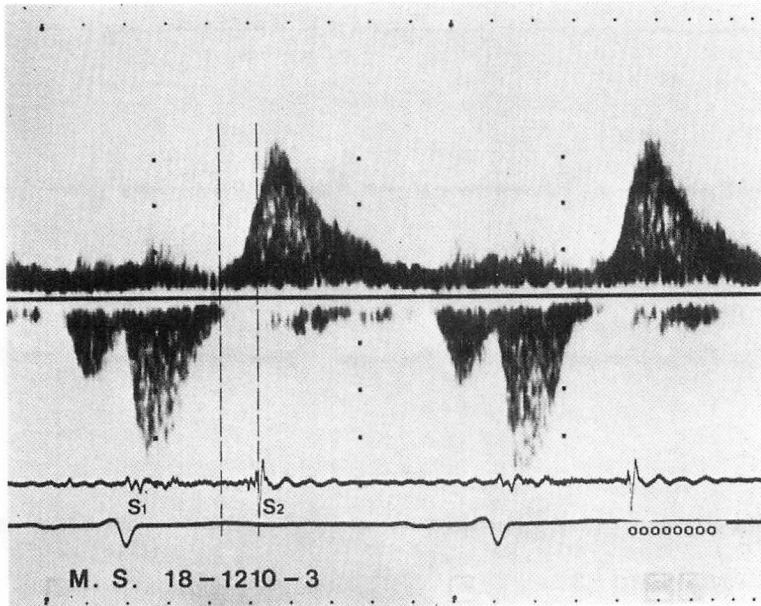
音に一致することから、本症例で聴取された心雑音の原因が、左室-瘤間の狭い交通孔を通過する高速の血流にあると考えられた。また、心房収縮期と収縮末期には心雑音は聴取されなかったが、それは血流速度が小さく、たとえ雑音を生じても、音量が小さいために胸壁まで伝搬しないためであると推測した。

#### 手術所見

手術時、仮性心室瘤は収縮期に拡大、拡張期に縮小し、左室とシーソー運動を呈しており、大きさは約 10 cm×10 cm であった。瘤には振戦を触知し、瘤上にマイクを直接乗せて記録した術中心音図 (Fig. 9) では、体表面での心音図所見に加えて、前収縮期雑音が記録された。瘤内部には血栓はなく、左室との交通孔は2つあり、大きさは 1 cm と 0.6 cm であった (Fig. 10)。手術後、術前に認められた心雑音は消失した。

#### 考 按

急性心筋梗塞後に生じる仮性心室瘤は、心筋梗塞のきわめて稀な合併症の一つである。真性心室瘤の被膜は心筋全層を含むのにたいし、仮性心室瘤の被膜は、心筋成分を含まない線維成分のみから構成されていることが多く、破裂の可能性が非常に高い<sup>1)</sup>。そのため、診断されれば、早期に瘤切除、破裂孔閉鎖術を行なうべきであるとされている。仮性心室瘤の診断は従来左室造影法によってされていたが<sup>2,3)</sup>、現在では断層心エコー図<sup>4-8)</sup>および心プールスキャン<sup>5,7,8)</sup>などの非侵襲的な診断法の有用性が強調されている。本症例においても断層心エコー図および心プールスキャンの所見は、従来から報告されている所見によく一致しており、これらの非侵襲的な診断法は仮性心室瘤の診断にきわめて有用であった。さらに本症例では、左室-瘤間の特異な血流状況をカラードップ



**Fig. 8. The timing of the shunt flow between the left ventricle and a pseudoaneurysm.**

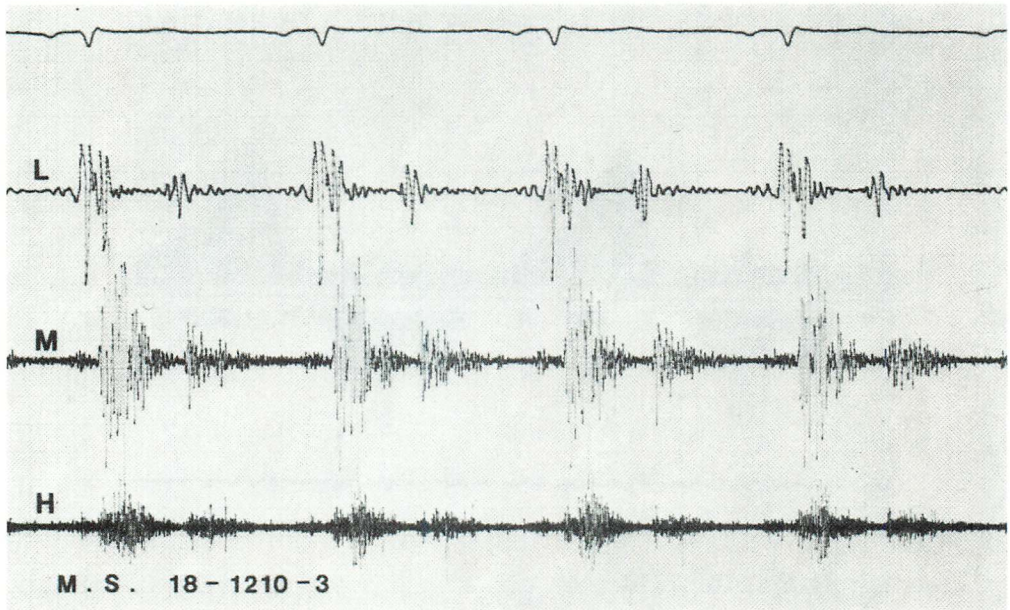
The jets from the left ventricle toward the pseudoaneurysm are observed in presystole and in early to mid-diastole. The flows from the pseudoaneurysm toward the left ventricle are detected in late systole and early diastole.

ラー法および連続波ドップラー法、HPRF法によるパルス・ドップラー法によって検討を加えた。

カラードップラー法では、収縮期には左室から瘤に向かい、拡張期には瘤から左室に向かう血流シグナルが明瞭に描出された。さらに血流ジェットはおおの二本認められ、左室-瘤間の交通孔は2つあると考えられ、手術によって確かめられた。このようにカラードップラー法によれば、左室と瘤との間の血流をリアルタイムに描出することができ、透亮像と左室との間に交通のあることを容易に証明することができ、断層心エコー図と合せて仮性心室瘤の診断においてきわめて有用である。

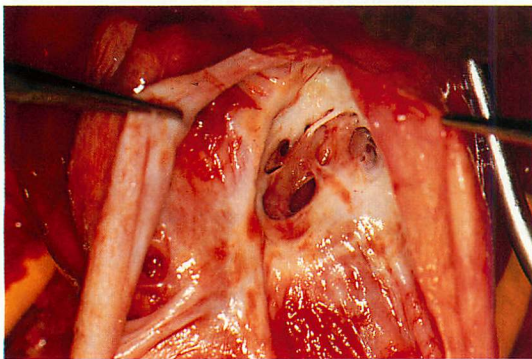
従来から、心室瘤症例において収縮期雑音や拡張期雑音が聴取されることは知られており、仮性心室瘤症例においても収縮期逆流性雑音や拡張期雑音が聴取されたとの報告<sup>3,5,9,10)</sup>がある。仮性心室瘤例では、これらの雑音の原因は、収縮期には

左室から瘤に向かって狭い交通孔を通過する血流であり、拡張期には反対に瘤から左室に向かう血流であると従来から考えられてきた<sup>11)</sup>。しかし、各種のドップラー法を用いて交通孔を通過する血流の速度や血流時相について詳しく分析し、心雑音発生の原因として証明した報告はない。本症例では、体表面での心音図で収縮早期逆流性雑音および拡張早期雑音を聴取し、HPRF法や連続波ドップラー法による左室-瘤間の血流分析においても、これらの心雑音に一致した高速の血流を観察した。心房収縮期には左室から瘤に向かう比較的低速の血流が証明されたが、それに一致する心雑音は体表面では記録されなかった。しかし、手術中にマイクを直接瘤上に置いて記録した術中心音図には心房収縮期の前収縮期雑音が記録されており、瘤-左室の交通孔を通過する血流が本症例で聴取された心雑音の原因であると考えられた。さらに、術後にはこれらの心雑音が聴取されなく



**Fig. 9. Phonocardiogram obtained from the surface of a pseudoaneurysm.**

In addition to the findings of the phonocardiogram obtained from the chest wall (Fig. 2), a pre-systolic murmur is observed. This pattern is similar to that of the flows between the left ventricle and the pseudoaneurysm.



**Fig. 10. An internal view of a pseudoaneurysm.**

There are two communications between the left ventricle and the pseudoaneurysm.

なったことから、左室-瘤間の血流が心雑音発生の原因であったと考えられた。

## 結 語

後側壁心筋梗塞後に発生し、奇異な心雑音を有する仮性心室瘤症例について報告した。仮性心室瘤の診断には、断層心エコー図および心プールの超音波が有用であった。左室-瘤間の血流をカラー Doppler 法によって観察し、さらに交通孔での血流速度と血流時相を観察することによって、本症例に聴取された奇異な心雑音の発生原因が交通孔を通過する比較的高速の血流にあることを証明した。

## 要 約

我々は急性心筋梗塞後に生じた仮性心室瘤症例にたいし、断層心エコー図およびカラー Doppler 血流映像法、連続波 Doppler 法、HPRF 法によるパルス・Doppler 法を使用した血流分析を行った。理学的所見上、収縮期雑音と拡張早期



雑音を聴取した。断層心エコー図で仮性心室瘤が描出され、さらに左室と瘤との交通孔も確認できた。カラードップラー血流映像法では、交通孔を通過し収縮期に左室から瘤に向かい、拡張期には瘤から左室に向かう、おのおの2本のジェットが描出された。これらの血流を連続波ドップラー法によって分析したところ、収縮期および拡張期の最高流速はそれぞれ 3.0 m/sec, 1.7 m/sec であり、その血流パターンは心雑音のそれと一致していた。そのため我々は、心雑音の成因が瘤-左室間の交通孔を通過する速い血流にあると結論した。

文 献

- 1) Roberts WC, Marrow AG: Pseudoaneurysm of the left ventricle. Unusual sequel of myocardial infarction and rupture of the heart. *Am J Med* **43**: 639, 1967
- 2) Chiariello L, Macrina F, Caretta Q, Cattolica FS, Paplaia U, Maino B: Extracardiac left to right shunt in a patient with biventricular post infarction rupture and pseudoaneurysm. *J Am Coll Cardiol* **6**: 246, 1985
- 3) MacNeil DJ, Vieweg WVR, Oury JH, Folherth TL, Hugon AD: Pseudomitral regurgitation due to false aneurysm of the left ventricle treated successfully by surgery. *Chest* **66**: 724, 1974
- 4) Gatewood RP, Nanda NC: Differentiation of left ventricular pseudoaneurysm from true aneurysm with two dimensional echocardiography. *Am J Cardiol* **46**: 869, 1980
- 5) Katz RJ, Simpson A, Dibianco R, Fletcher RD, Sauerbrunn BJL: Noninvasive diagnosis of left ventricular pseudonaneurysm: Role of two dimensional echocardiography and radionuclide gated pool imaging. *Am J Cardiol* **44**: 372, 1979
- 6) Roelandt J, van den Brand M, Vletter WB, Nauta J, Hugenholz PG: Echocardiographic diagnosis of pseudoaneurysm of the left ventricle. *Circulation* **52**: 466, 1975
- 7) Sabah I, Yoshikawa J, Kato H, Owaki T, Yanagihara K, Okumachi F, Takagi Y: Noninvasive diagnosis of pseudoaneurysm of the left ventricle. *Jpn Heart J* **20**: 95, 1979
- 8) Kato H, Okumachi F, Takagi Y, Yanagihara K, Owaki T, Yoshikawa J, Syoumura T, Yoshizumi M, Uchida H: Echocardiogram and cardiac blood pool scans of left ventricular pseudoaneurysm. *Kokyu to Junkan* **27**: 177, 1979 (in Japanese)
- 9) Higgins CB, Lipton JJ, Johnson AD, Peterson KL, Vieweg WVR: False aneurysm of the left tricle: Identification of distinctive clinical, radiographic, and angiographic features. *Radiology* **127**: 21, 1978
- 10) Gueron M, Wanderman KL, Hirsch M, Gorman J: Pseudoaneurysm of the left ventricle: Report of a case diagnosed by angiography and successfully repaired. *Brit Heart J* **35**: 663, 1973
- 11) Scherf D, Brooks AM: The murmurs of cardiac aneurysm. *Am J Med Sci* **218**: 389, 1949