

## 遷延性冠性 T 波を伴う狭心症の臨床像

## Angina with long-standing coronary T waves

浜重 直久  
土居 義典  
小田原弘明  
米沢 嘉啓  
楠目 修  
近森大志郎  
小沢 利男

Naohisa HAMASHIGE  
Yoshinori DOI  
Hiroaki ODAWARA  
Yoshihiro YONEZAWA  
Osamu KUZUME  
Taishiro CHIKAMORI  
Toshio OZAWA

### Summary

The clinical significance of long-standing ( $\geq 24$  hours) coronary T waves without abnormal Q waves was evaluated in 24 patients with angina. They were categorized in two groups; 11 with ST elevation followed by coronary T waves (Group A), and 13 with coronary T waves alone (Group B).

1. The patients had long-standing or repetitive episodes of rest angina, with clinical features of unstable angina in all but one. Fifty-five % of patients in Group A and 85% in Group B had histories of effort angina.

2. Significant ( $\geq$ twice the upper normal) elevation of serum CPK value was observed in 36% of patients in Group A and in 46% in Group B. There was no correlation between the maximum CPK value and the number of leads with the coronary T wave.

3. Coronary angiography demonstrated significant ( $>50\%$ ) coronary artery stenosis in 27% of patients in Group A and in 77% in Group B. The incidence of severe stenosis was greater in Group B than in Group A. Angioplasty was performed in 9% of patients in Group A and in 38% in Group B.

4. During the average follow-up period of 27 months, there were one cardiac event (unstable angina) in Group A, two events (one sudden death and one unstable angina) in Group B. Each cardiac event occurred after the patients themselves discontinued their medications. This was not related to the severity of coronary artery stenosis.

Thus, the long-standing coronary T wave does not correlate with the presence or severity of myocardial necrosis. Rather, it may reflect the residue of severe and prolonged ischemia, i.e. electrical stunning. The majority of patients in Group B may have severe myocardial ischemia secondary to severe organic coronary stenosis, although the same mechanism as in Group A (variant angina) was suspected in some patients with patent coronary arteries.

### Key words

Unstable angina      Coronary T waves      Variant angina

高知医科大学 老年病科  
南国市岡豊町小蓮 (〒781-51)

Department of Medicine and Geriatrics, Kochi Medical School, Kohasu, Oko-cho, Nankoku 781-51

Received for publication December 8, 1987; accepted February 6, 1987 (Ref. No. 35-PS40)

はじめに

狭心症の経過中、冠性 T 波の出現は、比較的持続の長い重症の虚血を示唆する所見と考えられている<sup>1,2)</sup>。通常は短時間で消失することが多く、冠性 T 波が長時間にわたって遷延する場合、心内膜下梗塞と診断されることが少なくないが<sup>3,4)</sup>、その臨床的意義については十分解明されていない。

今回我々は、24 時間以上続く冠性 T 波を示した狭心症 24 例の臨床像を検査し、① 心筋壊死の有無や程度との関連、② ST 上昇の有無による臨床像の違い、③ 予後などについて、以下の知見を得たので報告する。

対象および方法

重症狭心症のため当科または関連病院に入院し、異常 Q 波を伴わず、24 時間以上続く冠性 T 波(可逆性対称性陰性 T 波)を検出し、慢性期に

冠動脈造影を施行した 24 例を対象とした。なお、心内膜下梗塞のうち、高度の ST 低下を主体とするものは対象から除外した。年齢は 33 歳から 74 歳(平均 56 歳)で、性別は男 15 例、女 9 例である。症例を冠性 T 波の前に ST 上昇の先行した A 群(異型狭心症) 11 例と、冠性 T 波のみ検出した B 群 13 例に大別し、症状、血清 CPK 値、冠動脈造影、予後などを比較検討した。

結 果

1. 症 状 (Fig. 1)

全例、遷延または反復する安静時狭心症を主体とし、労作性狭心症の既往は、A 群の 11 例中 6 例(55%)、B 群の 13 例中 11 例(85%)にみられた。1 例を除き、23 例(96%)では新規発症型または crescendo 型の不安定狭心症の病像を示した。

2. 血清 CPK 値 (Fig. 2)

正常上限の 2 倍以上の CPK 上昇を検出し、心内膜下梗塞の基準に合致したものは、A 群 4 例

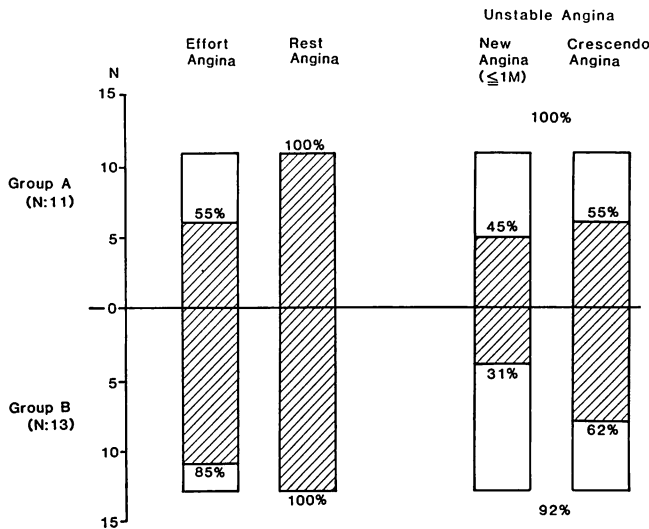


Fig. 1. Types of angina pectoris of the study subjects.

All patients had long-standing or repetitive rest angina, with clinical features of unstable angina in all except one patient.

Group A: patients with ST elevation followed by coronary T waves; Group B: patients with coronary T waves alone.

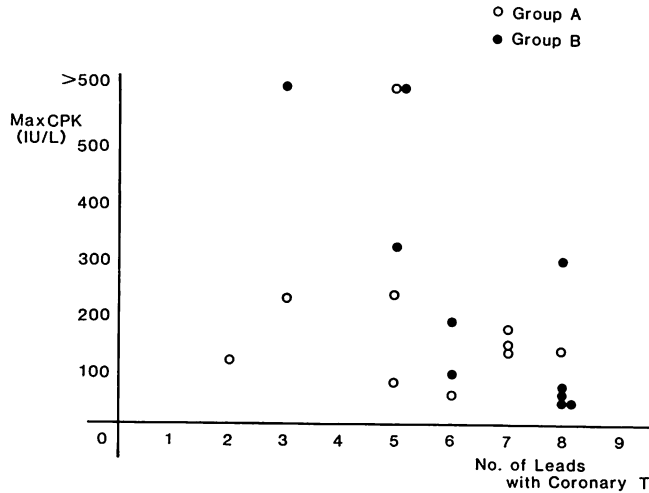


Fig. 2. Maximum CPK value vs number of leads with coronary T waves.

Only 42% of patients showed significant elevation of serum CPK values. There was no correlation between CPK value and number of affected leads.

CPK=creatine phosphokinase.

(36%), B群6例(46%),全24例中計10例(42%)のみであった。入院後3日間にわたって少なくとも1日1回以上の採血を施行した20例について、冠性T波を示した誘導数とCPKのピーク値を比較すると、両者の間には全く相関がみられなかった。陰性T波の総和とCPK値でも同様であった。また、慢性期左室造影による駆出率は、全例正常範囲にあった。

### 3. 冠動脈造影所見 (Fig. 3)

AHA基準による有意冠動脈病変は、A群の3例(27%)に対して、B群では10例(77%)にみられた。また、最も重症な病変(culprit lesion)の狭窄度もB群でより高度であり、A群の1例、B群の5例に冠動脈形成術を施行した。

### 4. 予後 (Fig. 4)

平均27カ月の追跡で、A群の1例に不安定狭心症(正常冠動脈)、B群の1例に突然死(右冠動脈50%狭窄)、同じく1例に不安定狭心症(前下行枝75%狭窄)がみられた。これら心合併症は、いずれも服薬自己中止時に発生し、冠動脈硬化の程度とは無関係であった。

### 5. 症状例示 (Fig. 5)

59歳、男性。突然の安静時狭心症で入院し、I, aVL, V<sub>1-5</sub>のST上昇に続き、冠性T波が1週間以上持続したが、CPKのピーク値は126 IU/Lにとどまり、冠動脈造影は正常であった。7ヵ月後、飲酒後服薬を忘れたあと、深夜に重症狭心症をきたし再入院したが、以後は服薬にて無症状に経過している。

### 考 按

狭心症の経過中、しばしば冠性T波が出現するが<sup>1)</sup>、その臨床的意義については十分に解明されていない。Miwaら<sup>2)</sup>は、異型狭心症例の長時間心電図記録から、冠性T波はより持続の長い重症発作時に出現すると報告している。また、Zwaanら<sup>3)</sup>、Hainesら<sup>4)</sup>、Granborgら<sup>5)</sup>は、急性虚血発作時の冠性T波の検出は予後不良の徴であると報告している。しかし、虚血にもとづく冠性T波は、通常数分以内に改善することが多く、長時間にわたって遷延する場合、臨床的には心内膜下梗塞と診断されることが少なくない<sup>3,4)</sup>。

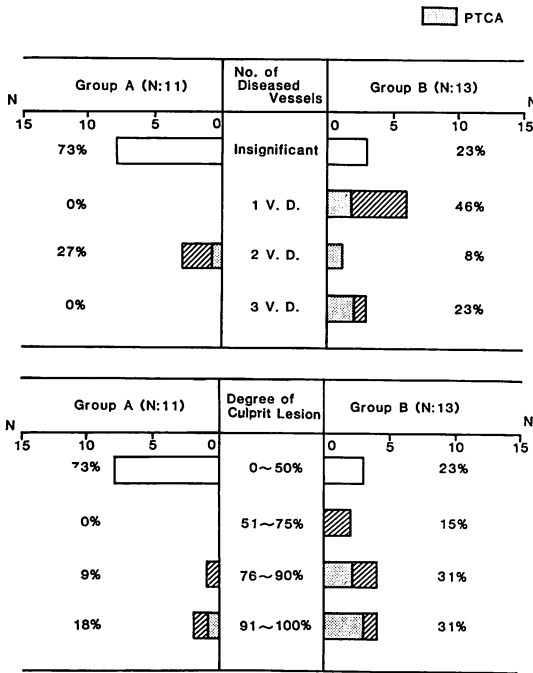


Fig. 3. Coronary angiographic findings.

Incidence of severe organic coronary stenosis is greater in Group B than in Group A.

CAG=coronary angiography; 1 V.D.=single vessel disease; PTCA=percutaneous transluminal coronary angioplasty.

心内膜下梗塞は、① 前胸部激痛、② 遷延する ST・T 変化の存在と異常 Q 波の欠如、③ 血清 CPK 値の上昇によって診断されるが、CPK 値については、採血のタイミングや頻度によっては検出されない可能性もある。Rapaport ら<sup>3)</sup>は、遷延する ST・T 変化を示しながら酵素値が正常であった例について、多くは小さな心内膜下梗塞がおこったものであろうと述べている。一方、Poehlman ら<sup>4)</sup>は、心筋梗塞の疑いで入院し、24 時間以上続く冠性 T 波を示した例の 55% にしか、酵素値の上昇を認めなかったと報告し、Granborg ら<sup>7)</sup>も、一過性冠性 T 波出現例の 23% にのみ、CK-MB の上昇を認めただけであると報告しており、冠性 T 波の出現や持続と心筋壊死の有無とは、必ずしも一致しない可能性がある と推定される。今回の我々の検討でも、CPK の上昇は 42% のみであり、また、冠性 T 波を示す誘導数や陰性 T 波の総和と CPK 値の間には全く相関がみられず、冠性 T 波は心筋壊死の有無や程度とは無関係と思われた。1982 年、Braunwald ら<sup>8)</sup>は、重症虚血にもとづく遷延する心筋の機械的な障害に対して、myocardial stunning (心筋気絶) という言葉を提唱しているが、今回検討した遷延性冠性 T 波についても、心

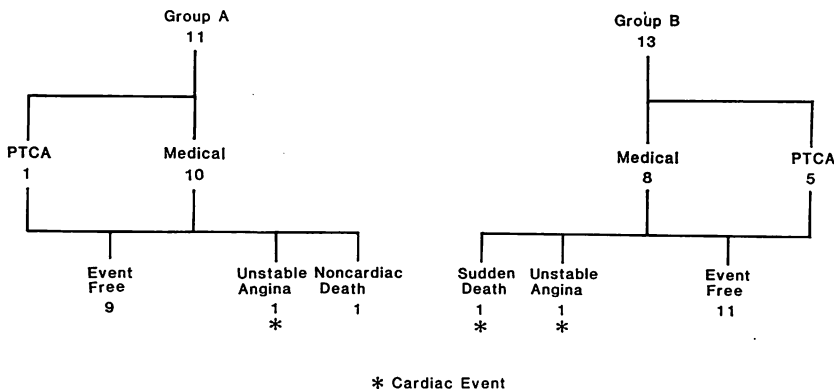
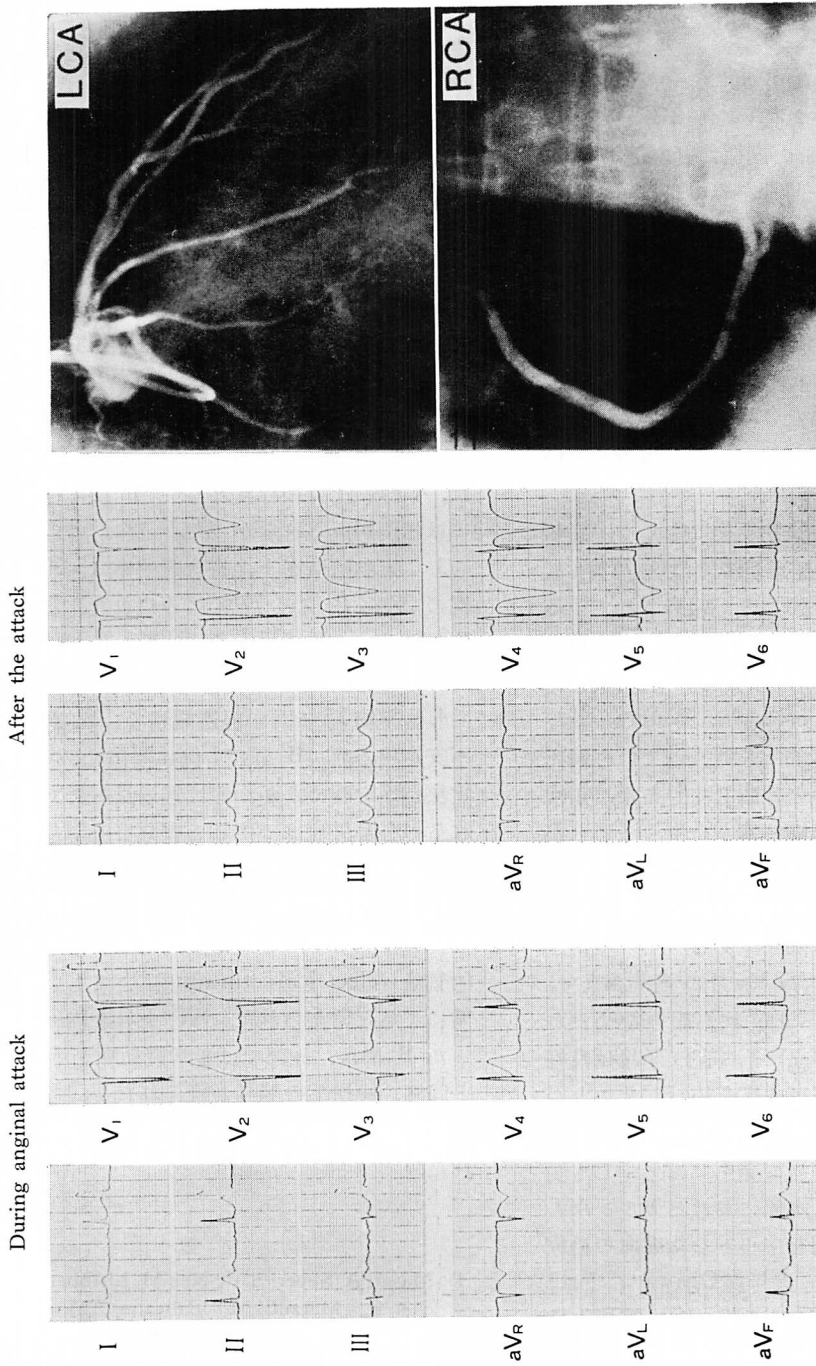


Fig. 4. Cardiac events.

During late follow-up (4~77, average 27 months), cardiac events (one cardiac death and two unstable angina) developed only after self-discontinuation of medications.



**Fig. 5. Electrocardiograms and coronary angiograms in a patient with ST elevation and coronary T waves (59-year-old man).**

Although his angiography showed patent coronary arteries, he developed unstable angina 7 months later. Coronary T waves persisted 7 days, but his maximum CPK remained up to 126 IU/L during first hospitalization.

LCA = left coronary artery; RCA = right coronary artery.

筋壊死ではなく虚血にもとづく, いわば電氣的気絶 (electrical stunning) とでもいうべき病態が考えられた。

冠性 T 波のみ検出した B 群については, その病的意義は十分に確立されていないが, 一部では正常冠動脈を示し, A 群と同様に冠攣縮が関与, すなわち異型狭心症の一時期をみている可能性が推定される。しかしながら, A 群に比し有意狭窄や重症病変の頻度が高いことから, 重症器質性病変に心筋酸素消費の増加や冠動脈トーンの亢進が加わり, 高度の心内膜下虚血をきたした可能性も否定できない。Zwaan ら<sup>5)</sup>や Haines ら<sup>6)</sup>も, 一過性冠性 T 波を示した不安定狭心症例では, 高頻度に重症器質性病変を伴うことを報告している。

冠性 T 波を示す例の長期予後に関して, 高頻度 (最長平均 31 ヶ月の経過追跡で 31~75%) に心臓死や心筋梗塞をきたすことが報告されているが<sup>4-7)</sup>, 本邦患者に欧米の成績をそのまま適用できるか否かには若干の疑問がある。異型狭心症の予後については, Severi ら<sup>9)</sup>, Waters ら<sup>10)</sup>, Mark ら<sup>11)</sup>が, 器質的冠狭窄を伴う例では心臓死や心筋梗塞が高率であると報告しているが, 正常冠動脈例でもしばしば心筋梗塞を合併することが知られており<sup>12)</sup>, 一方では, 本邦でのカルシウム拮抗剤を中心とした最近の治療成績と, 欧米の成績とが一致するか否かも疑問である。

我々の 24 例では, 平均 27 ヶ月の追跡調査で, 1 例の突然死と 2 例の不安定狭心症を認めたが (いずれも服薬自己中止時), その他の予後は良好であった。6 例に冠動脈形成術を施行したことが予後を改善している可能性も否定できないが, 冠動脈硬化の程度と心合併症の発生には必ずしも関連はみられず, むしろ, 本邦におけるカルシウム拮抗剤と徐放性亜硝酸剤を中心とした虚血の治療の有効性が推測された。近年, Ogawa ら<sup>13)</sup>は, 心内膜下梗塞のうち, ST 低下型に比し ST 上昇型や冠性 T 波型では短期予後が良好であることを報告しており, subgroup 別にみた心内膜下梗

塞について, 本邦独自の予後を検討する必要がある。

## 要 約

異常 Q 波を伴わず, 24 時間以上続く冠性 T 波を示した狭心症 24 例について, ST 上昇の先行した A 群 11 例と冠性 T 波のみ検出した B 群 13 例に大別し, その臨床的意義を検討した。

1. 全例, 遷延または反復する安静時痛を有し, 96% が不安定狭心症の病像を示した。労作狭心症の既往は, A 群の 55%, B 群の 85% にみられた。

2. 正常上限の 2 倍以上の CPK 上昇は, A 群の 36%, B 群の 46% でみただけであった。また, CPK 上昇の程度と冠性 T 波の程度, 範囲には相関がみられなかった。

3. 冠動脈造影上, 有意冠狭窄 (>50%) は A 群の 27%, B 群の 77% にみられた。重症病変も B 群で高率であり, A 群の 9%, B 群の 38% に PTCA を施行した。

4. 平均 27 ヶ月の経過観察で, A 群の 1 例に不安定狭心症, B 群の 1 例に突然死, 1 例に不安定狭心症を認めたが, 他は経過良好であった。これらの心合併症はいずれも服薬自己中止時に発生し, 冠動脈硬化の程度とは無関係であった。

以上, 遷延性冠性 T 波は, 心筋壊死の有無や程度と相関せず, むしろ重症虚血にもとづく電氣的気絶 (electrical stunning) とでもいうべき病態によると考えられた。ST 上昇を検出し得なかった B 群は, 一部では正常冠動脈を示し, A 群と同様, 冠攣縮の関与が疑われたが, 多くはむしろ重症器質性病変による高度虚血の反映と考えられた。

## 文 献

- 1) Maseri A, Severi S, de Nes M, L'Abbate A, Chierchia S, Marzilli M, Ballestra AM, Parodi O, Biagini A, Distante A: "Variant" angina: One aspect of a continuous spectrum of vasospastic myocardial ischemia. Pathogenetic mechanisms,

- estimated incidence and clinical and coronary angiographic findings in 138 patients. *Am J Cardiol* **42**: 1019, 1978
- 2) Miwa K, Kambara H, Kawai C, Murakami T: Two electrocardiographic patterns with or without transient T-wave inversion during recovery periods of variant angina attacks. *Jpn Circ J* **47**: 1415, 1983
  - 3) Rapaport E: Serum enzymes and isoenzymes in the diagnosis of acute myocardial infarction. *Mod Concepts Cardiovasc Dis* **46**: 43, 1977
  - 4) Poehlman JH, Silverman ME: Clinical characteristics, electrocardiographic and enzyme correlations, and long-term prognosis of patients with chest pain associated with ST depression and/or T wave inversion. *Am Heart J* **99**: 173, 1980
  - 5) de Zwaan C, Bär FWHM, Wellens HJJ: Characteristic electrocardiographic pattern indicating a critical stenosis high in left anterior descending coronary artery in patients admitted because of impending myocardial infarction. *Am Heart J* **103**: 730, 1982
  - 6) Haines DE, Raabe DS, Gundel WD, Wackers FJT: Anatomic and prognostic significance of new T-wave inversion in unstable angina. *Am J Cardiol* **52**: 14, 1983
  - 7) Granborg J, Grande P, Pedersen A: Diagnostic and prognostic implications of transient isolated negative T waves in suspected acute myocardial infarction. *Am J Cardiol* **57**: 203, 1986
  - 8) Braunwald E, Kloner RA: The stunned myocardium: Prolonged, post-ischemic ventricular dysfunction. *Circulation* **66**: 1146, 1982
  - 9) Severi S, Davies G, Maseri A, Marzullo P, L'Abbate A: Long-term prognosis of variant angina with medical treatment. *Am J Cardiol* **46**: 226, 1980
  - 10) Waters DD, Miller DD, Szlachcic J, Bouchard A, Méthé M, Kreeft J, Thérooux P: Factors influencing the long-term prognosis of treated patients with variant angina. *Circulation* **68**: 258, 1983
  - 11) Mark DB, Califf RM, Morris KG, Harrell FE, Pryor DB, Hlatky MA, Lee KL, Rosati RA: Clinical characteristics and long-term survival of patients with variant angina. *Circulation* **69**: 880, 1984
  - 12) Bott-Silverman C, Heupler FA: Natural history of pure coronary artery spasm in patients treated medically. *J Am Coll Cardiol* **2**: 200, 1983
  - 13) Ogawa H, Hiramori K, Haze K, Saito M, Sumiyoshi T, Fukami K, Goto Y, Ikeda M: Classification of non-Q-wave myocardial infarction according to electrocardiographic changes. *Br Heart J* **54**: 473, 1985