

巨大陰性 T 波の消失・陽転
化を認めた肥大型心筋症：
拡張型心筋症様変化の 1 例
と高度冠動脈狭窄合併の 1
例

Regression of giant neg-
ative T waves in hyper-
trophic cardiomyopathy：
Cases simulating either
dilated cardiomyopathy
or severe coronary artery
stenosis

堀田 祐紀
小西 堅正
大里 和雄
中尾 武
名村 正伸
金谷 法忍
大家他喜雄
元田 憲*
竹田 亮祐*

Yuki HORITA
Kensho KONISHI
Kazuo OSATO
Takeshi NAKAO
Masanobu NAMURA
Hounin KANAYA
Takio OHKA
Akira GENDA
Ryoyu TAKEDA

Summary

Two cases of hypertrophic cardiomyopathy (HCM), in whom giant negative T waves resolved during 10 years, are reported.

Case 1: A 33-year-old man was admitted in 1975 for careful evaluation because of an ECG abnormality. The ECG revealed a giant negative T wave (GNT) in V_5 (-15 mm) and high voltage ($SV_1 + RV_5 = 81$ mm). The thickness of the apical wall was 18 mm; the anterior wall, 12 mm; the posterior wall, 16 mm; and the interventricular septum, 17 mm on the left ventriculogram and bi-ventriculogram. The coronary angiogram was normal. From these data, this patient was diagnosed as having HCM. However, follow-up studies disclosed resolution of the GNT with decreased high voltage ($SV_1 + RV_5 = 26$ mm). The catheterization performed in 1985 showed a decrease of wall thickness: the apical wall to 10 mm; the anterior wall, 9 mm; the posterior wall, 14 mm; and the interventricular septum, 14 mm. Ejection fraction was markedly decreased from 79.8% to 27.1%, and

石川県立中央病院 循環器内科
金沢市南新保町 ㄨ-153 (〒920-02)
*金沢大学医学部 第二内科
金沢市宝町 13-1 (〒920)

Division of Cardiology, Ishikawa Prefectural Central
Hospital, Minamishinbo-machi 153-Nu, Kanazawa
920-02

*The Second Department of Internal Medicine,
Kanazawa University School of Medicine, Takara-
machi 13-1, Kanazawa 920

Received for publication October 1, 1987; accepted December 12, 1987 (Ref. No. 34-PS51)

the wall motion was generally reduced. The coronary angiogram was normal. These findings resemble the clinical pictures of dilated cardiomyopathy (DCM).

Case 2: A 58-year-old man was admitted in 1974 because of easy fatigability. His ECG revealed a GNT in V_4 (-10 mm) and high voltage ($SV_1+RV_5=75$ mm). The patient was diagnosed as having HCM by cardiac catheterization, right ventricular biopsy and other procedures. In 1985, the depth of the GNT and the voltage of SV_1+RV_5 regressed significantly ($SV_1+RV_5=26$ mm). The thickness of the apical wall was, 12 mm; the anterior wall, 19 mm; the posterior wall, 13 mm; and the interventricular septum 14 mm during recatheterization. Coronary angiography disclosed stenoses of the left main trunk (75%), the left anterior descending artery (99%) and the left circumflex artery (50%). The right coronary artery was totally occluded.

In conclusion, these two cases of HCM had similar changes in their ECG during long-term follow-up studies, but the process was different. One case finally showed clinical pictures of DCM; the other, severe coronary stenoses. These suggested that blood flow to the myocardium is an important determinant for the development of clinical features simulating DCM in cases with HCM.

Key words

Hypertrophic cardiomyopathy Disappearance of giant negative T waves Dilated cardiomyopathy-like feature Severe coronary stenosis

はじめに

深さ 10 mm 以上の巨大陰性 T 波 (GNT) は肥大型心筋症 (HCM) の特徴的所見とされ¹⁻⁴⁾, 近年その経年的な T 波変化に関する報告が散見される⁵⁻¹¹⁾. 今回我々は巨大陰性 T 波を伴う肥大型心筋症で, 約 10 年間の経過にて, 心電図上, いずれも巨大陰性 T 波の消失または陽転化を認

め, 再度の心臓カテーテル検査にて拡張型心筋症様に変化した 1 例 (Case 1) と, 高度冠動脈狭窄を認めた 1 例 (Case 2) とを対比検討したので, 文献的考察を加え報告する. なお壁厚の計測は, 左室・両室造影より心尖部厚 (LVant. 1/10)・左室前壁厚 (LVant. 1/2)・後壁厚 (PW)・心室中隔厚 (IVS-M) について行った (Fig. 1).

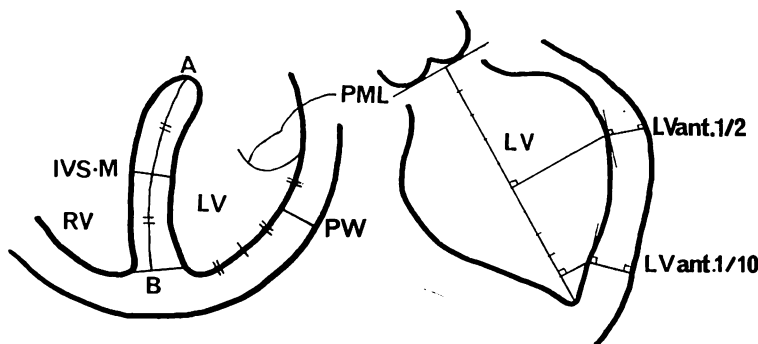


Fig. 1. Schematic representation of the measurement method of IVS-M, PW, LVant. 1/10 and LVant. 1/2 by left ventriculography (right) and biventriculography (left).

IVS-M=thickness of the interventricular septum at the middle portion; PW=thickness of the posterior free wall; LVant. 1/2=thickness of the left ventricular anterior wall (middle portion); LVant. 1/10=thickness of the left ventricular anterior wall (apex). (reproduced from reference 17).

症 例

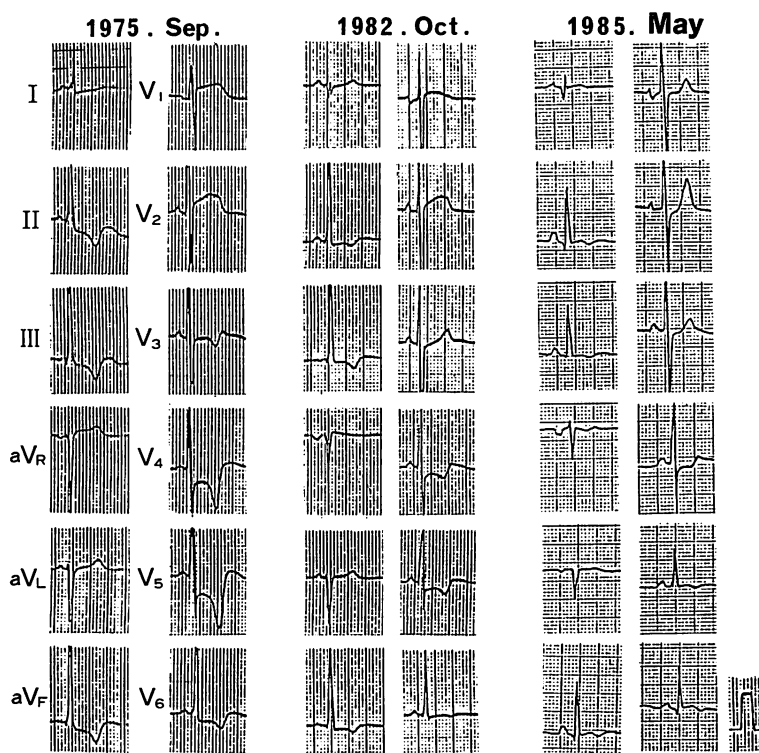
症例 1: 33 歳, 男性

主 訴: 易疲労感

家族歴, 既往歴: 特記すべきものなし

現病歴および現症: 1973 年頃より易疲労感を認めた. 1975 年, 翼状片の術前検査にて心電図異常を指摘され, 金沢大学第二内科に精査のため入院した.

当時の心電図では, II, III, aV_F, V₃~V₆ 誘導にて陰性 T 波を呈し, V₅ にて -15 mm の巨大陰性 T 波を認めた. また SV₁+RV₅=81 mm と高電位を認めた (Fig. 2). 心臓カテーテル検査にて, 心尖部厚 17.7 mm, 左室前壁厚 12.4 mm, 後壁厚 15.5 mm 心室中隔厚 16.5 mm と, 心尖部を主体とした壁肥厚を認め, 左室拡張末期形態はスパード型を呈した. また心駆出率は 79.8% で, 冠動脈に異常なく, 肥大型心筋症と診断された



Date	Heart rate (/min)	Axis (°)	Leads of negative T wave	Depth of max. neg. T wave (mm)	SV ₁ +RV ₅ (mm)
1975 Sep.	56	74	II III aV _F V ₃ -V ₆	-15	81
1982 Oct.	62	79	II III aV _F V ₄ -V ₆	-4	65
1985 May	75	96	(-)	0	26

Fig. 2. Serial changes in ECG findings of Case 1.

The serial ECG findings showed the decreasing negativity of the T wave and the decreasing voltage of SV₁+RV₅. (arranged from reference 17).

堀田, 小西, 大里, ほか

(Fig. 3). 以後 propranolol 30 mg, diltiazem 90 mg/day にて経過観察されていたが, 特に症状の変化を認めなかった.

1982年, 心電図上, 陰性 T 波の減高・陽転化・

巨大陰性 T 波の消失を認め, $SV_1+RV_5=65$ mm と減少したため (Fig. 2), 再評価目的にて再入院した. 心臓カテーテル検査にて, 心尖部厚 16 mm, 左室前壁厚 13 mm, 後壁厚 15 mm, 心室

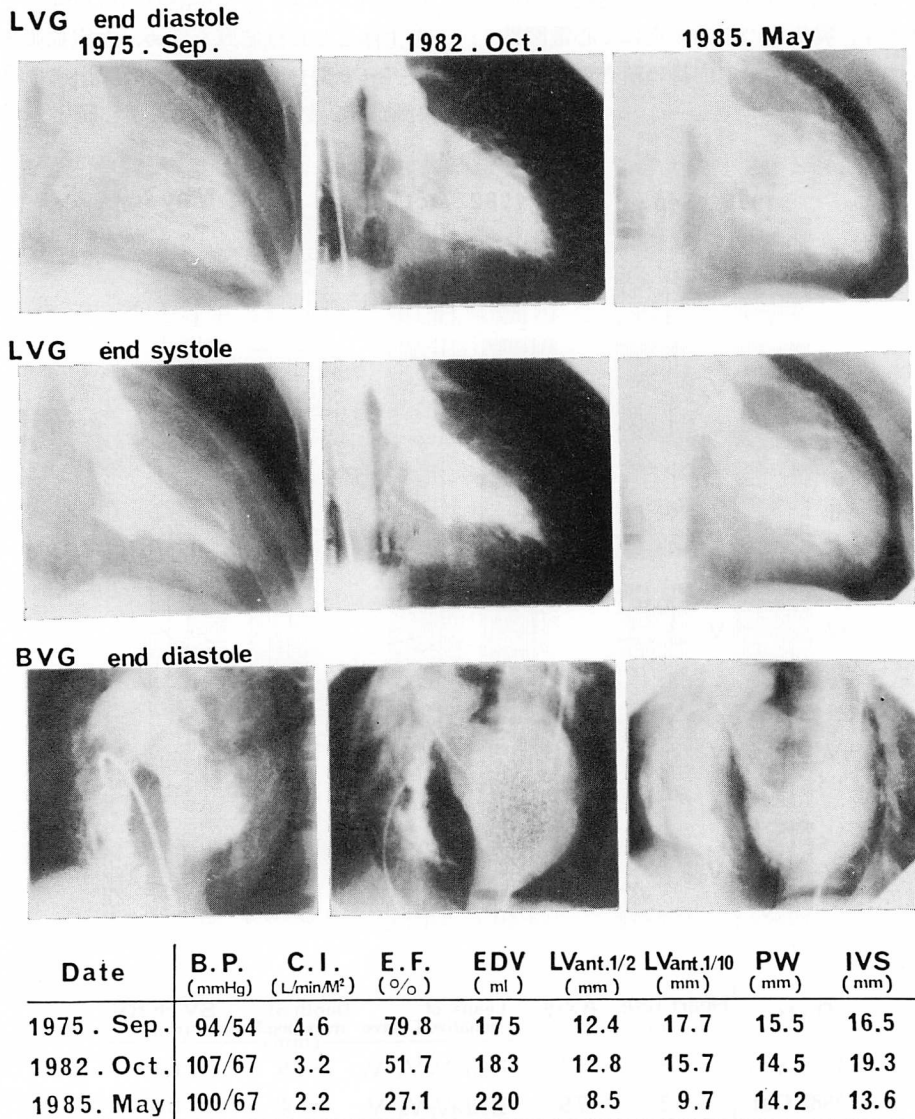


Fig. 3. Serial changes in the left ventriculogram and biventriculograms of Case 1.

The LVG and BVG showed significant decreases in the apical or anterior wall thicknesses and ejection fractions. The end-diastolic volume increased serially. This case changed serially to the clinical profile of dilated cardiomyopathy.

中隔厚 19 mm と、心尖部厚の減少を認め、心駆出率は 51.7% と低下した (Fig. 3).

1985 年、軽労作にて胸部不快感の出現、軽度肝脾腫を認め、再度入院した。心電図上、陰性 T 波の平坦化・陽転化を認め、 $SV_1+RV_5=26$ mm

と著減した。心臓カテーテル検査では、心尖部厚 10 mm、左室前壁厚 9 mm、後壁厚 14 mm、心室中隔厚 14 mm と、壁の菲薄化を認め、心駆出率 27.1% に著減、また左室拡張末期容積の増大を認めた (Fig. 3)。冠動脈造影では異常所見なく

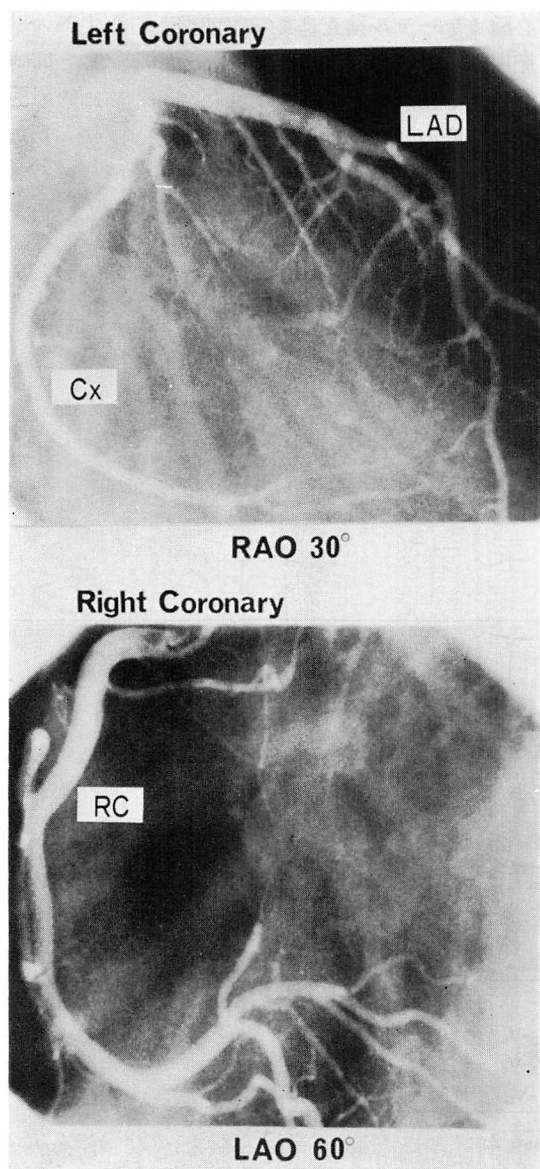


Fig. 4. Coronary arteriograms of Case 1 in 1985.

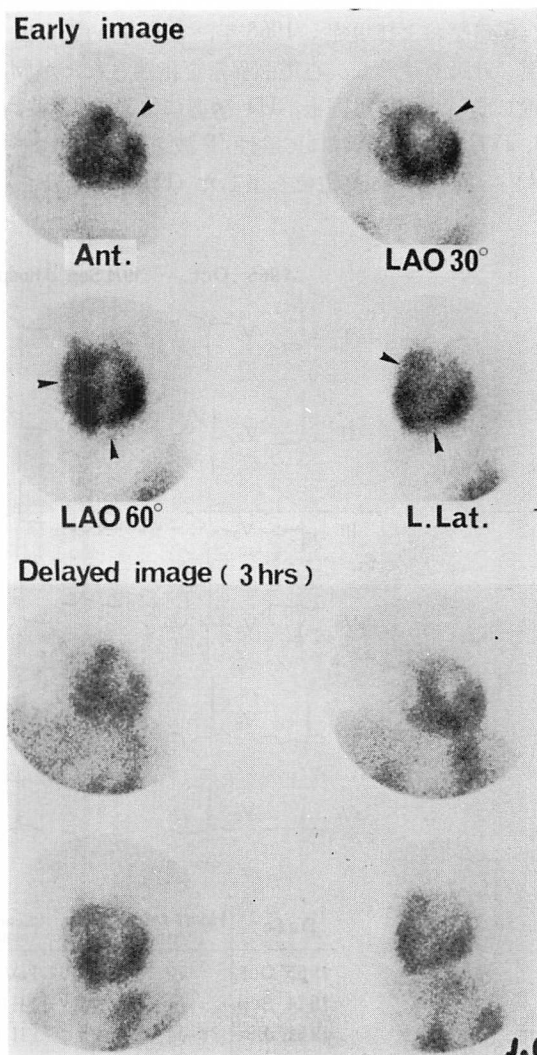


Fig. 5. The findings of ^{201}Tl myocardial scintigrams of Case 1 in 1985.

Myocardial scintigraphy discloses perfusion defects of the anteroapical, anterior and inferior walls in both early and delayed images.

(Fig. 4), 肥大型心筋症の拡張型心筋症様変化と
考えられた. さらに ^{201}Tl 心筋スキャンでは, 前
壁・心室中隔・下壁の欠損像を呈した (Fig. 5).
本症例は以後 digitalis 剤の投与を開始している.

症例 2: 58 歳, 男性

主 訴: 軽度胸部圧迫感

家族歴, 既往歴: 特記すべきことなし

現病歴および現症: 1965 年, 歩行中めまい出
現, 近医を受診し, 心電図異常を指摘されたが放
置していた. 心電図上, III 誘導にて異常 Q 波,
I, aVL, V₅, V₆ 誘導にて陰性 T 波を認め, SV₁+
RV₅=53 mm の高電位を呈した (Fig. 6).

1974 年, 軽度胸部圧迫感にて J 病院受診し, 精
査入院となった. 心電図上 I, II, III, aVF, V₃~
V₆ にて陰性 T 波を認め, V₄ で最大 -10 mm の
巨大陰性 T 波を認めた. SV₁+RV₅=75 mm と
高電位化を示し, 1965 年に比して明らかな陰性 T
波の増高と SV₁+RV₅ の増大を認めた (Fig. 6).
心臓カテーテル検査にて左室前壁から心尖部の壁
肥厚を認めたが, 壁運動正常であり, また同時
に施行した右室心内膜生検像にて, 心筋細胞の肥
大・軽度の錯綜配列・配列の乱れを認めた (Fig.
7). ベクトル心電図・心エコー図等の所見ともあ
わせ, 高度冠動脈病変を疑わせる所見なく, 肥大

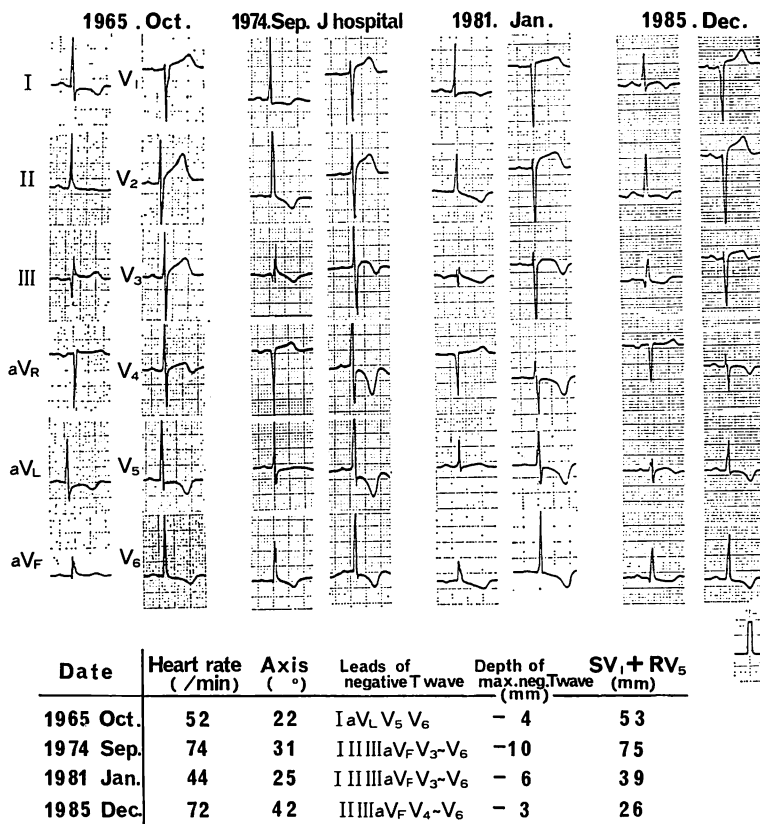


Fig. 6. Serial changes in the ECG findings of Case 2.

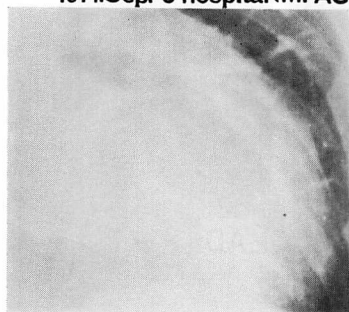
Serial ECG findings showed increasing negativity of the T wave and increasing voltage of SV₁+RV₅ from 1965 to 1974. However, from 1974 to 1985, the negativity of the T wave and the voltage of SV₁+RV₅ decreased serially as in Case 1.

型心筋症と診断された。以後徐々に、陰性 T 波の減高・陽転化に、 SV_1+RV_5 の減少を認め、1981 年より当院に通院した。時々胸部不快感を

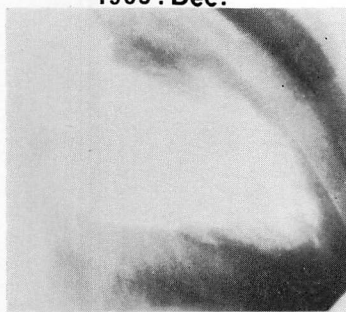認めたも、狭心痛、胸部圧迫感はなかった。

1985 年、再度精査目的にて心院した。 V_5 誘導の最大陰性 T 波は -3 mm と減高し、 SV_1+

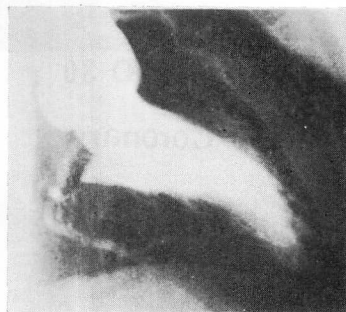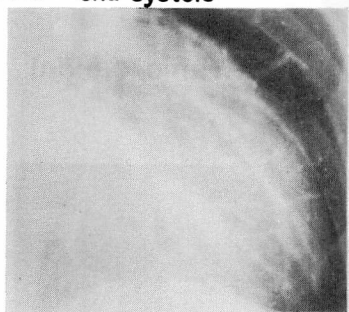
LVG end diastole
1974.Sep. J hospital(MPAG)



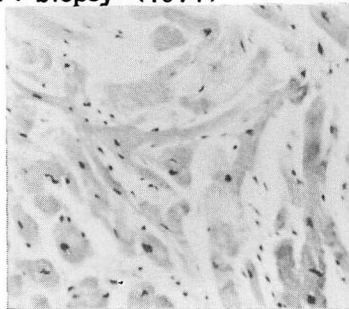
1985 . Dec.



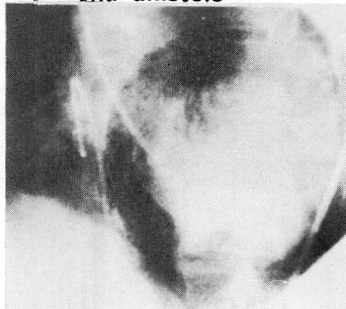
LVG end systole



RV biopsy (1974)



BVG end diastole



Date	B.P. (mmHg)	C.I. (L/min/M ²)	E.F. (%)	EDV (ml)	LVant.1/2 (mm)	LVant.1/10 (mm)	PW (mm)	IVS (mm)
1985 Dec.	120/73	3.1	52	161	19	12	13	14

Fig. 7. Serial changes in left ventriculogram and findings of right ventricular biopsy of Case 2 in 1974.

The LVG showed hypertrophy in the anterior and apical walls during both observations.

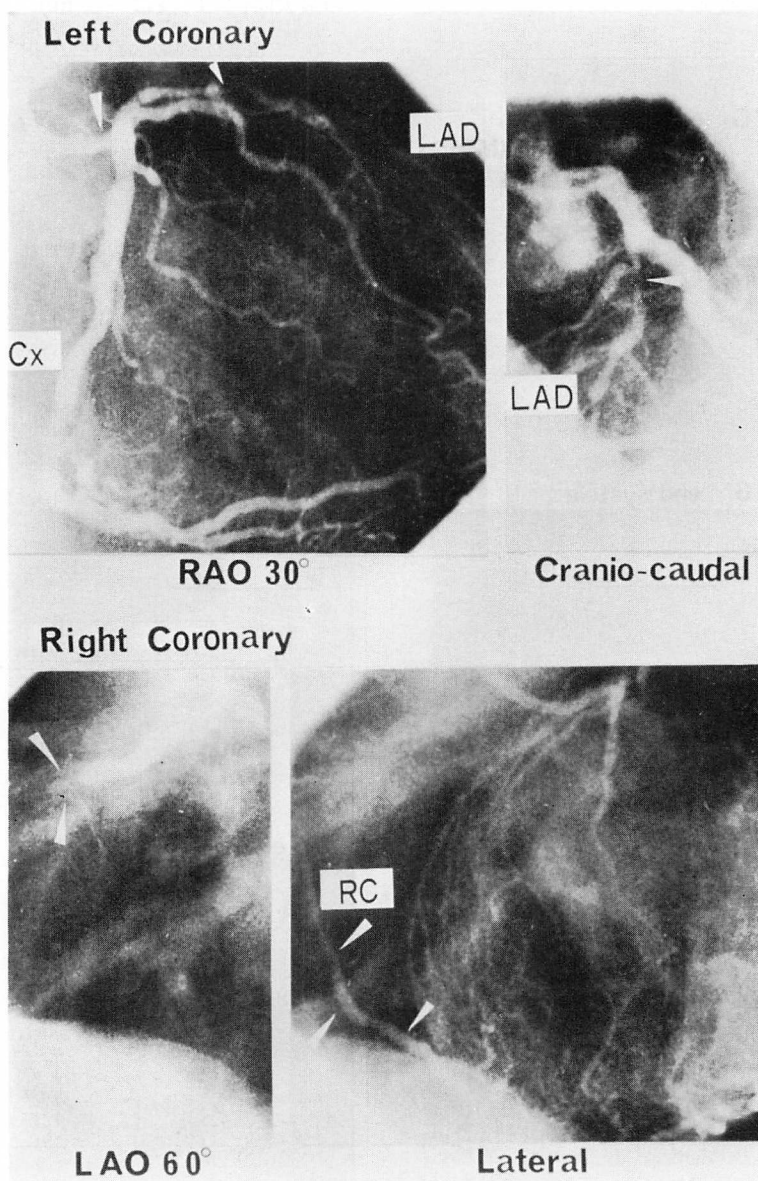


Fig. 8. Coronary arteriograms of Case 2 in 1985.

The 75% stenosis of LMT, 99% stenosis of the LAD, 50% stenosis of the Cx and total occlusion of the RCA are presented.

LMT=left main trunk of the left coronary artery; LAD=left anterior descending artery; Cx=left circumflex artery; RCA=right coronary artery.

RV₅=26 mm と低電位化を認めた (Fig. 6). 心臓カテーテル検査にて, 心尖部厚 12 mm, 左室前壁厚 19 mm, 後壁厚 13 mm, 心室中隔厚 14 mm と, 左室前壁を主体とした壁肥厚を認め, 駆出率は 52% で, 左室前壁から心尖部の運動性低下を認めた (Fig. 7). 冠動脈造影像では, 左冠動脈主幹部に最大 75% の狭窄, 前下行枝 (segment 6) に遅延を伴う 99% 狭窄, 回旋枝に 50% 狭窄を認めた. また右冠動脈は主幹部にて完全に閉塞し, 前下行枝, 回旋枝より側副血行にて逆行性に造影された (Fig. 8). ²⁰¹Tl 心筋スキャンでは, 前壁, 下壁の欠損像を呈した (Fig. 9).

以上から肥大型心筋症に高度の冠動脈狭窄を合併した症例と考えられ, 前下行枝, 回旋枝に冠動脈バイパス術を施行した. 1 ヶ月後の心臓カテーテル検査にて, 両バイパスには良好な血流を認め, 駆出率は 84% と改善, また前壁から心尖部の壁運動も改善を認めた. さらに, 心筋スキャン上, 前壁・下壁の欠損像の改善を認めた (Fig. 9).

考 按

肥大型心筋症の経年的心電図変化に関してはいくつかの報告がみられ⁶⁻¹⁰⁾, 我々は深い陰性 T 波の経年的な消失, 陽転化と, SV₁+RV₅ の低電位化が心筋の退行性変化を示唆する可能性があることを報告してきた^{9,10)}. 一方, Sakamoto ら⁷⁾ は, 巨大陰性 T 波を伴う心尖部肥大型心筋症の 10 年間の経過観察にて, 31 例中 2 例で巨大陰性 T 波の減高を認めたが, 心エコー図上, 壁肥厚には著変なく, 心筋の線維化がその成因であろうと推定している. 症例 1 では, 全周性の壁肥厚を呈し, とくに心尖部肥厚が著明な巨大陰性 T 波を伴う症例であり, 経年的に巨大陰性 T 波の消失, 陽転化を認め, 拡張型心筋症様に変化した¹¹⁻¹³⁾. 心尖部のみに限局した肥大型心筋症ではなく, Sakamoto らの症例とやや異なるが, 冠動脈造影所見が正常で, 心筋スキャンにて前壁, 心室中隔, 下壁の欠損像を呈したことを考慮する

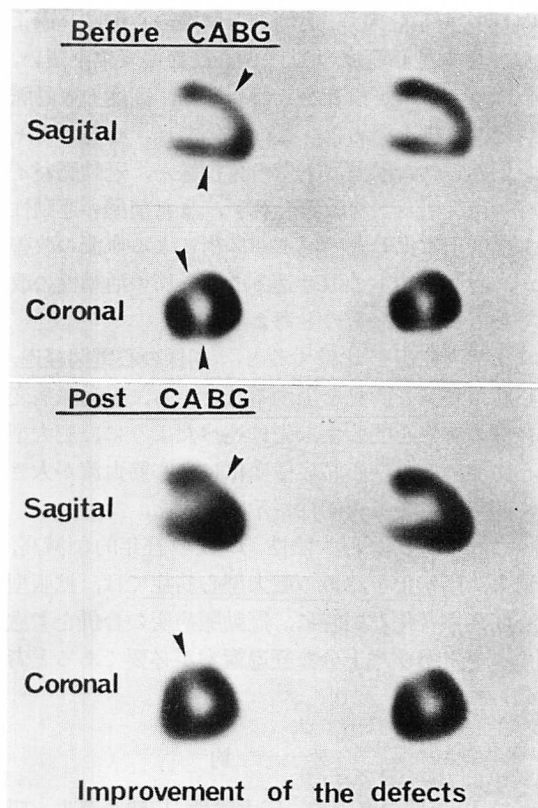


Fig. 9. ²⁰¹Tl myocardial scintigrams of Case 2 in 1985.

Myocardial scintigraphy discloses defects in the anterior and inferior walls. After A-C bypass surgery, disappearance of the inferior defect and improvement of the anterior defect are observed.

と, 心筋内血流障害, とくに心筋内微小血管障害, それに伴う心筋変性, 線維化が重要な因子であると推定された.

また, 肥大型心筋症における冠動脈病変の合併について, Walston & Beher ら¹⁴⁾ は, 45 歳以上の IHSS の 25% に冠動脈疾患の合併がみられるとしているが, Goodwin ら¹⁵⁾ は冠動脈疾患の合併は稀であるとしている. また, Maron ら¹⁶⁾ は肥大型心筋症で死亡した患者 48 例中, 7 例は貫壁性心筋梗塞所見を有したが, 有意な冠動脈病変はなく, 壁内の冠動脈病変が著しかったとして

いる。症例2では、症例1と同様の心電図経過より、肥大型心筋症の拡張型心筋症様変化を疑い、心臓カテーテル検査を施行したが、高度の冠動脈病変の合併を認めた。この症例では、心筋スキャン上みられた前壁、下壁の欠損像が、冠動脈バイパス術後明らかな改善を認め、また前壁の運動性もほぼ正常化した。バイパス術による血流の改善が、心筋の T1 の取り込みと、心筋の活動性の改善をもたらしたものと考えられた。

また両症例を比較すると、同様の心電図経過、心筋スキャン所見を呈することから、冠動脈病変合併の有無を問わず、先に述べたように、肥大型心筋症の拡張型心筋症様変化には心筋血流が大きく関与している可能性が示唆された。

これらより、巨大陰性 T 波の経年的な減高、消失、陽転化を認める肥大型心筋症では、拡張型心筋症様変化と同時に、冠動脈病変の合併を考慮すべきであり、十分な経過観察が必要であると考えられた。

要 約

約 10 年間の経過中、巨大陰性 T 波の消失・陽転化を認めた肥大型心筋症の 2 例を経験した。

症例 1 は 33 歳、男性で、1975 年、心電図上巨大陰性 T 波と高電位 ($SV_1 + RV_5 = 81$ mm) を認め、心臓カテーテル検査にて心尖部厚 18 mm、前壁厚 12 mm、後壁厚 16 mm、心室中隔厚 17 mm と、壁肥厚を認め、冠動脈は正常で、肥大型心筋症と診断された。1985 年には、陰性 T 波は消失、高電位も消失 ($SV_1 + RV_5 = 26$ mm)、心臓カテーテル検査にて心尖部厚 10 mm、前壁厚 9 mm、後壁厚 14 mm、心室中隔厚 14 mm と、壁の菲薄化を認めた。また心駆出率は 27.1% に著減し、拡張型心筋症様の病態に変化した。

症例 2 は 58 歳、男性で、1974 年、心電図上巨大陰性 T 波と高電位 ($SV_1 + RV_5 = 75$ mm) を認め、心臓カテーテル検査、生検像等より肥大型心筋症と診断された。1985 年には陰性 T 波は減高し、高電位は消失 ($SV_1 + RV_5 = 26$ mm)、再度の

心臓カテーテル検査にて心尖部厚 12 mm、前壁厚 19 mm、後壁厚 13 mm、心室中隔厚 14 mm と、壁肥厚を呈した。冠動脈造影像では、左冠動脈主幹部 75%、前下行枝 99%、回旋枝 50% 狭窄を認め、右冠動脈完全閉塞を示した。

この 2 例で同様の心電図経過がみられたことより、肥大型心筋症が拡張型心筋症様の状態に変化することには、血流障害が重要な要因である可能性が示唆された。

文 献

- 1) Sakamoto T, Tei C, Murayama M, Ichiyasu H, Hada Y, Hayashi T, Amano K: Giant T wave inversion as a manifestation of asymmetrical apical hypertrophy (AAH) of the left ventricle: Electrocardiographic and ultrasono-cardiotomographic study. *Jpn Heart J* 17: 611, 1976
- 2) Yamaguchi H, Ishiura T, Nishiyama S, Nagasaki F, Nakanishi S, Takatsu T, Nishijo T, Umeda T, Machii K: Hypertrophic nonobstructive cardiomyopathy with giant negative T waves (Apical hypertrophy): Ventriculographic and echocardiographic features in 30 patients. *Am J Cardiol* 44: 401, 1979
- 3) Nishiyama S, Shiratori K, Nishimura S, Araki R, Takeda K, Nagasaki S and Yamaguchi H: Electrocardiographic features and distribution of hypertrophy in hypertrophic cardiomyopathy: With special reference to asymmetric septal hypertrophy. *J Cardiogr* 13: 71, 1983 (in Japanese)
- 4) Yamaguchi H, Nakanishi S, Nishijo T, Ishimura T, Nagasaki F, Matsumoto S: Hypertrophic cardiomyopathy with giant negative T: Clinical and angiographic characteristics. *Jpn Circ J* 40: 514, 1976 (abstr)
- 5) 関口守衛, 森本紳一郎, 広江道昭, 小笠原定雄, 徳安艦紀, 岳マチ子, 荷見源成, 松井弥寿子, 笠貫宏, 高橋早苗, 木全一心, 近藤瑞香, 西川俊郎, 広沢弘七郎, 長村好章, 松村研二, 小松行雄, 田中寿英, 松田三和: 巨大陰性 T 波を呈する症例の出現頻度と各種観血的検査法からみた臨床的意義. 厚生省特定疾患特発性心筋症調査研究班. 昭和 56 年度研究報告集, p 124
- 6) 猪尾 力, 前田和美, 横田慶之: 肥大型特発性心筋症の研究——長期経過に伴う心電図変化——厚生省特定疾患特発性心筋症調査研究班. 昭和 52 年度研究報告集, p 112

- 7) Sakamoto T, Amano K, Hada Y, Tei C, Takenaka K, Hasegawa I, Takahashi T: Asymmetric apical hypertrophy: Ten year experience. *Postgrad Med J* **62**: 567, 1986
- 8) 松岡 宏, 重松裕二, 西谷晃二, 関谷達二, 風谷幸男, 武智隆明, 浜田希臣, 伊藤武俊, 國府達朗: 数年間で正常 T 波から漸次陰性 T 波へ移行した心尖部肥大型心筋症の 2 症例. *心臓* **17**: 886, 1985
- 9) 堀田祐紀, 元田 憲, 中山 章, 布田伸一, 水野清雄, 名村正伸, 五十嵐豊, 末松哲男, 杉原範彦, 北義人, 竹田亮祐: 肥大型心筋症患者における経年的心電図変化の検討: 陰性 T 波を中心として. *心臓* **18**: 1167, 1986
- 10) Horita Y, Genda A, Nunoda S, Mizuno S, Namura M, Igarashi Y, Suematsu T, Sugihara N, Kita Y, Takeda R: Left ventriculography and serial ECG changes in hypertrophic cardiomyopathy with special reference to the negative T wave. *J Cardiogr* **16**: 387, 1986 (in Japanese)
- 11) 宿輪昌宏, 今村俊之, 池田 洋, 一ノ瀬和博, 黒部勝則, 宮原嘉之, 古賀秀隆, 原 耕平: 興味ある経過をとった肥大型心筋症の 1 例. *心臓* **19**: 1025, 1987
- 12) 森田展生, 藤井昌麻呂, 井阪直樹, 小西得司: うっ血型心筋症類似の臨床像を呈した家族性肥大型心筋症. *心臓* **16**: 836, 1984
- 13) 中田徹男, 辰巳哲也, 辻 光, 播磨成人, 樋上雅一: 肥大型心筋症の興味ある自然経過: 5年間の自然経過で壁肥厚の消退した例を中心に. *心臓* **17**: 1109, 1985
- 14) Walston A, Behar VS: Spectrum of coronary artery disease in idiopathic hypertrophic subaortic stenosis. *Am J Cardiol* **38**: 12, 1976
- 15) Goodwin JF: An appreciation of hypertrophic cardiomyopathy. *Am J Med* **68**: 797, 1980
- 16) Maron BJ, Epstein SE, Roberts WC: Hypertrophic cardiomyopathy and transmural myocardial infarction without significant atherosclerosis of the extramural coronary arteries. *Am J Cardiol* **43**: 1086, 1979
- 17) 堀田祐紀, 元田 憲, 清水賢巳, 水野清雄, 名村正伸, 五十嵐豊, 杉原範彦, 末松哲男, 北 義人, 竹田亮祐: 心電図ならびに左室造影による肥大型心筋症の経年的観察. *J Cardiol* **17**: 259, 1987