

肥大型心筋症における左室
形態および心機能の長期的
推移の検討

Serial changes of left
ventricular configuration
and function in
hypertrophic cardio-
myopathy

堀田 祐紀
元田 憲*
清水 賢巳
杉原 範彦
末松 哲男
北 義人
竹田 亮祐

Yuki HORITA
Akira GENDA*
Yoshimi SHIMIZU
Norihiro SUGIHARA
Tetsuo SUEMATSU
Yoshito KITA
Ryoyu TAKEDA

Summary

Fifteen patients, 12 males and three females, with hypertrophic cardiomyopathy (HCM) including three of obstructive type (HOCM) were investigated to observe the long-term course of HCM. Left ventriculography and bi-ventriculography were performed twice serially in all cases. We studied the correlations between the serial ECG changes, especially the negative T wave, and the left ventricular configuration, wall thickness, and left ventricular function.

Serial ECG changes included: 1) negativity of the T wave which developed or increased concomitantly with increased voltages of SV_1+RV_5 (A-1 group: five cases), 2) the negativity decreased or resolved with decreased voltages of SV_1+RV_5 (A-2 group: four cases), and 3) insignificant changes of both T waves and SV_1+RV_5 (B group: six cases). In the right oblique views at end-diastole, the configuration of the left ventricle was classified in three forms; (1) spade form (S), (2) round form (R), and (3) intermediate form (SR).

The results were as follows:

1. The A-1 group showed increased thickness of the apical and anterior walls, but the thickness of the posterior wall and interventricular septal wall did not change serially. In three cases, the thickness of the interventricular septum showed mild hypertrophy at the initial and final observations. The configuration changed from the R or SR form to the S form. Diastolic dysfunction (peak $dV/dt/V$, peak $dV/dt/EDV$) was progressive, but end-diastolic volume and ejection fraction did not change.

金沢大学医学部 第二内科
金沢市宝町 13-1 (〒920)
*金沢大学 保健管理センター
金沢市丸の内 1-1 (〒920)

The Second Department of Internal Medicine, School
of Medicine, Kanazawa University, Takaramachi 13-
1, Kanazawa 920
*The Health Care Center of Kanazawa University,
Marunouchi 1-1, Kanazawa 920

Received for publication October 16, 1987; accepted December 1, 1987 (Ref. No. 34-16)

2. The A-2 group showed the significantly decreased thickness of the apical and anterior walls. The thicknesses of the posterior wall and interventricular septal wall tended to decrease in all cases. In three cases (75%), the interventricular septal wall was markedly hypertrophied on the initial observation. The configuration changed from the S or SR form to the R form. Left ventricular diastolic function and ejection fraction decreased significantly and end-diastolic volume increased. Two cases showed clinical pictures of dilated cardiomyopathy at the final observation.

3. In the B group, there were no marked changes in wall thickness, left ventricular configuration, or systolic and diastolic functions.

In conclusion, serial changes in left ventricular configuration, wall thickness, especially of the anterior and apical walls, and left ventricular function were all compatible with the serial changes of the ECG in hypertrophic cardiomyopathy. It is suggested that patients with marked hypertrophy of the anterior, apical and septal walls at the initial observation, and progressive decrease of the negative T wave and voltage of SV_1+RV_5 , may reflect the clinical pictures of dilated cardiomyopathy at the end stage.

Key words

Hypertrophic cardiomyopathy

Serial ECG changes

Serial LVG and left ventricular function

はじめに

肥大型心筋症 (hypertrophic cardiomyopathy, HCM) の長期経過に関しては幾つかの報告が見られ¹⁻¹⁷⁾, Sakamoto ら¹⁸⁾ は心尖部肥大型心筋症の10年間の経過観察につき報告している. 我々は従来 HCM の長期的推移を心電図所見を中心に述べてきたが¹⁹⁻²¹⁾, 今回, さらに経年的に施行し得た左室・両室造影所見を含めて, HCM の左室形態・心機能の推移と心電図所見, とくに陰性 T 波との比較検討を行った.

対象と方法

対象は心電図上心室内伝導障害を認めず, 心臓カテーテル検査にて冠動脈に異常がなく, 経年的な左室・両室造影を施行し得た肥大型心筋症患者15例 (男性12例, 女性3例; うち閉塞型3例) で, 平均年齢は 51 ± 10 歳であった. 観察期間は最大140ヵ月, 最小24ヵ月, 平均74ヵ月で, 観察期間前後において左室・両室造影を施行した. 壁厚の計測は左室・両室造影像より, 左室心尖部壁厚 (LVant. 1/10), 左室前壁厚 (LVant. 1/2), 後壁厚 (PW), 心室中隔厚 (IVS-M) を求めた (Fig. 1). さらにメデイカルシステムズ・リサーチ製

picture analyzer model Σ -5 を用いて, RAO 30° 左室収縮末期像より拡張末期像まで一コマずつ (1/60 sec) area-length 法に基いて左心容積を求めた. これより左室容積曲線 (LV volume curve) を描き, 拡張期最大左室充満速度 (peak $dV/dt/EDV$, peak $dV/dt/V$) を算出し, 拡張期機能の指標とした. また, 収縮機能の指標として, 心駆出率 (EF) を算出した (Fig. 1).

経年的 T 波変化は, 1) 陰性 T 波の增高または陽性 T 波の陰転化を示す例 (A-1 群, $n=5$), 2) 陰性 T 波の減高または陽転化を示す例 (A-2 群, $n=4$), 3) T 波変化のない例 (B 群, $n=6$) の3群に分類され, 各群間での比較, 検討を行った (Fig. 2).

結 果

1. 各群の代表例

1. A-1 群の代表例 (Fig. 3)

57歳, 男性. 健診にて心電図異常を指摘されて精査となる. 8年間の経過に -7 mm から -14 mm の巨大陰性 T 波の出現を認め, $SV_1+RV_5=25$ mm から 48 mm と增高した. 左室形態は心尖部に向かって尖鋭化し, 心尖部壁厚は 9.6 mm から 12.2 mm, 左室前壁厚は 13.3 mm か

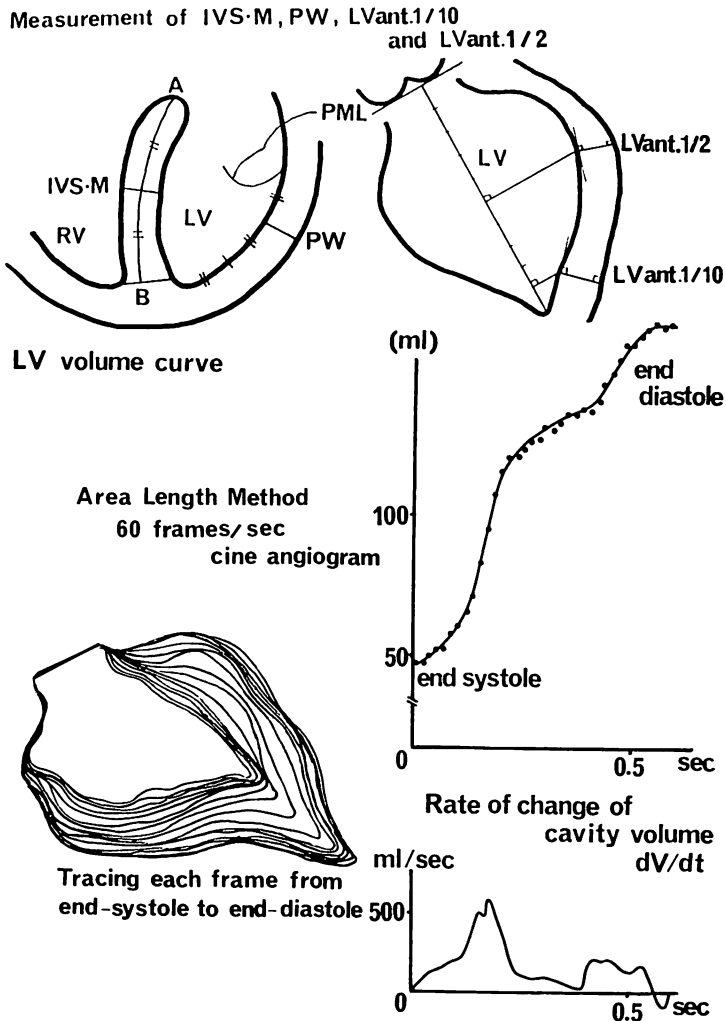


Fig. 1. Schematic representation of the measurement methods of IVS-M, PW, LVant 1/2 and LVant. 1/10 by left ventriculography and biventriculography, and the plots of the cavity volume and its rate of change.

IVS-M=thickness of the interventricular septum at the middle portion; PW=thickness of the posterior free wall; LVant. 1/2=thickness of the left ventricular anterior wall (middle portion); LVant. 1/10=thickness of the left ventricular anterior wall (apex).

ら 16.2 mm, 心室中隔厚は 16.0 mm から 17.4 mm と壁肥厚の進行を認めた. 後壁厚は著変なかった.

2. A-2 群の代表例 (Fig. 4)

33 歳, 男性. 翼状片の術前検査にて心電図異常

を指摘され精査となる. -15 mm の巨大陰性 T 波と $SV_1+RV_5 = 81\text{ mm}$ の高電位を認めたが, これらは経年的に減高し, 10 年後には陰性 T 波は陽転化し, SV_1+RV_5 は 26 mm へと低電位化を認めた. 左室形態はスペード型から円形に変化

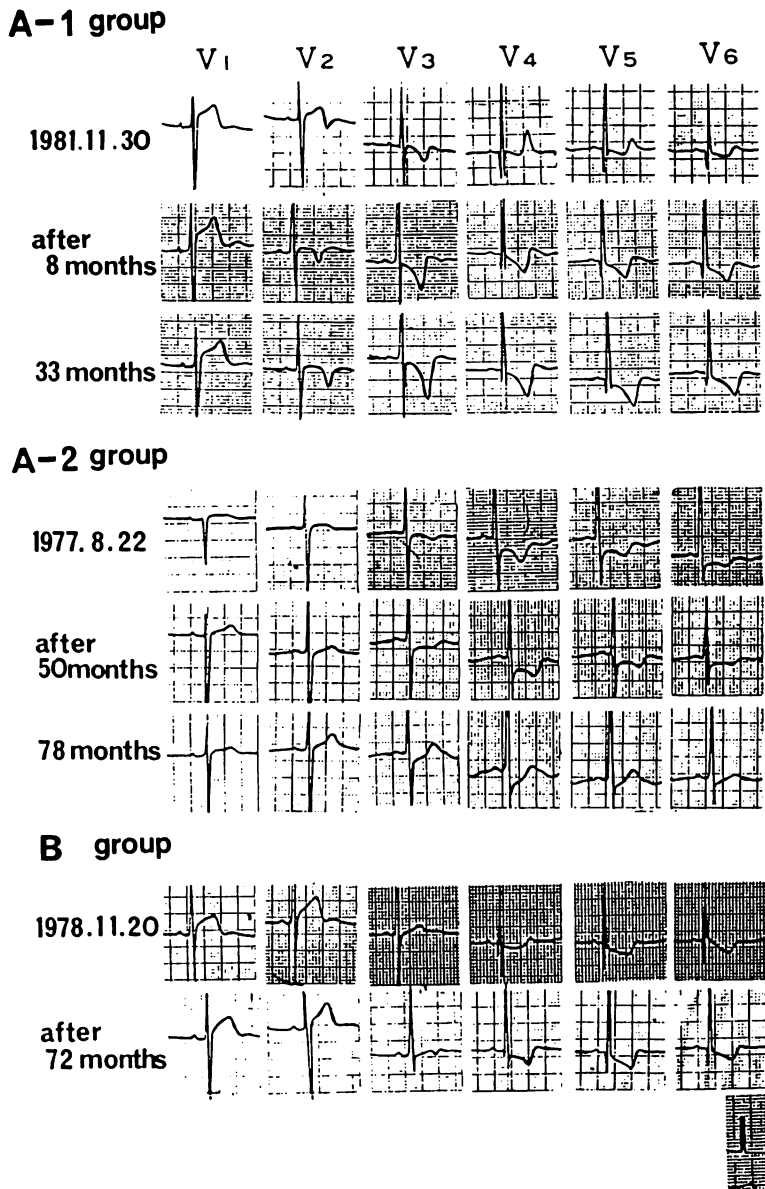


Fig. 2. Serial changes of the T waves in the precordial leads in three groups.

A-1 group: increased negativity of the T waves or development of the negative T waves; A-2 group: decreased negativity or disappearance of the negative T waves; B group: no remarkable change in the T waves.

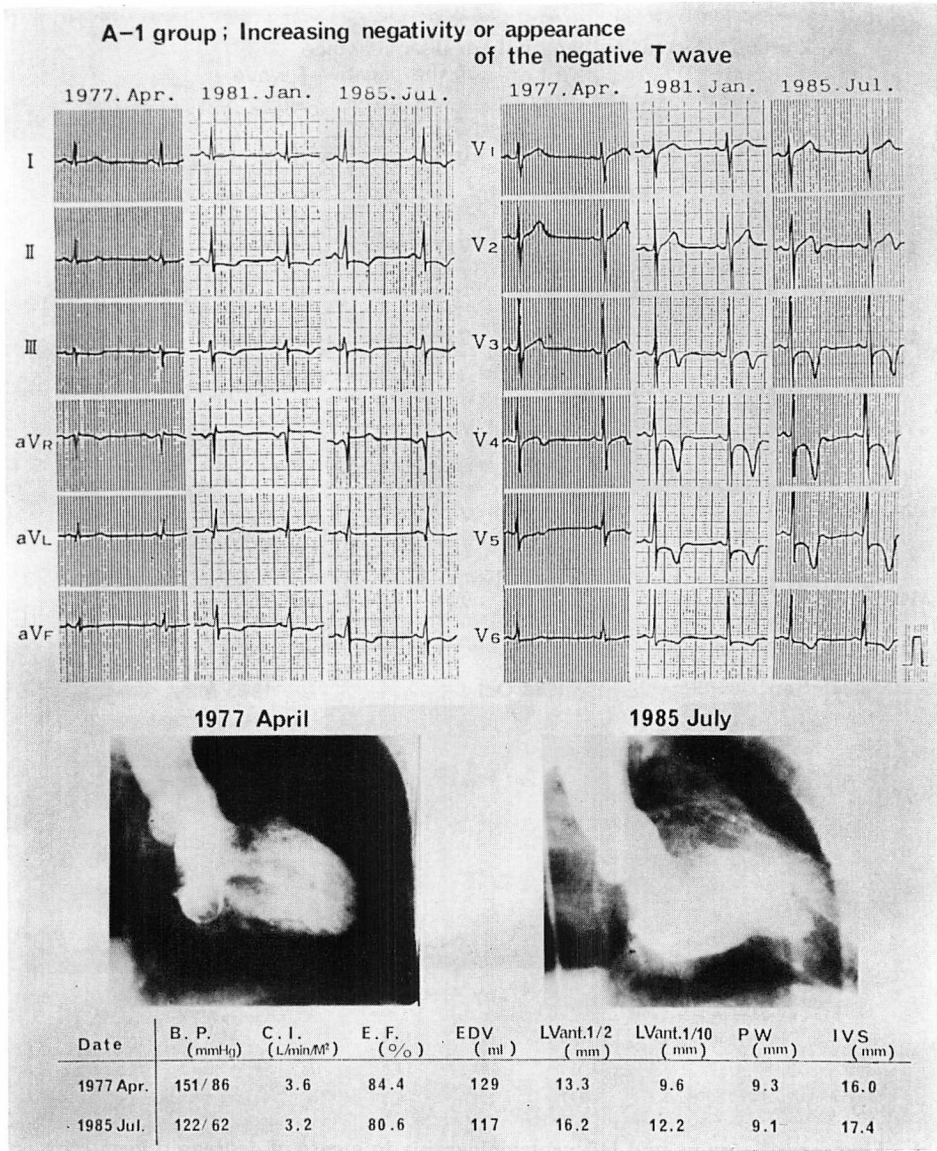


Fig. 3. Electrocardiograms and left ventriculograms in a case of increased negativity of the T waves or development of the negative T waves (A-1 group).

With increased negativity of the T waves and increased voltage of SV_1+RV_5 , hypertrophy of the left ventricular anterior and apical walls also increased. The left ventricular configuration changed from round to spade-like configuration.

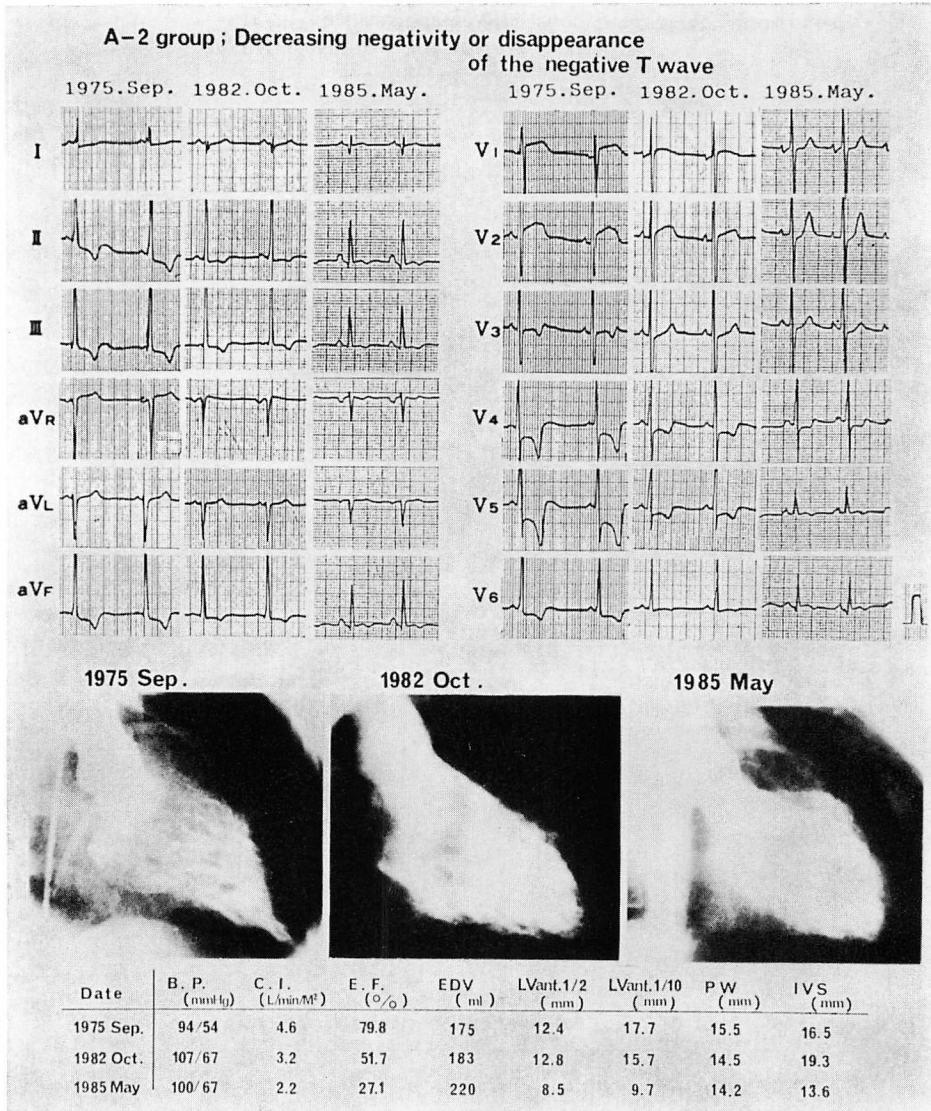


Fig. 4. Electrocardiograms and left ventriculograms in a case of decreased negativity or disappearance of the negative T waves (A-2 group).

The giant negative T waves became flat or positive T waves and the voltage of SV_1+RV_5 decreased. Hypertrophy of the left ventricular wall decreased and the left ventricular configuration changed from a spade-like to round form. Ejection fraction decreased and end-diastolic volume increased serially. This case finally developed the clinical pictures of dilated cardiomyopathy.

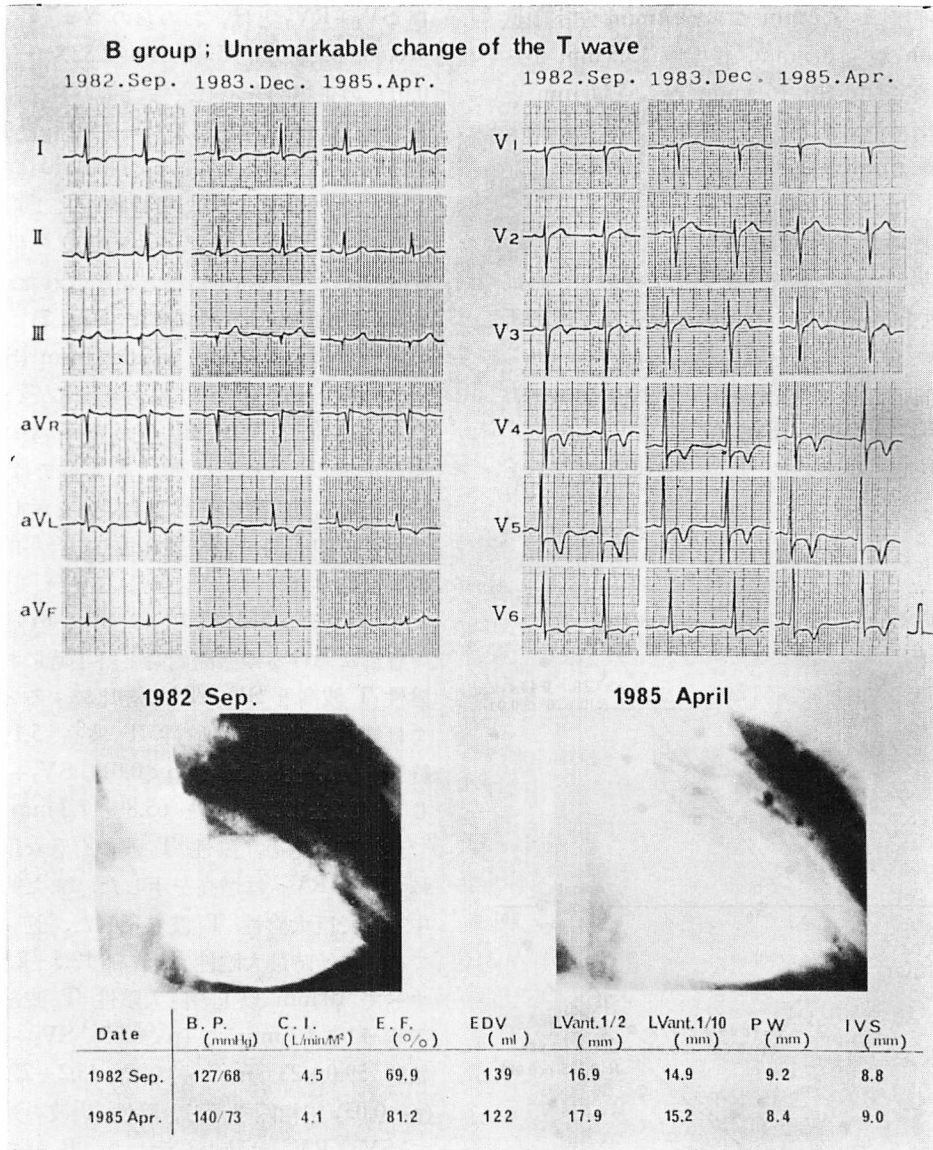


Fig. 5. Electrocardiograms and left ventriculograms in a case with no remarkable change in the T waves (B group).

This case showed insignificant changes of both T waves and $SV_1 + RV_5$ in the serial ECG findings. The left ventricular configuration and wall thickness change little during the serial observations.

し, 心尖部壁厚 17.7 mm から 9.7 mm, 左室前壁厚 12.4 mm から 8.5 mm, 後壁厚 15.5 mm から 14.2 mm, 心室中隔厚 16.5 mm から 13.6 mm と壁の菲薄化を認めた. また, 拡張末期容積の増大と心駆出率の著減を認め, この例は拡張型心筋症様に変化した.

3. B 群の代表例 (Fig. 5)

61 歳, 男性. 軽度胸部不快感にて受診し, 心電図異常にて精査となる. 心電図所見・左室造影所見上著しい経年的変化を認めなかった.

2. 観察期間前後での最大陰性 T 波高と心尖部壁厚, SV_1+RV_5 との相関 (Fig. 6)

観察開始時, 最大陰性 T 波と心尖部壁厚および

SV_1+RV_5 とは, おおの $Y=7.79+0.43X$ ($r=0.68, p<0.01$), $Y=28.49+2.32X$ ($r=0.65, p<0.01$) の正相関を示し, また観察終了時でも, おおの $Y=8.51+0.33X$ ($r=0.59, p<0.05$), $Y=21.55+2.98X$ ($r=0.77, p<0.001$) の正相関を示した. この結果より, 観察時期によらず, 最大陰性 T 波が深いほど心尖部肥厚を呈し, また SV_1+RV_5 も増高することが示された.

3. 左室拡張末期形態の変化 (Fig. 7)

左室拡張末期形態を spade form (S), round form (R), 中間型 (SR) に分類すると, A-1 群は経年的に R または SR 型から S 型に移行する傾向を示し, これとは逆に A-2 群では S または SR 型から R 型に移行する傾向を示した. B 群では 6 例中 5 例が SR 型を示し, 経年的に変化を認めなかった.

4. 経年的心電図変化の検討 (Fig. 8)

各群における観察開始時と終了時における最大陰性 T 波高と SV_1+RV_5 を比較すると, A-1 群では観察開始時最大陰性 T 波高 5.1 ± 4.1 mm, 終了時 13.4 ± 5.0 mm ($p<0.01$), SV_1+RV_5 は同じく 48.2 ± 17.7 mm と 65.8 ± 17.3 mm ($p<0.01$) で正相関を認め, 陰性 T 波の有意な増大とともに SV_1+RV_5 は増高を示した. また終了時 5 例中 4 例で巨大陰性 T 波を示した. 逆に A-2 群では, 開始時最大陰性 T 波高 12.5 ± 2.9 mm で, すべて 10 mm 以上の巨大陰性 T 波を示し, 終了時 4.0 ± 4.1 mm で ($p<0.05$), SV_1+RV_5 は開始時 59.0 ± 23.6 mm, 終了時 43.2 ± 27.5 mm で ($p<0.05$) 正相関を示し, 陰性 T 波の減高に伴って SV_1+RV_5 は減少を示した. B 群ではこれらの指標に経年的な変化を認めなかった.

5. 経年的壁厚変化の検討 (Fig. 9)

経年的な壁厚変化は, A-1 群で心尖部壁厚 9.2 ± 2.8 mm から 14.2 ± 5.1 mm ($p<0.05$), 左室前壁厚 13.0 ± 4.2 mm から 17.2 ± 5.5 mm ($p<0.05$) と, 有意な壁厚肥厚の進展を認めたが, 後壁厚, 心室中隔厚には著変なかった. A-2 群では心尖部壁厚 16.9 ± 3.0 mm から 10.6 ± 3.6 mm ($p<0.05$), 左室

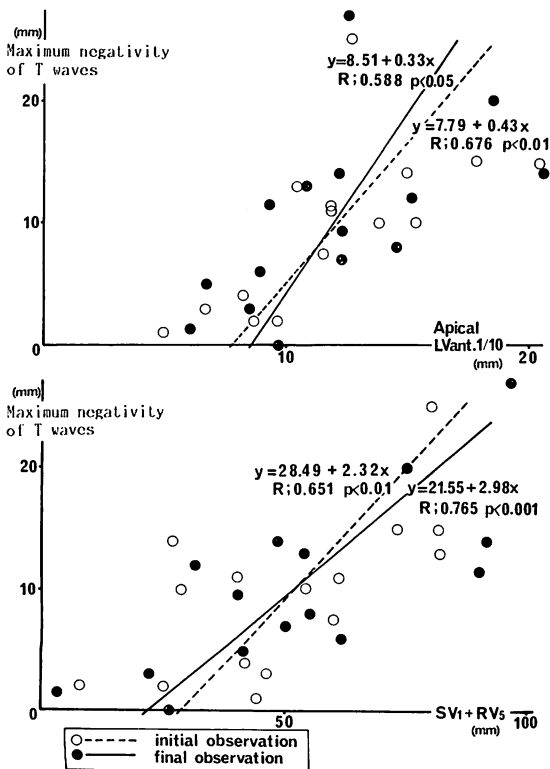


Fig. 6. Correlation between the maximum depths of the negative T waves, and the thicknesses of the apical wall and SV_1+RV_5 in the initial and final observations.

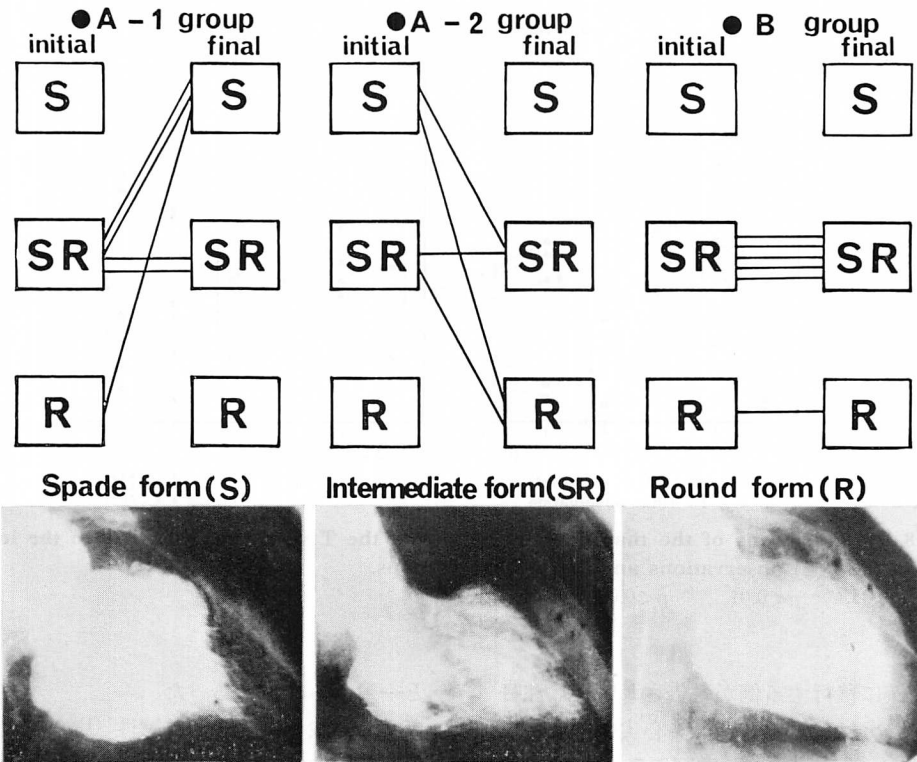


Fig. 7. Serial changes in the left ventricular end-diastolic configuration of the left ventriculograms.

S=spade form; R=round form; SR=intermediate form.

前壁厚 16.4 ± 4.9 mm から 12.3 ± 5.6 mm ($p < 0.01$) と有意な減少を認め、また後壁厚、心室中隔厚も、有意ではないが、全例で減少傾向を認めた。B 群では、有意な壁厚変化を認めなかった。

A-1 群 1 例、B 群 2 例では経年的な両室造影を施行できなかった。A-1 群で経年的な心室中隔厚を測定し得た 4 例中 3 例 (75%) では、観察開始時、終了時とも心室中隔肥厚は軽度であった。これに対し、A-2 群では、4 例中 3 例 (75%) で観察開始時に著明な心室中隔肥厚を認めた。

6. 経年的左心機能の変化 (Fig. 10)

A-1 群では、拡張機能指標の peak $dV/dt/EDV$ は観察開始時 $5.1 \pm 1.8 \text{ sec}^{-1}$ 、終了時 $3.1 \pm 1.1 \text{ sec}^{-1}$ ($p < 0.05$) と有意な減少を認めた。また peak $dV/dt/V$ は、有意差はなかったが、全例で

減少傾向を示した。左室拡張末期容積と心駆出率には変化はなかった。A-2 群では観察開始時 peak $dV/dt/EDV$ $5.5 \pm 1.3 \text{ sec}^{-1}$ 、同終了時 $1.87 \pm 0.89 \text{ sec}^{-1}$ ($p < 0.05$)、peak $dV/dt/V$ は観察開始時 $8.4 \pm 3.0 \text{ sec}^{-1}$ 、同終了時 $3.5 \pm 3.1 \text{ sec}^{-1}$ ($p < 0.05$) と、有意な減少を認め、また心駆出率も減少した。さらに左室拡張末期容積は全例で増加傾向を示した。A-2 群 4 例のうち 2 例は、著明な心駆出率の減少を伴い、拡張型心筋症様に変化した。また B 群では、これらの指標に経年的な変化を認めなかった。

考 按

肥大型心筋症の長期経過に関して多くの報告が見られ¹⁻¹⁷⁾、近年とくに肥大型心筋症の一部で拡

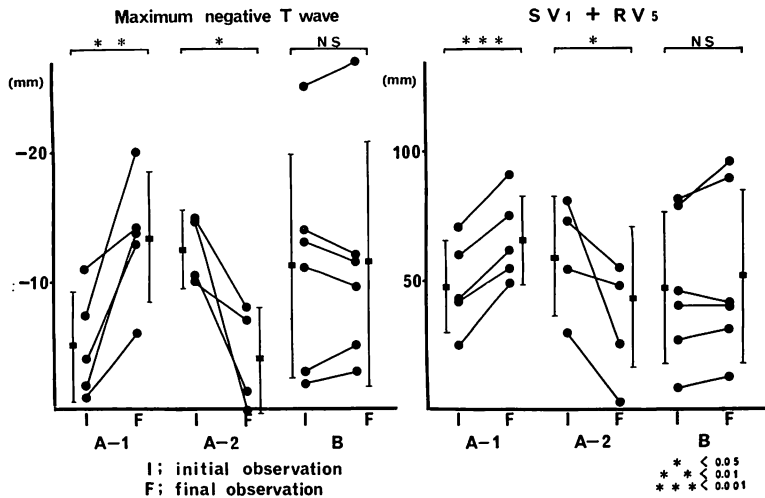


Fig. 8. Comparisons of the maximum negativity of the T wave and SV₁+RV₅ in the initial (I) and final (F) observations among the three groups.

* p<0.05, ** p<0.01, *** p<0.001.

張型心筋症様に移行する例が報告され⁹⁻¹⁷⁾, 注目されている。Sakamoto ら¹⁸⁾は, 心尖部肥大型心筋症 31 例で心エコー図, 心電図所見を中心に 10 年間の経過観察を行い, 31 例中 2 例で巨大陰性 T 波の減高を認めたが, 心エコー図上壁厚に著変なかったとし, 心筋の線維化がその原因であろうと推定している。しかし経年的な左室, 両室造影を施行して, 壁厚, 心機能の推移を検討した報告は少ない¹⁹⁻²¹⁾。今回我々は 15 例の肥大型心筋症で経年的左室・両室造影を施行し, 心電図上の経年的変化と対応する壁厚, 心形態, 心機能の変化を検討し, さらに拡張型心筋症様に移行する可能性のある肥大型心筋症の特徴を推定した。

従来より我々は, 心電図上の陰性 T 波の深さと SV₁+RV₅, 心尖部壁厚, 左室前壁厚とがそれぞれ正相関を示すことを報告してきた¹⁹⁻²¹⁾。今回の検討でも同様の結果を認め, この相関は観察時期によらず認められることが示された。SV₁+RV₅ の高電位差を示す群で陰性 T 波を呈し易いとする猪尾ら²²⁾の報告, 巨大陰性 T 波の成因は心尖部の絶対的肥厚であるとする山口ら²³⁾の報告

と一致する結果であった。

また, 我々は経年的に陰性 T 波の增高または陽性 T 波の陰転化する例では, 同時に SV₁+RV₅ の増大を伴い, 左室壁とくに心尖部, 前壁肥厚の進行がみられると推定してきたが¹⁹⁻²¹⁾, 実際今回の A-1 群 5 例の検討で, 経年的に明らかな左室前壁, 心尖部壁厚の進行を認め, 左室形態も山口ら²⁴⁾の言ういわゆるスパート型へ変化した。また左室拡張機能障害の進行も認めた²³⁻²⁸⁾。松岡ら⁸⁾も正常 T 波から漸次陰性 T 波の出現を伴った肥大型心筋症の 2 例を報告しているが, 我々の結果と同様に, SV₁+RV₅ の高電位化と心尖部肥厚の進行を認めている。

これに対して, 経年的に陰性 T 波の減高または陽転化する例では, SV₁+RV₅ の減少を伴い, 左室壁肥厚の退行性変化が認められることを推定してきたが¹⁹⁻²¹⁾, 実際に A-2 群 4 例の検討で, 左室前壁, 心尖部肥厚の有意な非薄化と後壁および心室中隔厚の減少を認めた。また収縮・拡張障害の進行を認めた。この群のうち 2 例は経年的に明らかな拡張型心筋症様病態に変化した。また

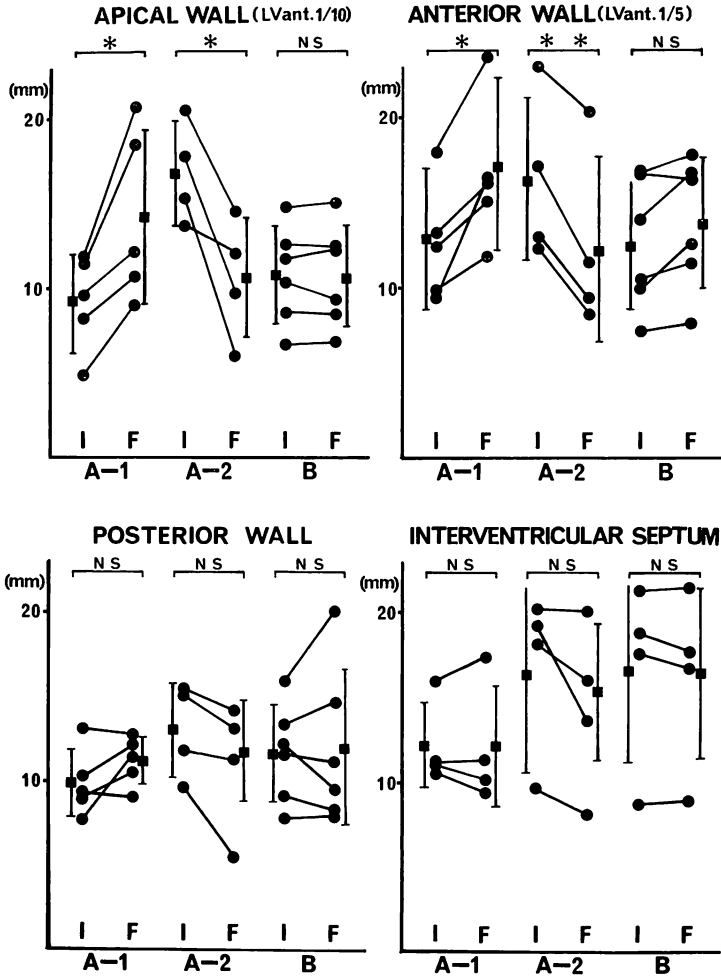


Fig. 9. Serial changes in wall thickness.

A-2 群 4 例のうち 3 例 (75%) は、観察開始時より著明な心室中隔肥厚を伴う例であった。これまでの拡張型心筋症様変化を呈した肥大型心筋症例の報告を見ると、宿輪ら⁹⁾は非対称性中隔肥厚 (ASH) を伴わず、心室中隔厚 22 mm の肥大型心筋症を挙げ、藤原ら¹⁰⁻¹²⁾は ASH を伴う心室中隔厚 19 mm の閉塞性肥大型心筋症例を、中田ら¹³⁾は ASH と心尖部肥厚を伴い、心室中隔厚 18 mm の症例を、川西ら¹⁴⁾は ASH を伴い心室中隔厚 15~22 mm の 4 症例を報告している。い

ずれも観察開始時、著明な心室中隔肥厚と深い陰性 T 波を認めている。また他の拡張型心筋症様に变化した報告¹⁵⁻¹⁷⁾でも、同様の心室中隔肥厚や深い陰性 T 波が認められている。これらの症例では経年的な左室造影は施行されておらず、心エコー図所見が主体であるが、我々の A-2 群と同様の症例であると考えられた。また藤原ら¹¹⁾は拡張型心筋症様変化を示す肥大型心筋症の共通した病理組織所見は、心室中隔を主体とした広汎な心筋細胞の壊死、脱落、線維化であるとし、肥大

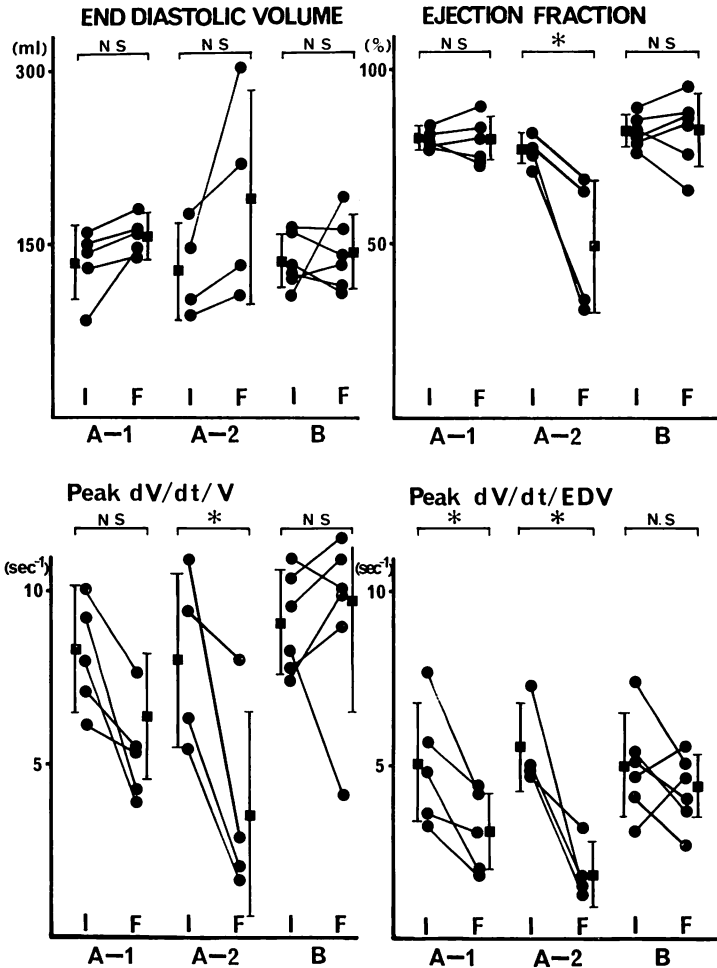


Fig. 10. Serial changes in the end-diastolic volume, ejection fraction and diastolic functions.

Peak $dV/dt/V$ = peak rate of ventricular filling (left ventricular volume at the time of peak filling-normalized peak filling rate); peak $dV/dt/EDV$ = peak rate of ventricular filling (end-diastolic volume-normalized peak filling rate).

型心筋症にみられる拡張型心筋症様変化は、一般的な意味での終末像ではなく、特定の肥大型心筋症にみられる所見であるとしている。これに対して Sakamoto ら¹⁸⁾は、心尖部に限局した肥大を認める心尖部肥大型心筋症 31 例の検討で、2 例で我々と同様に経年的な巨大陰性 T 波の減高を認めたが、心エコー図上、壁肥厚の変化はなかったとしている。このことは、経年的陰性 T 波の減

高・消失とともに、観察開始時に高度の心室中隔肥厚を伴うか否かが、肥大型心筋症の拡張型心筋症様変化への重要な因子である可能性を示すものであると考えられた。また、Sakamoto らの報告の 2 例がいかなる左室造影所見を呈するか興味深いところである。

以上から、肥大型心筋症で著明な心室中隔肥厚、左室前壁・心尖部肥厚を有し、心電図上経年

的に深い陰性 T 波の減高と低電位化を認める症例では、経年的に壁の肥厚は菲薄化し、拡張型心筋症様に変化する可能性がある」と推定された。

要 約

肥大型心筋症の長期経過を明らかにすることを目的として、経年的左室・両室造影を施行し得た 15 例で、形態、壁厚、心機能の推移と心電図所見、とくに陰性 T 波の変化との対比検討を行った。経年的心電図変化より、1) 陰性 T 波の増高または陽性 T 波の陰転化例 (A-1 群, n=5), 2) 陰性 T 波の減高または陽転化例 (A-2 群, n=4), 3) T 波変化のない例 (B 群, n=6) の 3 群に分類した。また、左室形態は左室拡張末期像より spade 型 (S), round 型 (R), 中間型 (SR) に分類した。

A-1 群では SV_1+RV_5 の有意な増大とともに、左室前壁壁厚、心尖部肥厚の進行を認めたが心室中隔厚、後壁厚には経年的な変化を認めなかった。また 3 例では観察開始時、終了時とも、心室中隔肥厚は軽度であった。左室形態は R または SR 型から S 型に変化する傾向を示した。さらに拡張機能障害の進行を認めた。

A-2 群では SV_1+RV_5 の有意な減少とともに左室前壁厚、心尖部壁厚の有意な菲薄化を認め後壁厚、心室中隔厚も減少した。また 4 例中 3 例 (75%) で、観察開始時、著明な心室中隔肥厚を認めた。左室形態は S または SR 型から R 型に変化する傾向を認めた。左室拡張機能障害、収縮機能障害の進行を認め、また左室拡張末期容積の増大を認めた。4 例中 2 例で拡張型心筋症様に変化した。

B 群では心電図所見、左室形態、左室壁厚に経年的な変化を認めなかった。

以上から、肥大型心筋症の左室形態、壁厚および左室機能の経年的変化は、心電図所見の推移によって推定可能であると考えられた。また、著明な左室前壁、心尖部、心室中隔の肥厚を伴い、経年的に陰性 T 波の陽転化と低電位化を認める例

では、拡張型心筋症様に変化する病態であると推定され、注意深い経過観察が必要と考えられた。

文 献

- 1) Sakamoto T, Tei C, Murayama M, Ichiyasu H, Hada Y, Hayashi T, Amano K: Giant T wave inversion as a manifestation of asymmetrical apical hypertrophy (AAH) of the left ventricle. *Electrocardiographic and ultrasono-cardiotomographic study.* *Jpn Heart J* 17: 611, 1976
- 2) 関口守衛, 森本紳一郎, 広江道昭, 小笠原定雅, 徳安鑑紀, 岳マチ子, 荷見源成, 松井弥寿子, 笠貫宏, 高橋早苗, 木全心一, 近藤瑞香, 西川俊郎, 広沢広七郎, 長村好章, 村松研二, 小松行雄, 田中寿英, 松田三和: 巨大陰性 T 波を呈する症例の出現頻度と各種観血的検査法からみた臨床的意義。厚生省特定疾患特発性心筋症調査研究班 昭和 56 年度研究報告集 p 124
- 3) 戸嶋裕徳, 古賀義則: 特発性心筋症の経過と予後。 *日本臨床* 38: 115, 1980
- 4) Spirito P, Maron BJ, Bonow RO, Epstein SE: Occurrence and significance of progressive left ventricular wall thinning and relative cavity dilation in hypertrophic cardiomyopathy. *Am J Cardiol* 59: 123, 1987
- 5) 森田展生, 藤井昌麻呂, 井坂直樹, 小西得司, 中野赴, 竹沢英郎, 吉田利通, 伊豆津公作: うっ血型心筋症類似の臨床像を呈した家族性肥大型心筋症。 *心臓* 16: 836, 1984
- 6) 松岡 宏, 重松裕二, 西谷晃二, 関谷達二, 風谷幸男, 竹智隆明, 浜田希臣, 伊藤武俊, 國府達郎: 数年間で正常 T 波から漸次陰性 T 波へ移行した心尖部肥大型心筋症の 2 症例。 *心臓* 17: 886, 1985
- 7) 宿輪昌宏, 今村俊之, 池田 洋, 一ノ瀬和博, 須山洋之, 黒部勝則, 宮原嘉之, 古賀秀隆, 原 耕平: 興味ある経過をとった肥大型心筋症の 1 例。 *心臓* 19: 1025, 1987
- 8) 河合忠一, 小野寺知哉, 田中 昌, 藤原久義, 吉川純一, 加藤 洋: 末期に典型的拡張型心筋症様所見を呈した家族性閉塞性肥大型心筋症の一剖検例。厚生省特定疾患特発性心筋症調査研究班 昭和 58 年度研究報告集 p 137
- 9) 藤原久義, 河合忠一: 肥大型心筋症から拡張型心筋症への移行。 *内科* 54: 57, 1984
- 10) Fujiwara H, Onodera T, Tanaka M, Shirane H, Kato H, Yoshikawa J, Osakada G, Sasayama S, Kawai C: Progression from hypertrophic obstructive cardiomyopathy to typical dilated cardiomyopathy-like features in the end stage. *Jpn Circ J* 48: 1210, 1984

- 13) 中田徹男, 辰巳哲也, 辻 光, 播磨成人, 樋上雅一, 北村浩一, 幸田正明, 中西 正, 中川博昭, 杉原洋樹, 古川啓三, 朝山 純, 勝目 紘, 伊地知浜夫: 肥大型心筋症の興味ある自然経過. *心臓* **17**: 1109, 1985
- 14) Kawanishi H, Yokota Y, Hayakawa M, Kaku K, Kumaki T, Matsumoto K, Fujitani K, Ito Y, Inoh T, Fukuzaki H: Hypertrophic cardiomyopathy with dilatation of the left ventricle and congestive heart failure: Comparison with postmyocarditis cardiomegaly and hypertensive heart failure. *J Cardiogr* **13**: 537, 1983 (in Japanese)
- 15) 仁村泰治, 永田正毅, 朴 永大, 南川哲寛, 榊原博, 由谷親夫, 三 信一郎, 國屋輝道, 吉田憲一: 小児肥大型心筋症の一例における, 非閉塞性より閉塞性, さらに拡張型心筋症への病像の移行とその意義について. 厚生省特定疾患特発性心筋症調査研究班 昭和58年度研究報告集 p 143
- 16) 竹沢英郎, 井坂直樹, 内田淑巳, 小寺 崇, 中野赴, 吉田利道, 矢谷隆一: 拡張型心筋症類似の臨床像を呈した家族性肥大型心筋症. 厚生省特定疾患特発性心筋症調査研究班 昭和58年度研究報告集 p 131
- 17) Atsuchi Y, Sekiguchi M, Nagai Y, Nakamura K, Komatsu Y, Shibuya M, Takao A, Hirose K: Asymmetrical septal hypertrophy in two patients with clinical pictures of congestive cardiomyopathy. *J Cardiogr* **6**: 59, 1976
- 18) Sakamoto T, Amano K, Hada Y, Tei C, Takenaka K, Hasegawa I, Takahashi T: Asymmetric apical hypertrophy: Ten years experience. *Postgrad Med J* **62**: 567, 1986
- 19) 堀田祐紀, 元田 憲, 中山 章, 布田伸一, 水野清雄, 名村正伸, 五十嵐 豊, 末松哲男, 杉原範彦, 北 義人, 竹田亮祐: 肥大型心筋症患者における経年的心電図変化の検討. *心臓* **18**: 1167, 1986
- 20) Horita Y, Genda A, Nunoda S, Mizuno S, Namura M, Igarashi Y, Suematsu T, Sugihara N, Kita Y, Takeda R: Left ventriculography and serial ECG changes in hypertrophic cardiomyopathy with special reference to the negative T wave. *J Cardiogr* **16**: 387, 1986 (in Japanese)
- 21) Horita Y, Genda A, Shimizu M, Mizuno S, Namura M, Igarashi Y, Sugihara N, Suematsu T, Kita Y, Takeda R: Electrocardiographic and angiographic follow-up of patients with hypertrophic cardiomyopathy. *J Cardiol* **17**: 259, 1987 (in Japanese)
- 22) 猪尾 力, 前田和美, 横田慶之: 肥大型特発性心筋症の研究—長期経過に伴う心電図変化. 厚生省特定疾患特発性心筋症調査研究班 昭和52年度研究報告集 p 112
- 23) Nishiyama S, Shiratori K, Nishimura S, Araki R, Takeda K, Nagasaki S, Yamaguchi H, Kuwayama M: Correlation between left ventricular wall thickness and the depth of negative T waves in apical hypertrophic cardiomyopathy. *J Cardiogr* **14**: 281, 1984 (in Japanese)
- 24) Yamaguchi H, Ishimura T, Nishiyama S, Nagasaki F, Nakanishi S, Takatsu F, Nishijo T, Umeda T, Machii K: Hypertrophic nonobstructive cardiomyopathy with giant negative T wave (apical hypertrophy): Ventriculographic and echocardiographic features in 30 patients. *Am J Cardiol* **44**: 401, 1979
- 25) Newman H, Sugre D, Oakley CM, Goodwin JF, McKenna WJ: Relation of left ventricular function and prognosis in hypertrophic cardiomyopathy: An angiographic study. *J Am Coll Cardiol* **5**: 1064, 1985
- 26) Sanderson JE, Gibson DG, Brown DJ, Goodwin JF: Left ventricular filling in hypertrophic cardiomyopathy: An angiographic study. *Br Heart J* **39**: 661, 1977
- 27) Alvares RF, Shaver JA, Gamble WH, Goodwin JF: Isovolemic relaxation period in hypertrophic cardiomyopathy. *J Am Coll Cardiol* **3**: 71, 1984
- 28) Hammermeister KE, Warbasse JR: The rate of change of left ventricular volume in man: II. Diastolic events in health and disease. *Circulation* **69**: 739, 1974