

巨大陰性 T 波例の心尖部側
肥大様式：磁気共鳴映像法
による検討

Distribution patterns of
hypertrophy at the api-
cal level in patients with
giant negative T waves:
Identification by mag-
netic resonance imaging

鈴木 順一
坂本 二哉
竹中 克
天野 恵子
長谷川一朗
塩田 隆弘
天野 亘
川久保 清
杉本 恒明
西川 潤一*

Jun-ichi SUZUKI
Tsuguya SAKAMOTO
Katsu TAKENAKA
Keiko AMANO
Ichiro HASEGAWA
Takahiro SHIOTA
Wataru AMANO
Kiyoshi KAWAKUBO
Tsuneaki SUGIMOTO
Jun-ichi NISHIKAWA*

Summary

To clarify the distribution patterns of hypertrophy at the apical level in patients with giant negative T waves (GNT), ECG-gated magnetic resonance imaging (MRI) was performed in 10 patients with GNT and in five normal controls. End-diastolic left ventricular short-axis images at the basal and apical levels were obtained in all subjects. Thicknesses of the septal, anterior, lateral and posterior walls at these two levels were measured and distribution of hypertrophied myocardium (more than or equal to 15 mm) at the apical level was examined. The ratio (R) of the maximal thickness at the apical level over that at the basal level was calculated.

In normal subjects, the mean apical wall thickness was 8.7 ± 1.9 mm. In the GNT group, the wall thickness was always greater than the mean value + 3SD of the normal control, and there were no differences among the four segmental walls. The hypertrophic portions at the apex were circumferential in three, septal-anterior-lateral in two, septal-anterior in two, septal in one, anterior in one and lateral in one. In patients with GNT, the average maximal thickness at the apical level was 19.3 ± 3.2 mm; by location, four cases in the septum, four in the anterior wall

東京大学医学部 第二内科
*同 放射線科
東京都文京区本郷 7-3-1 (〒113)

The Second Department of Internal Medicine and
*Department of Radiology, Faculty of Medicine, Uni-
versity of Tokyo, Hongo 7-3-1, Bunkyo-ku, Tokyo
113

Received for publication October 23, 1987; accepted November 14, 1987 (Ref. No. 35-75B)

and two in the lateral wall, and the average minimum thickness was 11.7 ± 3.7 mm; all in the posterior wall. The R was more than 1.3 in nine patients with GNT and less than 1.0 in all normal subjects.

In conclusion, there was a variety of patterns of apical hypertrophy, and the $R \geq 1.3$ was characteristic in patients with GNT.

Key words

Magnetic resonance imaging Asymmetrical apical hypertrophy Giant negative T waves

はじめに

心尖部肥大型心筋症 (asymmetrical apical hypertrophy: AAH) は本邦において発見され¹⁾, また本邦に特有な病態とされるが, その肥大分布様式, 特に心尖部の肥大様式に関する詳細は不明である. 一方, 近年, 長足の進歩を遂げた心電図同期磁気共鳴映像法 (magnetic resonance imaging: MRI) の左心室壁厚評価における有用性は既に実証されており²⁻⁴⁾, AAH の心尖部レベル形態評価においても MRI の有用性が大いに期待される⁵⁾.

現段階では, AAH の診断基準は確立されていないため, 本研究では巨大陰性 T 波 (giant negative T waves: GNT) を呈する症例を対象とし, その心尖部側肥大分布様式を MRI を用いて検討した.

対象と方法

1. 対象 (Table 1)

心電図, 心エコー図法検査にて正常所見を呈した 5 例を対照群とし, 心筋梗塞, 心室ペースング, 脳血管障害, 開頭術後等の病歴を有さず, 一年以上 GNT と左室側高電位差を呈した 10 例を GNT 群とした.

2. MRI の信号収集時相設定法²⁾

装置は MAGNETOM (1.5 Tesla), パルス系列は飽和回復スピン・エコー法, 撮像法は二次元 Fourier 法をそれぞれ採用した. 心電図 R 波の上行脚の midpoint を trigger し, 74 msec 後の画像を拡張末期画像とした. Matrix は 256×256 , 空間

Table 1. Clinical and echocardiographic data of control subjects and patients with GNT

Case	Age (yrs)	Sex	GNT (mV)	IVS (mm)	LVPW (mm)	ASH
1	53	F	—	8	8	—
2	65	M	—	11	11	—
3	49	M	—	11	11	—
4	59	F	—	10	12	—
5	43	M	—	10	10	—
6	49	M	+(2.6)	12	12	—
7	60	M	+(2.2)	14	13	—
8	45	M	+(1.2)	22	10	+
9	51	M	+(1.9)	10	10	—
10	60	M	+(1.3)	10	10	—
11	51	M	+(1.8)	13	12	—
12	49	M	+(2.2)	11	12	—
13	85	M	+(1.3)	9	9	—
14	68	M	+(1.3)	14	13	—
15	56	M	+(1.6)	12	12	—

ASH=asymmetrical septal hypertrophy at the basal level; GNT=giant negative T waves ≥ 1.2 mV; IVS=echocardiographic thickness of the interventricular septum; LVPW=echocardiographic thickness of the left ventricular posterior wall.

分解能は 1.6~2.0 mm, slice thickness は 10 mm, 512 心拍にて 1 画像を得た.

3. MRI の断面設定法²⁾

各症例に至適角度の右前斜位をとらせ, 前額断面内に第一の左室長軸像 (2 腔長軸像と呼ぶことにする)を得, この断面に直交し, かつ左室長軸とも直交する左室短軸像を paraxial plane 内に描出した. 短軸像は少くとも心基部側と心尖部側の 2 レベルにおいて撮像した. 次に, 2 腔長軸像

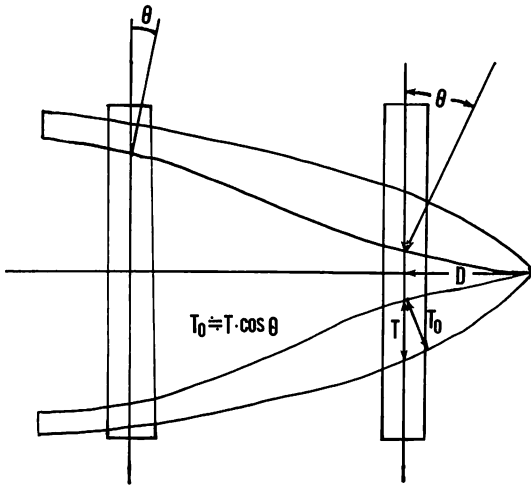


Fig. 1. Schematic representation of the left ventricle how overestimation of apical wall thickness occurs using MRI short-axis images.

D=distance between the tip of the apex and the level of apical short-axis plane; T_0 =true wall thickness at the apical level; T=measured wall thickness using true short-axis images.

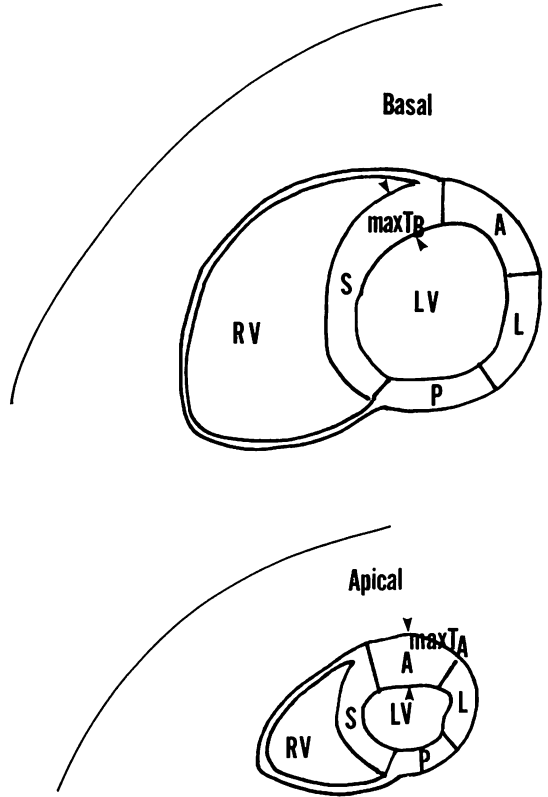
と直交する左室長軸像 (3腔長軸像と呼ぶことにする)を paraxial plane 内に描出した. 全例につき上述した2腔および3腔長軸像, 心基部および心尖部の短軸像, 計4断面像の拡張末期画像を得た. また2腔長軸像より, 心尖の先端と心尖部短軸像の設定断面との距離 D, および真の短軸像と真の壁厚を与える断面とのなす角 (θ) を計測した (Fig. 1).

4. MRI 計測法 (Fig. 2)

心基部および心尖部の左室短軸像の心室壁を中隔 (S), 前壁 (A), 側壁 (L) および後壁 (P) の4 segments に分画し, 各 segment における壁厚を計測した. さらに, 心尖部最大壁厚 $maxTA$ の心基部側最大壁厚 $maxTB$ に対する比 ($R = maxTA / maxTB$) を求めた.

5. 心尖部肥大様式の検討

対照群の心尖部短軸像における各 segment の壁厚計測値より, 平均壁厚 + 3SD (標準偏差)以



$$R = \frac{maxTA}{maxTB}$$

Fig. 2. Segmentation and the maximal thickness ratio.

Segmentation of the left ventricular wall in basal (upper panel) and apical (lower panel) short-axis images.

The maximal thickness ratio is defined as the ratio of the maximal thickness at the apical level ($maxTA$) to that at the basal level ($maxTB$).

A=anterior wall; L=lateral wall; LV=left ventricle; P=posterior wall; RV=right ventricle; S=septum.

上の壁厚をもって心尖部肥大と定義し, GNT 群 10例の心尖部肥大の有無を segment ごとに検討した.

Table 2. Segmental wall thickness measured by MRI (mm)

Case	Apical				Basal			
	Septum	Anterior	Lateral	Posterior	Septum	Anterior	Lateral	Posterior
1	7	8	7	8	7	8	7	8
2	12	11	11	10	12	12	12	9
3	11	9	9	8	12	12	11	9
4	9	10	10	10	10	9	12	8
5	6	6	6	6	10	10	10	9
Mean ±SD	9.0 2.5	8.8 1.9	8.6 2.1	8.4 1.7	10.2 2.0	10.2 1.8	10.4 2.1	8.6 0.5
6	22	24	18	17	14	14	12	12
7	16	25	18	15	10	13	12	7
8	18	16	18	16	20	20	13	10
9	16	18	19	14	9	10	9	9
10	17	16	16	6	10	13	10	8
11	20	17	13	10	14	14	14	13
12	16	17	14	12	9	12	10	7
13	15	9	9	9	10	11	10	10
14	11	17	13	8	13	13	13	12
15	10	13	21	10	12	12	13	12
Mean ±SD	16.1** 3.6	17.2** 4.7	15.9** 3.6	11.7* 3.7	12.1 3.4	13.2* 2.7	11.6 1.7	10.0 2.2

Apical=wall thickness at the apical level; Basal=wall thickness at the basal level.

*=statistical significant difference between the control and GNT groups ($p < 0.05$); **=significant difference ($p < 0.01$).

結 果

1. 心尖部壁厚 (Table 2, Fig. 3)

対照群の心尖部壁厚には部位による差はなく, 平均壁厚は 8.7 ± 1.9 mm であった. (Fig. 4) したがって 15 mm (> 14.4 mm = 平均 + 3SD) 以上を心尖部肥大の診断基準とした. 一方, GNT 群の壁厚はすべての segments において対照群より有意に大であったが (後壁厚のみ $p < 0.05$, 他は $p < 0.01$), 後壁は他の segment に比し, 肥大の程度は軽度であった ($p < 0.05$).

2. 心尖部側肥大の分布様式 (Fig. 5)

GNT 群の 10 例における, 肥大と判定された segment の心尖部レベルにおける分布範囲は, 全

周性 3 例 (Fig. 6), 前壁-中隔-側壁 2 例, 中隔-前壁 2 例 (Fig. 7), 中隔, 前壁, 側壁の 1 segment に限局するもの, それぞれ 1 例であった.

GNT 群 10 例の心尖部最大壁厚の平均値は 19.3 ± 3.2 mm であり, その部位は中隔が 4 例, 前壁が 4 例, 側壁が 2 例であった. 一方, 最小壁厚の平均値は 11.7 ± 3.7 mm であり, その部位は全例後壁であった.

3. $R = \max T_A / \max T_B$ (Table 3)

対照群では 5 例全例が $R \leq 1.0$ であり, GNT 群では心基部で ASH を呈した 1 例を除き, 9 例が $R \geq 1.3$ であった.

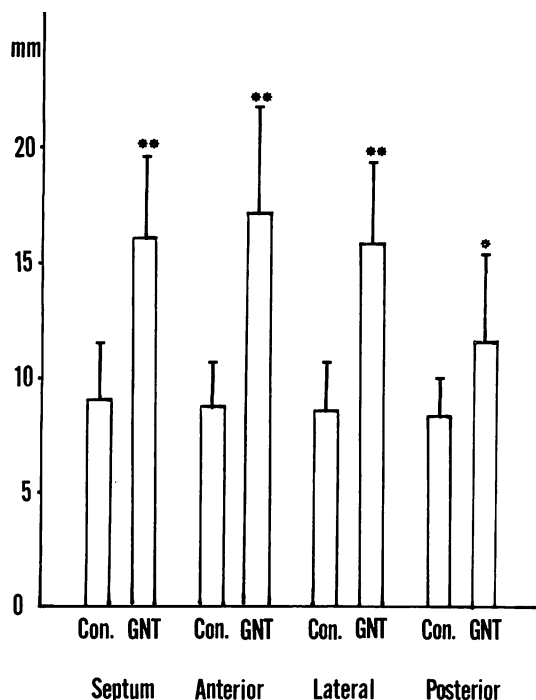


Fig. 3. Wall thickness at the apical level.
 Con.=control group; GNT=GNT group
 *=statistical significant difference between two groups ($p < 0.05$); **=significant difference ($p < 0.01$).

考 按

AAH に関しては、本邦において 1976 年、坂本らが心エコー図法的立場より¹⁾、1979 年、山口らが左室造影法の立場より⁶⁾、その特徴的所見を報告した。後に Maron ら⁷⁾は心尖部中隔に局限する肥大心を apical hypertrophic cardiomyopathy と命名したが、古賀ら⁸⁾は apical ASH なる概念を導入し、本症に複数の亜型が存在する可能性を示した。しかしながら、従来からの画像診断法では、心尖部レベル全周にわたる詳細な壁厚評価は一般に困難であるため、AAH の同レベルにおける肥大様式は不明のままであった。したがって診断基準は確定されるに至っていない。例えば、GNT と高電位差を有し、左室造影法にて oval 型を呈する症例をいかに取扱うかの疑問に

対する解答は得られていない。また、本邦における AAH と Maron の報告した apical hypertrophic cardiomyopathy との形態学的異同に関しても不明である。AAH の形態的特徴を明らかにし、診断基準を確立するための第一段階として、今回は、GNT 例を対象に選び、GNT 例の形態、特に心尖部肥大の有無と同レベルにおける肥大の分布様式の検討を MRI を用いて行った。

左室心尖部形態評価における MRI の有用性を議論する際、golden standard となるべき画像診断法は目下のところ存在しないと言わざるを得ない。したがって、病理解剖のみが golden standard となり得る唯一の方法論と考えられるが、今回対象とした 15 例において死亡例は皆無であった。しかるに、腱索レベルないし乳頭筋レベルの左室壁厚評価における MRI の有用性を心エコー図法等により実証した報告は多数あり²⁻⁴⁾、腱索・乳頭筋レベルにおける有用性が、心尖部レベルに適用しないとする理由はないと考えられる。

左室短軸像による心尖部壁厚評価には、特に以下の点に留意する必要がある。適切な信号収集時相の設定と適切な断面の設定は大前提となるべき当然の条件であるが、さらに Fig. 1 に示すごとく、真の左室短軸像より得られる壁厚 T は真の左室壁厚 T_0 とは一致せず、およそ、 $T_0 = T \cos \theta$ の関係が成立し、真の左室短軸像より計測される壁厚は、約 $1/\cos \theta$ 倍に過大評価を受けるという事実である。 θ は心基部側では小であり、過大評価の程度は無視し得るが、心尖部側ではその程度を評価する必要がある。今回対象とした 15 例では、心尖の先端と心尖部短軸断面との距離 D は 25 ± 4 mm、角度 θ は 27 ± 6 度であり、過大評価の程度は平均 12%、高だか 19% であった。一方、左室長軸像においても真の左室長軸断面からのわずかな偏位により壁厚は過大評価されるが、その程度の評価が困難なため、本研究における壁厚計測はすべて短軸像にて行った。

GNT 例の左室造影法所見に関しては、その半

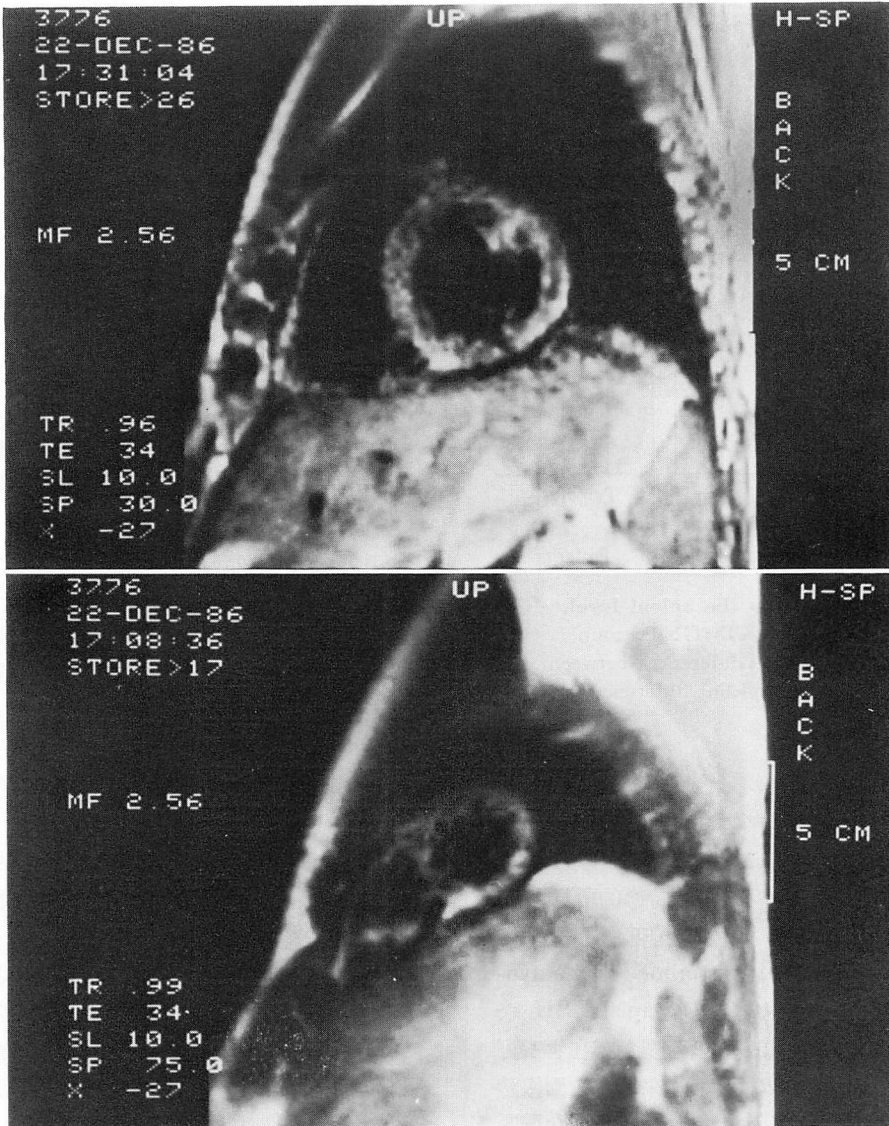


Fig. 4. Short-axis images in end-diastole from Case 5.

Upper panel: basal level (D=70 mm). Lower panel: apical level (D=25 mm).




Fig. 5. Distribution patterns of hypertrophy at the apical level.

数以下の症例にのみ spade 型を認めるとする報告がある⁹⁾。本研究では、GNT 10 例中 7 例に左室造影を施行したが、spade 型は非典型例を含め 4 例 (症例 6, 7, 10, 12) のみであった。症例 14 は oval 型と判定されたが、MRI により前壁に局限する肥大が証明された。症例 13, 15 には左室造影は行われていないが、恐らくは oval 型と判定されると予想される。このように GNT と左側高電位差を呈する oval 型の症例の中には、MRI により初めて心尖部の一部に、特に心尖部の中隔や側壁に局限した肥大を証明し得る症例が比較的多数存在するものと考えられる。

今回示したごとく、左室心尖部の形態評価には MRI が有用であり、今後本法により AAH の形態的診断基準が確立されるものと期待される。

要 約

巨大陰性 T 波 (GNT) 例における、心尖部肥大の有無および心尖部肥大様式の検討を、心電図同期磁気共鳴映像法 (MRI) により行った。

【方法】 1.2 mV 以上の GNT 10 例と健常者 5 例を対象とし、MRI にて互いに直交する左室長軸 2 断面、および心尖部と心基部の左室短軸 2 断面の拡張末期像を得た。心基部と心尖部とを中隔、前壁、側壁および後壁に分け、15 mm 以上を肥大陽性とし、肥大の及ぶ範囲を検討した。また、心尖部最大壁厚の心基部最大壁厚に対する比 (R) を求めた。

【結果】 1) 心尖部で肥大の及ぶ範囲は、中隔-前壁-側壁-後壁 3 例、中隔-前壁-側壁 2 例、中隔-前壁 2 例、中隔 1 例、前壁 1 例、側壁 1 例であった。2) 心尖部最大壁厚は 19.3 ± 3.2 mm、その部位は、中隔 4 例、前壁 4 例、側壁 2 例であった。心尖部最小壁厚は 11.7 ± 3.7 mm、全例、後壁であった。3) GNT 群では 10 例中 9 例で $R \geq 1.3$ であり、健常群では全例 $R \leq 1.0$ であった。

【総括】 GNT 例の心尖部肥大は中隔、前壁、ついで側壁に顕著であり、必ずしも全周性あるいは中隔に局限するとは限らず、前壁や側壁に局限する症例も存在した。また、GNT 群には

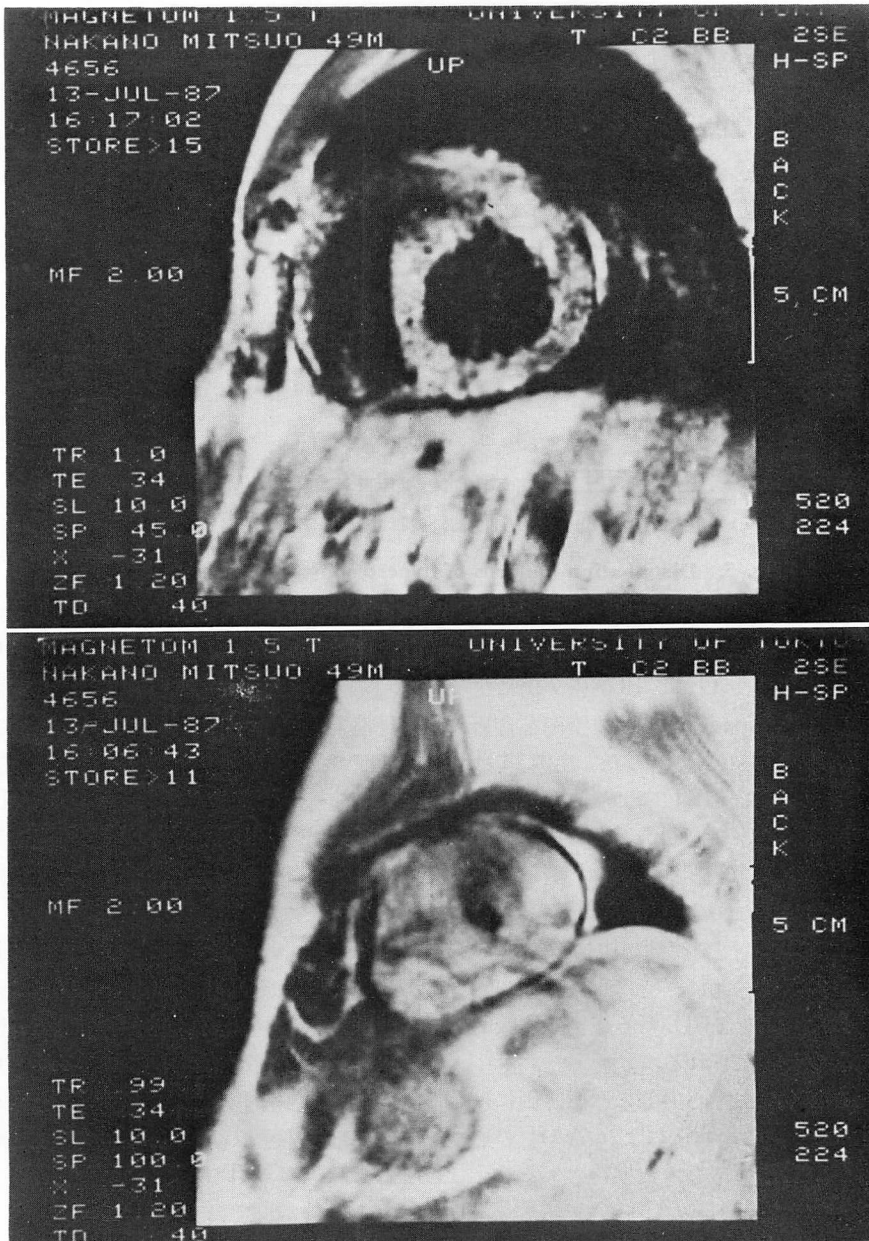


Fig. 6. Short-axis images in end-diastole from Case 6.

Upper panel: basal level (D=75 mm). Lower panel: apical level (D=20 mm).

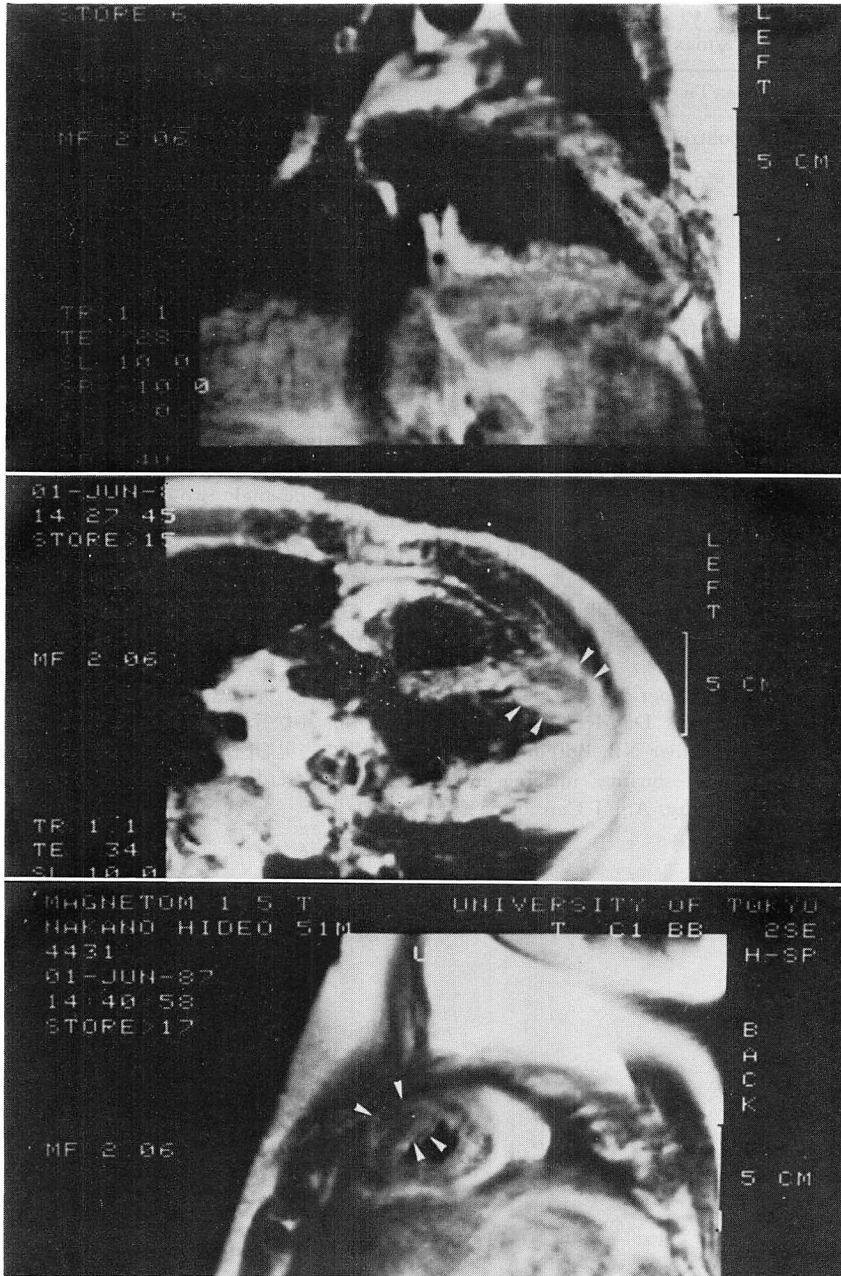


Fig. 7. End-diastolic images from Case 11.

Upper panel: two-chamber long-axis image. Middle panel: three-chamber long-axis image.
Lower panel: apical short-axis image (D=30 mm).

Table 3. The ratio of the maximal thickness at the apical level to that at the basal level ($R = \max T_A / \max T_B$)

	maxTA/maxTB (R)	
	Control	GNT
$1.3 \leq R$	0	9
$1.0 < R < 1.3$	0	0
$R \leq 1.0$	5	1

$R \geq 1.3$ となる症例が数多く存在した.

文 献

- 1) Sakamoto T, Tei C, Murayama M, Ichiyasu H, Hada Y, Hayashi T, Amano K: Giant T wave inversion as a manifestation of asymmetrical apical hypertrophy (AAH) of the left ventricle. Echocardiographic and ultrasono-cardiotomographic study. *Jpn Heart J* **17**: 611, 1976
- 2) 鈴木順一, 坂本二哉, 川久保 清, 羽田征勝, 天野恵子, 竹中 克, 長谷川一朗, 塩田隆弘, 杉本恒明, 西川潤一: 磁気共鳴画像診断法における左室短軸像の臨床的重要性. *J Cardiogr* **17** 249-258, 1987
- 3) Higgins CB, Byrd BF, Stark D, McNamara M, Lanzar P, Lipton MJ, Schiller NB, Botvinick E, Chatterjee K: Magnetic resonance imaging in hypertrophic cardiomyopathy. *Am J Cardiol* **55**: 1121, 1985
- 4) Been M, Kean D, Smith MA, Douglas RHB, Best JJK, Muir AL: Nuclear magnetic resonance in hypertrophic cardiomyopathy. *Br Heart J* **54**: 49, 1985
- 5) 坂本二哉, 鈴木順一: 肥大型心筋症の臨床. *循環科学* **7**: 148, 1987
- 6) Yamaguchi H, Ishimura T, Nishiyama S, Nagasaki F, Nakanishi S, Takatstu F, Nishijo T, Umeda T, Machii K: Hypertrophic nonobstructive cardiomyopathy with giant negative T waves (Apical hypertrophy): Ventriculographic and echocardiographic features in 30 patients. *Am J Cardiol* **44**: 401, 1979
- 7) Maron BJ, Gottdiener JS, Bonow RO, Epstein SE: Hypertrophic cardiomyopathy with unusual locations of left ventricular hypertrophy undetectable by M-mode echocardiography: Identification by wide-angle two-dimensional echocardiography. *Circulation* **63**: 409, 1981
- 8) 古賀義則, 高橋啓美, 井福正保, 板家守夫, 足達教, 戸鳥裕徳: 心尖側心室中隔に偏在した肥厚がみられる非閉塞性肥大型心筋症 (Apical ASH) の臨床的検討. *J Cardiogr* **14**: 301, 1984
- 9) 森本紳一郎, 関口守衛, 荷見源成, 稲垣弥寿子, 滝本浩俊, 大坪恵子, 広江道昭, 広沢弘七郎, 松田三和, 小松行雄: 巨大陰性 T 波は心尖部肥大型心筋症の表現形態か: 左室造影および心生検による検討. *J Cardiogr* **15** (Suppl VI): 35, 1985