

心尖部肥大例における拡張機能と高血圧の関連について

Contribution of hypertension to left ventricular diastolic function in patients with asymmetrical apical hypertrophy

塩谷 雅彦
有田 幹雄
中村 秀也
中村 吉成
藤原 節子
山本 勝広
上野 雄二
西尾 一郎
増山 善明

Masahiko SHIOTANI
Mikio ARITA
Hideya NAKAMURA
Yoshinari NAKAMURA
Setsuko FUJIWARA
Katsuhiko YAMAMOTO
Yuji UENO
Ichiro NISHIO
Yoshiaki MASUYAMA

Summary

This study was designed to ascertain the contribution of hypertension to the early diastolic time intervals in asymmetrical apical hypertrophy (AAH). Eighteen patients with untreated AAH were categorized as those with (n=13) and without (n=5) hypertension. Isovolumic relaxation time and early diastolic filling were determined in four groups: normotensive subjects (n=20), patients with essential hypertension (n=20), AAH with hypertension, and AAH without hypertension.

Early diastolic function was measured by the interval from the aortic closure sound (IIA, phonocardiography) to the opening of the mitral valve (MVO, echocardiography) and the interval from MVO to the O point of the apexcardiogram. The IIA-O interval was also calculated.

Peak velocities in the rapid filling phase (R) and atrial contraction phase (A) were measured using two-dimensional Doppler echocardiography in the center of the mitral orifice in diastole. The MVO-O/IIA-MVO and A/R ratios were also calculated.

1. In the AAH with and without hypertension groups, the IIA-O, IIA-MVO, and MVO-O intervals were significantly prolonged. The IIA-O and MVO-O intervals in the AAH without hypertension group were more prolonged than were those in the AAH with hypertension group.

In patients with essential hypertension, the IIA-O and the IIA-MVO intervals were prolonged,

和歌山県立医科大学 循環器内科
和歌山市七番丁 27 (〒640)

Division of Cardiology, Department of Medicine,
Wakayama Medical College, 7 Bancho-27, Wakayama
640

Received for publication February 4, 1988; accepted April 13, 1988 (Ref. No. 35-76B)

but there was no prolongation of the MVO-O interval.

2. The MVO-O/IIA-MVO ratio was lower in essential hypertension and in the AAH with hypertension groups, and significantly higher in the AAH without hypertension group.

3. There was no significant change of the R, A, and A/R in each group.

These results indicated that prolonged left ventricular relaxation was distinguished in essential hypertension. In AAH with hypertension, the same prolongation was observed, but the disturbance of early diastolic filling was mild. It is suggested that apical hypertrophy has a possible association with hypertension, though it may more properly belong to cardiomyopathy.

Key words

Asymmetrical apical hypertrophy

Hypertensive heart disease

Diastolic function

Echocardiography

目 的

心電図上, QRS 高電位と左側胸部誘導にて巨大陰性 T 波 (GNT) を呈し, 心尖部に著しい肥大を呈する心尖部肥大型心筋症例において, その病態, 組織所見, 心機能に関し様々な報告がなされている. 一方, 我々も軽症高血圧患者のなかに同様の心電図変化を伴い, 心尖部に著しい肥厚を認める例のあることを報告してきた^{1,2)}. 我々はこれまで高血圧と心尖部肥大の関連を明らかにする目的で心エコー図法, 心臓カテーテル法, RI アンジオを用い, その形態や左室機能の検討を行ってきた¹⁻³⁾. 今回は, 心尖部に肥大をきたす例における心尖部肥大と高血圧との関連を明らかにするため, 断層心エコー図法, ドップラー断層法, 心尖拍動図, 心音図を用いて, 拡張機能面より検討を加えた.

対象と方法

対象は当科を受診し, 断層心エコー図法にて心臓の描出が可能で, 心尖部に著しい肥厚を認めた例 (asymmetrical apical hypertrophy: 以下 AAH) 18 例 (38~75 歳, 56±10 歳) である. うち外来経過中に一度でも 160/95 mmHg 以上の高血圧を認めたものを高血圧 AAH 群, そうでないものを高血圧のない AAH 群とし, 全例 2 週間以上の不投薬下で検討した. 対照には, 外来時, 無投薬にて, 時を変えて 3 回以上血圧を

測定し, 安定した 2 点の血圧がいずれも 160/95 mmHg を越える本態性高血圧患者 20 例 (essential hypertension 以下高血圧群) (38~63 歳, 51±9 歳), 明らかな心疾患を有しない正常血圧者 20 例, (38~76 歳, 54±12 歳) を用いた. 以上 ① 高血圧 AAH 群 ② 高血圧のない AAH 群 ③ 高血圧群 ④ 正常血圧群の比較検討を行なった. 各群間の年齢にはそれぞれ有意差を認めず, 脈拍数, 血圧は心エコー図記録時, 安静臥位にて計測した. 心室中隔 / 左室後壁壁厚の比が 1.5 未満を求心性肥大, 1.5 以上を非対称性中隔肥大 (ASH) とした. また心電図上, 左室胸部誘導に深さ 1.0 mV 以上の陰性 T 波を認めるものを GNT とした.

超音波心臓断層装置には Aloka 製 SSD-860 を用い, 深触子は 3.5 MHz を使用した. 心エコー図と心尖拍動図の同時記録は, 自然呼吸下で胸骨傍アプローチによる左室長軸断層面を描出, 僧帽弁尖部で M モード心エコー図を記録した. また同時に心電図 (ECG), 第 2 肋間胸骨右縁でフクダ製 TY-30 型マイクを用い心音図 (PCG) を, 心尖部でフクダ製 MA 250 を用い心尖拍動図 (ACG) を記録し, Aloka 製 760 strip chart を用い, 紙送り速度 100 mm/sec で記録した. 計測は II 音大動脈弁成分開始点 (IIA), 僧帽弁開放点 (MVO), 心尖拍動図の O 点をそれぞれ求め, IIA-O 時間, IIA-MVO 時間, MVO-O 時間を 5 心拍計測平均し, MVO-O / IIA-MVO 比を

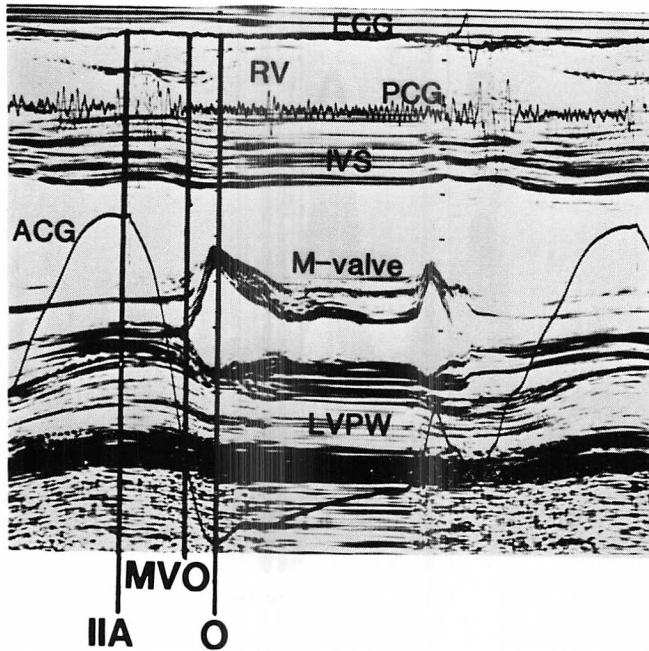


Fig. 1. Method of measuring diastolic time intervals based on simultaneous recordings of the mitral leaflet by the echocardiogram, electrocardiogram (ECG), phonocardiogram (PCG), and apexcardiogram (ACG).

IIA=aortic component of the second heart sound; O=O point of apexcardiogram; MVO=point of mitral valve opening; RV=right ventricle; IVS=interventricular septum; LVPW=left ventricular posterior wall; M-valve=mitral valve.

算出，早期左室拡張機能の指標とした (Fig. 1). また断層心エコー図法により心尖部四腔断面図を描出，僧帽弁輪部において左室流入血流をパルス・ドップラー法でサンプリングし，紙送り速度 100 mm/sec で記録した．パルス・ドップラー法では急速充満期の血流速度 (R)，心房収縮期の血流速度 (A) をそれぞれ 5 心拍計測平均して A/R 比を算出，左室全体の拡張機能の指標とした (Fig. 2).

一方，収縮期能面の指標として，胸骨傍アプローチによる左室長軸断層面を描出，僧帽弁尖部直下で左室腔を記録し，心電図 QRS 波の開始点で，左室拡張終期径 (Dd)，心室中隔壁厚 (IVSTh) および左室後壁厚 (PWTh) を計測，左室収縮終期径 (Ds) は心音図 IIA の点で計測した．また左室短縮率 [%FS=(Dd-Ds)×100/Dd] と平均

内周短縮速度 [$mVcf=(Dd-Ds)/Dd \times ET$] を求め，左室全体の収縮能の指標とした．得られた値はすべて mean±SEM で表わし，有意差の検定は一元配置分散分析により行い，5% 以下の危機率を有意とした．

成 績

1. 各群間における血圧，脈拍，心拍数

脈拍数には各群間に有意な差を認めず，血圧は正常群と比較して，各群とも有意な高値を示した．ASH を認めるものは，高血圧 AAH 群 3 例 (23.0%)，高血圧のない AAH 群 2 例 (40.0%) であった．各群における心室中隔壁厚と後壁厚は正常群と比較して有意な高値を認めたが，高血圧群と AAH の 2 群に有意な差を認めなかった．心電図上，GNT をいずれかの誘導に認める例はそれ

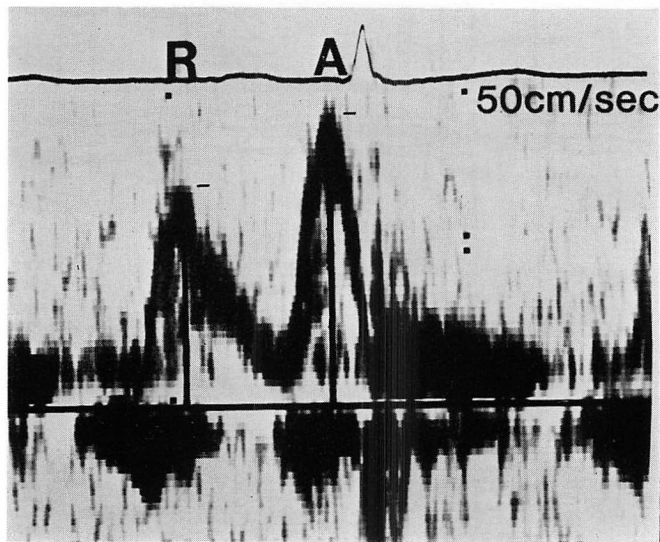


Fig. 2. Transmittal flow velocity profile and the two variables derived from transmittal flow pattern.

Two-dimensional echocardiogram in the apical long-axis view was used as a guide for the pulsed Doppler study. The subjects were in the supine position, breathing normally, and the sampling site was positioned at the center of the mitral ring. Peak velocities of R and A waves were measured.

R=peak velocity of rapid filling wave; A=peak velocity of atrial contraction.

Table 1. Clinical characteristics of the study subjects

	Control	EHT	AAH HT (+)	AAH HT (-)
Number	20	20	13	5
Age (years)	54±12	51±9	56±8	55±13
MBP (mmHg)	88±8	111±12**	108±15**	99±8*
HR (beat S/min)	68±6	63±9	69±11	65±6
IVSth (mm)	9.3±0.1	12.4±0.4**	13.8±1.0**	13.4±1.3**
PWth (mm)	9.1±0.1	11.0±0.5**	11.8±0.3**	10.8±0.2**
ASH	0	0	3	2
GNT	0	0	11	4

(mean±SEM)

EHT=essential hypertension; AAH HT (+)=asymmetrical apical hypertrophy with hypertension; AAH HT (-)=asymmetrical apical hypertrophy without hypertension; MBP=mean blood pressure; HR=heart rate; IVSth=interventricular septal thickness; PWth=left ventricular posterior wall thickness; ASH=asymmetrical septal hypertrophy; GNT=giant negative T wave.

mean±SEM=mean±mean standard error; *, **=probability (versus control)<0.05, 0.01, respectively, by analysis of variance.

ぞれ高血圧を伴う AAH 群 11 例 (84.6%), 高血圧のない AAH 群 4 例 (80.0%) で両群間に差を認めなかった (Table 1).

2. 左室拡張早期時相分析

IIA-O 時間は高血圧群 132.8 ± 5.2 msec, 高血圧 AAH 群 169.0 ± 8.3 msec, 高血圧のない AAH 群 264.4 ± 36.3 msec で, 各群とも正常群 (114.7 ± 3.6 msec) に比較して有意に延長していた. また高血圧群に比し, AAH 群は有意な延長を認め, また AAH の 2 群間でも, 高血圧のない群の方が然らざる群に比し有意に延長していた (Fig. 3).

IIA-MVO 時間は, 高血圧群 71.2 ± 3.1 msec, 高血圧 AAH 群 93.5 ± 3.8 msec, 高血圧のない AAH 群 95.4 ± 12.2 msec で, 各群とも正常群 (58.5 ± 2.2 msec) に比べて有意に延長していた. また AAH 両群では高血圧群に比し有意な延長を認めたが, AAH 群内では高血圧の有無により, 有意な差を認めなかった. MVO-O 時間は, 高血圧 AAH 群 77.0 ± 6.7 msec, 高血圧のない AAH 群 169.0 ± 30.1 msec で, 両群とも正常群 (58.5 ± 2.2 msec) に比べて有意に延長していたが, 高血圧群 (71.2 ± 3.1 msec) では正常群と有意な差を示さなかった. また高血圧群に比し高血圧 AAH 群も有意な延長を認め, AAH 群間でも高血圧のない群の方が高血圧を伴う群に比し, 有意に延長していた (Fig. 4).

MVO-O / IIA-MVO 比は, 正常例 (0.98 ± 0.03) に比し, 高血圧群 (0.88 ± 0.03), 高血圧 AAH 群 (0.83 ± 0.07) で有意な低値を示し, 高血圧のない AAH 群 (1.83 ± 0.32) では, 正常例と比し, 有意に高値を示した. 高血圧 AAH 群と高血圧群では, 有意な差を認めなかった (Fig. 5).

3. 左室流入血流動態

パルス・ドップラー法では, 急速充満期の血流速度 (R) および心房収縮期の血流速度 (A) をそれぞれ計測したが, R は正常群 (47.6 ± 2.8 cm/sec), 高血圧群 (53.2 ± 2.2 cm/sec), 高血圧 AAH 群 (54.0 ± 3.5 cm/sec), 高血圧のない AAH 群 (59.6 ± 3.2 cm/sec) の各群間に有意差を認めず, A におい

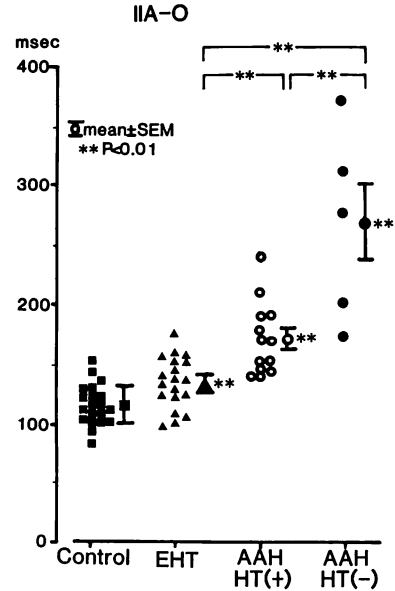


Fig. 3. Comparison of IIA-O time in subjects with essential hypertension (EHT), asymmetrical apical hypertrophy (AAH) with and without hypertension, and in normal controls.

For abbreviations: see Table 1.

ても上記 4 群でそれぞれ 47.3 ± 2.6 , 52.4 ± 4.6 , 57.8 ± 3.4 , および 60.0 ± 4.2 cm/sec であり, AAH 群で延長する傾向は認められたが, 有意差は認められなかった (Fig. 6)

A/R 比は上記 4 群でそれぞれ 1.00 ± 0.06 , 0.98 ± 0.05 , 1.11 ± 0.05 , および 1.04 ± 0.13 で, 各群間に有意な差は認められなかった (Fig. 7).

4. 収縮期能面の指標

収縮機能面の指標として FS, mVcf を検討した. FS は正常群 ($38.0 \pm 1.1\%$) に比し, 高血圧群 ($40.5 \pm 1.2\%$), 高血圧 AAH 群 ($41.9 \pm 1.9\%$), 高血圧のない AAH 群 ($43.8 \pm 3.6\%$) で, 高血圧群以外は有意な高値を認めたが, 後 3 者間には有意差を認めなかった. mVcf は正常群の 1.22 ± 0.02 に比し, 高血圧群 (1.33 ± 0.03), 高血圧 AAH 群 (1.35 ± 0.07), 高血圧のない AAH 群 (1.60 ± 0.09) でいずれも有意に高値を示したが, 高血圧

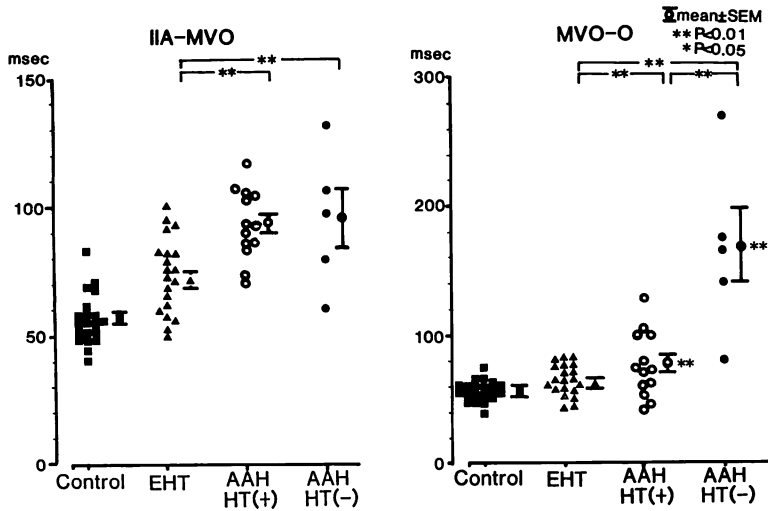


Fig. 4. Comparative study on IIA-MVO times and MVO-O of subjects with essential hypertension (EHT), asymmetrical apical hypertrophy (AAH) with and without hypertension, and of normal controls.

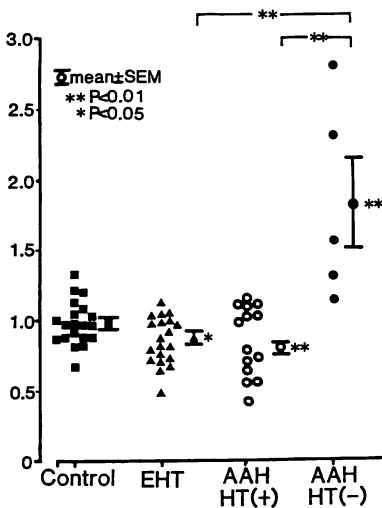


Fig. 5. Comparison of the MVO-O/IIA-MVO ratio in subjects with essential hypertension (EHT), asymmetrical apical hypertrophy (AAH) with and without hypertension, and in normal controls.

群と高血圧 AAH 群間には有意差を認めず、高血圧のない AAH 群では他の 2 群に比し有意に高値

を示した (Fig. 8).

考 按

心エコー図法は心形態や心機能を非観血的、かつ経時的に知る有用な手段である。心エコー図法を用いることにより、高血圧による胸部 X 線上の心拡大や、心電図上の ST-T 変化の認められない時期より、すでに左室の軽度な壁厚増加が認められるとする報告^{4,5)}もある。また高血圧心における拡張機能障害は、複数の代償機能の働く収縮機能と異なり、比較的早期よりその障害が明らかになるとされている^{4,6-8)}。また肥大型心筋症においても、拡張不全が病態の主徴であると言われている⁹⁾。さらに拡張機能を知る方法として、従来方法に加え、ドップラー心エコー図法による左心内血流パターン¹⁰⁾の有用性も報告されている¹⁰⁾。

高血圧症と心筋症の関係については、従来より遺伝的素因、後天的素因との関連を含め、種々の報告がある。心尖部に著しい肥厚を認める心筋症例において、高血圧の合併を認める例が 20~55%^{3,11-15)}程度認められる。今回の我々の結果も、

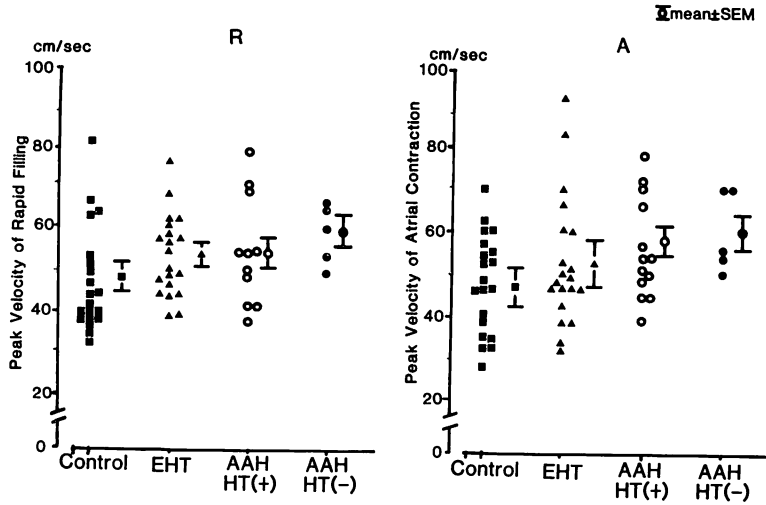


Fig. 6. Comparison of peak flow velocities of the rapid filling and atrial contraction periods in subjects with essential hypertension (EHT), asymmetrical apical hypertrophy (AAH) with and without hypertension, and in normal controls.

R=peak velocity of the rapid filling period; A=peak velocity of the atrial contraction period.

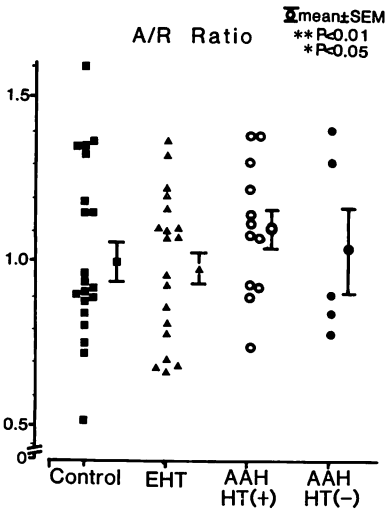


Fig. 7. Comparison of the A/R ratio in subjects with essential hypertension (EHT), asymmetrical apical hypertrophy (AAH) with and without hypertension, and in normal controls.

心尖部に肥厚を示す18例のうち高血圧を伴う例は13例(72.2%)と、かなりの頻度で高血圧を認めた。しかし、経過中に比較的軽症で動揺性の高

血圧を認める例が少なからず存在し、運動負荷によっても血圧および血漿ノルエピネフリンの過剰反応を示す例などが認められることにより、交感神経系や、カテコラミンの異常も示唆されており^{3,16-18)}、本症の病態あるいは病因に高血圧がなんらかの関連をもっていると推測されている。

しかし AAH における高血圧の関与に関しては、なお不明な点が多い。① 偶然高血圧が合併しただけなのか、② 高血圧性肥大心の特殊型であるのか、③ もともと心筋症の素因があるところに、高血圧が顕性化するための要素として関連しているのではないかなどの可能性がある。すでに我々は、AAH の収縮機能面において、心エコー図法より求めた FS, mVcf の有意な増大と、心カテーテル法, RI アンジオで求めた心係数の有意な増大を示し、AAH が hyperkinetic state にあることを報告してきた¹⁻³⁾。今回も FS, mVcf は正常からむしろ高値を呈する傾向にあった。

一方、拡張時相分析は収縮機能と異なり、その代償機能が乏しく、機能障害が早期より出現しや

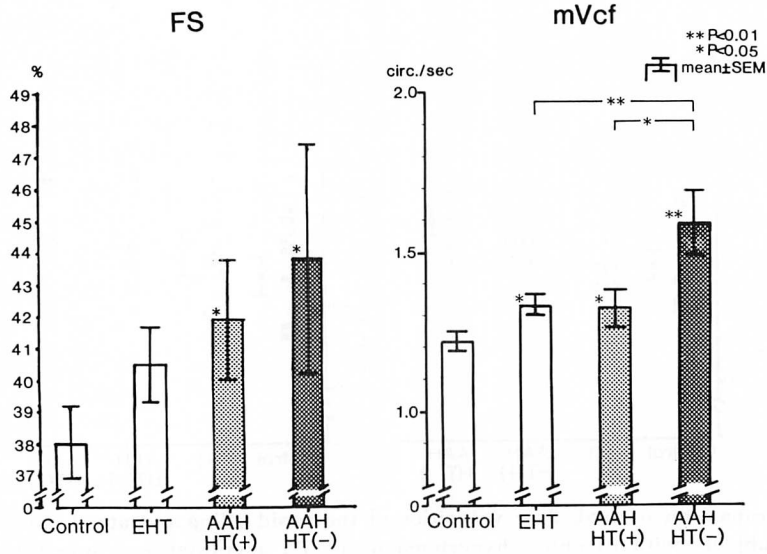


Fig. 8. Comparison of FS and mVcf in subjects with essential hypertension (EHT), asymmetrical apical hypertrophy (AAH) with and without hypertension, and in normal controls.

mVcf=mean velocity of circumferential fiber shortening; FS=fractional shortening.

すいと言われている^{4,6-8)}。今回の検討では IIA 音から左心内圧の最下点までにあたる拡張早期時相の IIA-O 時間では、本態性高血圧群、AAH の 2 群のいずれにおいても有意な延長を認め、すでに有意な拡張機能障害を認めていると考えられた。ただし拡張障害のなかでも、各時相により関与する因子が異なり、ほぼ等容拡張期に一致する IIA-MVO 時間は、後負荷、前負荷および心筋自体のコンプライアンスという 3 種の因子によりほぼ規定されるとされている¹⁹⁾。一方、急速流入期にほぼ一致すると言われている MVO-O 時間は、心筋自体のコンプライアンスのみで規定されると言われている²⁰⁾。高血圧心における拡張機能障害は、前負荷、後負荷等の変化に対応するために生じた二次的な変化が主体であり、心筋自体の特性自身にはあまり大きな影響を与えないと考えられる。したがって、高血圧心では IIA-MVO 時間の延長が主体で MVO-O 時間の有意な延長はないとされ²¹⁾、MVO-O / IIA-MVO 比でみると低値をとる。一方、肥大型心筋症においては

IIA-MVO 時間も延長するものの、心筋自体の質的な変化が中心で、MVO-O 時間の方に有意な延長を認め²²⁾、MVO-O / IIA-MVO 比で表わすと高値をとる²³⁾と言われている。浜田らは拡張早期時相分析から肥大型心筋症と高血圧心の検討を行ない、肥大型心筋症、高血圧両群とも等容拡張期 (IIA-MVO 時間) の延長を認めるが、前者ではさらに急速流入時相である MVO-O 時間のより著明な延長を認め、このことが両者の重要な鑑別点であると報告している²³⁾。今回の結果においても、本態性高血圧群は IIA-MVO 時間の延長が主で、MVO-O / IIA-MVO 比は低値を示し、等容拡張期の障害が示唆された。高血圧を伴わない AAH 群においては、IIA-MVO 時間、MVO-O 時間ともに著しい延長を認めたが、MVO-O / IIA-MVO 比では高値を示したことより、MVO-O 時間の延長の方がより顕著に認める結果が得られた。高血圧を伴う AAH 群では IIA-MVO、MVO-O 時間ともに有意な延長を認めたが、MVO-O / IIA-MVO 比は低値を示した。ま

たそれに対し、高血圧を伴わない AAH 群では、MVO-O 時間の有意な延長を認めた。すなわち前者は後者に比し心筋自体のコンプライアンス低下が示唆され、肥大型心筋症に近い病態であると考えられる。高血圧を伴い、心尖部に著しい肥厚を示す群の成因を拡張機能面よりみて推論することは難しいが、この群は元来潜在的に心筋症の素因があったところに、軽度の高血圧を合併したために心尖部の肥厚を来してきた一群、あるいは心尖部の肥厚が高血圧の出現のなんらかの役割を果たしている一群ではないかと推測された。

心尖部肥大型心筋症は、それ以外の型の肥大型心筋症と比較して発症年齢がやや高い¹⁵⁾こと、病理組織学的にみて錯綜配列の頻度が少ないか、あるいはその程度が軽度である²⁴⁾こと、あるいは生命予後が非常によい¹⁵⁾ことなどが特徴とされている。これは AAH においては、本来の典型的なタイプ的心筋症とは異なり、高血圧あるいはカテコールアミンなどの体液性の生体環境の変化等を伴うことにより、はじめて心筋の肥厚が顕性化してくる後天的要素の強いタイプが、高頻度で混在している可能性を示唆している。今回の拡張時相分析にて、AAH の両群間に MVO-O 時間の有為な差が認められ、高血圧を伴う群での MVO-O / IIA-MVO 比は低値をとり、IIA-MVO 時

間は著明に延長すると言う高血圧群としての特徴を持っていることが示された。一方で高血圧を伴う AAH 群では、然らざる群に比し MVO-O 時間も短縮しているが、高血圧群に比べると有意に延長しており、心筋自体の変化も存在する可能性が示唆された (Fig. 9)。

心筋の拡張機能の指標として、今回比較検討した僧帽弁弁輪部における左室流入血流パターンは、各群間に有意差を認めなかった。その理由の一つは、計測に用いている R および A は拡張早期だけではなく、心房収縮期までの時相を含み、心房の収縮機能など²⁵⁾の他の因子が影響すること、また肥大型心筋症では A/R が有意に高値を示すと言う報告もある¹⁰⁾が、AAH は心筋の肥厚が一部分のみに限局するため、有意な変化を示さなかったのではないかと推測された。

結 論

心尖部に肥大を認める症例の拡張機能を検討し、以下の結論を得た。

1. AAH 群を高血圧の有無で分け、拡張早期時相分析を用いて検討したところ、AAH に高血圧を伴う群では MVO-O / IIA-MVO 比が低値をとり、本態性高血圧群と同様の变化を示し、AAH が本態性高血圧の特徴を持っている可能性

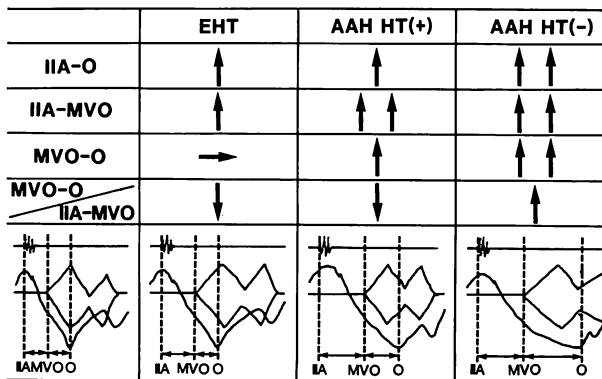


Fig. 9. Summary of early diastolic function in subjects with essential hypertension (EHT), asymmetrical apical hypertrophy (AAH) with and without hypertension, and in normal controls (left panel).

が考えられた。一方, MVO-O 時間の有意な延長を示すことから, 心筋自体の変化が考えられ, しかもこれは高血圧を伴わない群よりも程度が軽かった。

2. 僧帽弁弁輪部における左室流入血流パターンには, 各群間に有意差を認めなかった。

3. 心尖部肥大型心筋症の一つの特徴²⁶⁾とされる心電図上での高電位と巨大陰性 T 波に関し, 高血圧合併の有無による差を認めなかった。

要 約

心尖部に強い肥大を示す例 (asymmetrical apical hypertrophy: AAH) 18 例について, 左室拡張機能の面から高血圧との関連を検討した。対照として, 本態性高血圧 20 例, 正常対照群 20 例を用い, また AAH を, 高血圧を伴う群 (13 例) と伴わない群 (5 例) に分けた。心エコー図, 心音図, 心尖拍動図, パルス・ドップラー法による左室流入血流パターンより, IIA-O 時間, IIA-MVO 時間, MVO-O 時間, MVO / IIA-MVO 比, 拡張急速流入期のピーク血流速 (R), 心房収縮期のピーク血流速 (A), A/R を測定した。

1. 正常群に比し AAH の 2 群はいずれも IIA-O 時間, IIA-MVO 時間, MVO-O 時間の有意な延長を示した。左室拡張能を示す IIA-O 時間, 左室コンプライアンスを反映する MVO-O 時間は, 高血圧を伴う群に比し, 高血圧を伴わない群で一層有意な延長を示した。本態性高血圧群では IIA-O 時間, IIA-MVO 時間は延長したが, MVO-O 時間の有意な延長を認めなかった。

2. MVO-O / IIA-MVO 比は, 正常群に比し, 本態性高血圧群では低値をとり, AAH 群では正常群に比べ高血圧を伴う群では低値をとり, 然らざる群では高値を示した。

3. R, A, A/R には各群に有意差はなかった。

以上より, AAH 症例には心筋症の特徴を示す一群のほか, 病態および成因上, 高血圧性の要因が強く関わっていると考えられる一群が存在すると考えられた。

文 献

- 1) 上野雄二, 駿田英俊, 太田明廣, 藤本あきみ, 有田幹雄, 茂原 治, 宮本泰昌, 西尾一郎, 増山善明: 心電図上著明な ST-T 変化を示す若年性高血圧における高血圧と左室機能の検討: 特発性肥大型心筋症との関連から. 心臓 11: 1082-1089, 1979
- 2) 漁野 諒: RI-angiocardiology と心筋 scintigram を用いた心肥大の検討: 心電図上著明な ST-T 変化を示す軽症高血圧にみられる左室肥大と高血圧性心肥大および肥大型心筋症との比較検討. 和歌山医学 32: 151-164, 1981
- 3) Fujiwara S, Umamoto M, Miyamoto Y, Ota A, Arita M, Yokote Y, Nakamura Y, Ueno Y, Nishio I, Masuyama Y: The role of hypertension in apical hypertrophy. J Cardiogr 15 (Suppl VI): 53-64, 1985 (in Japanese)
- 4) Savage DD, Drayer JI, Henry WL, Mathews EC Jr, Ware JH, Gardin JM, Cohen ER, Epstein SE, Laragh JH: Echocardiographic assessment of cardiac anatomy and function in hypertensive subjects. Circulation 59: 623-632, 1979
- 5) 有田幹雄, 宮本泰昌, 茂原 治, 上野雄二, 山本博晟, 西尾一郎, 増山善明: 本態性高血圧の心エコー図による観察. 心臓 11: 356-363, 1979
- 6) Karliner JS, Williams D, Gorwit J, Crawford MH, O'Rourke RA: Left ventricular performance in patients with left ventricular hypertrophy caused by systemic arterial hypertension. Br Heart J 39: 1239-1245, 1977
- 7) Mashiro I, Kinoshita M, Tomonaga G: Echocardiographic observations in hypertension. Jpn Circ J 39: 1097-1109, 1975
- 8) Chen W, Gibson D: Relation of isovolumic relaxation to left ventricular wall movement in man. Br Heart J 42: 51-56, 1979
- 9) Goodwin JF, Oakaley CM: The cardiomyopathies. Br Heart J 34: 545-552, 1972
- 10) Iwase M, Sotobata I, Takagi S, Miyaguchi K, Jing HX, Yokota M: Effects of diltiazem on left ventricular diastolic behavior in patients with hypertrophic cardiomyopathy: Evaluation with exercise pulsed Doppler echocardiography. J Am Coll Cardiol 9: 1099-1105, 1987
- 11) Morimoto S: Incidence and clinical significance of giant negative T waves: A multidimensional study including endomyocardial biopsy. J Tokyo Wom Med Coll 51: 1967-1988, 1981 (in Japanese)
- 12) Sakamoto T, Tei C, Murayama M, Ichiyasu H, Hada Y, Hayashi T, Amano K: Giant T wave inversion as a manifestation of asymmetrical apical

- hypertrophy (AAH) of the left ventricle: Echocardiographic and ultrasonocardiographic study. *Jpn Heart J* **17**: 611-629, 1976
- 13) Kudo K: Histopathological study of myocardial disease with the so-called apical hypertrophy. *Jpn Soc Int Med* **71**: 1410-1419, 1982 (in Japanese)
 - 14) Koga Y, Itaya M, Takahashi H, Koga M, Ikeda H, Itaya K, Toshima H: Apical hypertrophy and its genetic and aquired factors. *J Cardiogr* **15** (Suppl VI): 65-74, 1985 (in Japanese)
 - 15) Koga Y, Itaya K, Toshima H: Secondary atypical hypertrophy: Hypertrophic cardiomyopathy with aquired risk factors. *J Cardiogr* **11**: 1063-1075, 1981 (in Japanese)
 - 16) Arita M, Ueno Y, Fujiwara S, Hamada M, Hano T, Nishio I, Masuyama Y: The pattern of left ventricular hypertrophy in hypertension and its relation to the hemodynamic and sympathetic responses to exercise. *J Cardiogr* **16**: 95-109, 1986 (in Japanese)
 - 17) 杉下靖郎, 山口 徹, 小川 剛, 飯田啓治, 松田光生, 小関 迪, 山口 徹, 伊藤 徹: 心尖部肥大型心筋症の心電図と心機能に対するカテコラミンの効果. 厚生省特定疾患特発性心筋症調査研究班 昭和 56 年度研究報告集 pp 207-214, 1982
 - 18) Sugishita Y, Iida K, Matsuda M, Ajisaka R, Ogawa T, Matsumoto R, Fujita T, Ito I, Yamaguchi T: Apical hypertrophy and catecholamine. *J Cardiogr* **15** (Suppl VI): 75-83, 1985 (in Japanese)
 - 19) Lewis BS, Levis N, Sapoznikov D, Gotsman MS: Isovolumic relaxation period in man. *Am Heart J* **100**: 490-499, 1980
 - 20) Alvares RF, Goodwin JF: Non-invasive assessment of diastolic function in hypertrophic cardiomyopathy on and off beta adrenergic blocking drugs. *Br Heart J* **48**: 204-212, 1982
 - 21) Hartford M, Wikstrand J, Wallentin I, Ljungman S, Wilhelmsen L, Berglund G: Diastolic function of the heart in untreated primary hypertension. *Hypertension* **6**: 329-338, 1984
 - 22) Gamble WH, Shaver JA, Alvares RF, Salerni R, Reddy PS: A critical appraisal of diastolic time intervals as a measure of relaxation in left ventricular hypertrophy. *Circulation* **68**: 76-87, 1983
 - 23) Hamada M, Matsuzaki K, Kazatani Y, Shigematsu Y, Kato M, Doiuchi J, Ochi T, Ito T, Kokubu T: Comparison of the myocardial characteristics between hypertrophic cardiomyopathy and myocardial hypertrophy due to essential hypertension using the early diastolic intervals. *Jpn Soc Int Med* **72**: 1013-1019, 1983
 - 24) Nakanishi S, Nishiyama S, Nishimura S, Yamaguchi H, Matsuya S: Histological features of apical hypertrophic cardiomyopathy. *J Cardiogr* **15** (Suppl VI): 3-11, 1985 (in Japanese)
 - 25) Yamaguchi H, Ishimura T, Nishiyama S, Nagasaki F, Nakanishi S, Takatsu F, Nishijo T, Umeda T, Machii K: Hypertrophic nonobstructive cardiomyopathy with giant negative T waves (apical hypertrophy): Ventriculographic and echocardiographic features in 30 patients. *Am J Cardiol* **44**: 401-412, 1979
 - 26) Morimoto, S, Sekiguchi M, Hasemi M, Inagaki Y, Takimoto H, Otsubo K, Hiroe M, Hirose K, Matsuda M, Komatsu Y: Do giant negative T waves represent apical hypertrophic cardiomyopathy? Left ventriculographic and cardiac biopsy studies. *J Cardiogr* **15** (Suppl VI): 35-51, 1985 (in Japanese)