

## 大動脈弁閉鎖不全症にみられる僧帽弁収縮期前方運動 (SAM) の発生機序に関する検討

## Genesis of systolic anterior motion (SAM) of the mitral valve in patients with aortic regurgitation

三木 隆彦  
横田 慶之  
竹内陽史郎  
三木 隆  
野村 秀樹  
江本 隆一  
薄木成一郎  
周 湘台  
黒住 泰明  
福崎 恒

Takahiko MIKI  
Yoshiyuki YOKOTA  
Yoshio TAKEUCHI  
Takashi MIKI  
Hideki NOMURA  
Ryuichi EMOTO  
Seiichiro USUKI  
Hsiang-Tai CHOU  
Hiroaki KUROZUMI  
Hisashi FUKUZAKI

### Summary

This study was performed to evaluate the incidence and genesis of systolic anterior motion (SAM) of the mitral valve apparatus in patients with aortic regurgitation (AR).

The study population consisted of 44 patients with non-rheumatic AR, without significant aortic stenosis or mitral regurgitation. The presence and location of SAM in the short-axis view were determined by M-mode echocardiography guided by two-dimensional echocardiography. The extent and direction of the regurgitant jet were decided by pulsed or two-dimensional Doppler echocardiography.

SAM was observed in 21 (48%) of the 44 patients, and it was more frequently observed in patients with an etiology of aortic valve prolapse or annuloaortic ectasia than in those of other etiology (10/14 vs 10/30;  $p < 0.05$ ). Twenty-eight patients whose regurgitant jet was directed posteriorly and impinged on the mitral valve apparatus had a significantly higher incidence of SAM than did the other 16 patients (18/28 vs 3/16;  $p < 0.01$ ). In eight of 10 patients in whom the direction of the regurgitant jet could be precisely observed by two-dimensional Doppler echocardiography, SAM was observed at the place where a regurgitant jet was directed along the anterior mitral valve in the short-axis view. M-mode measurements (LVDd, LVDs, %FS, LVDd-LVDs) of the patients with SAM had greater values than those of patients without SAM. Left ventricular long-axis dimensions at end-diastole and end-systole (Ld, Ls) on apical four-chamber images and those difference (Ld-Ls) were signifi-

神戸大学医学部 第一内科  
神戸市中央区楠町 7-5-1 (〒650)

The First Department of Internal Medicine, Kobe  
University School of Medicine, Kusunoki-cho 7-5-1,  
Chuo-ku, Kobe 650

Received for publication March 22, 1988, accepted June 28, 1988 (Ref. No. 35-59A)

cantly greater in patients with SAM than in those without SAM ( $p < 0.01$ ,  $p < 0.05$ ,  $p < 0.001$ ), respectively.

Thus, SAM was frequently observed in patients with AR and it was suggested that the genesis of the SAM is associated with (1) primary change in the mitral valve apparatus by the same etiology as AR, (2) mechanical damage of the mitral valve apparatus by the regurgitant jet, and (3) relative elongation of the chordae tendineae caused by the hyperkinetic state of the left ventricle.

**Key words**

Aortic regurgitation      Systolic anterior motion      Echocardiography      Regurgitant jet      Hypercon- traction

はじめに

大動脈弁閉鎖不全症 (AR) には, しばしば心エコー図上僧帽弁装置の収縮期前方運動 systolic anterior motion (SAM) が観察されるが<sup>1-4)</sup>, その発生機序はいまだ十分に解明されていない. 今回我々は, AR にみられる SAM の頻度, およびその発生機序について検討した.

方 法

1. 対象

対象は僧帽弁装置を詳細に観察し得た非リウマチ性慢性大動脈弁閉鎖不全症 (AR) 44 例 (48 ± 13 歳) である. 大動脈弁の明らかな開放制限が無く, 大動脈弁逆流が大動脈弁直下のみに限られた症例, および僧帽弁逆流が中等度以上観察された症例は除外した. また今回の 44 例には, Marfan 症候群を示唆する家族内発生例や, 眼症状および体型異常を有する症例は含めなかった.

2. 装置

心エコー図検査は東芝製の電子走査型心断層装置 SSH-40A とパルス・ドップラーユニット SDS-21A の複合装置 (発信周波数 2.4 または 3.5 MHz) および血流イメージング超音波断層装置 SSH-65A (発信周波数 2.5 または 3.75 MHz) を使用した. 濾波器の臨界周波数は 400 Hz とし, 次二元ドップラー法の利得設定は, background noise が出現する手前に調節した. 断層図はビクター製ビデオテープレコーダー BR 8600 に記録

し, 後にコマ送りにて解析した.

3. Systolic anterior motion (SAM) of the mitral valve apparatus

左室長軸および短軸断層図にて, 僧帽弁装置を後内側から前外側にわたり詳細に観察し, SAM が最大部位の M モード心エコー図を記録した. SAM は, M モード心エコー図上, 収縮期に前方に向かい, 収縮早期に peak が存在し, 僧帽弁開放前に消失する異常エコーとした.

4. 心エコー図

M モード心エコー図からは, 左室拡張末期径 (LVDd), 収縮末期径 (LVDs), 左室内径短縮率 (%FS), 心室中隔厚 (IVST), 左室後壁厚 (PWT) を求め, 左室短径短縮距離  $\Delta D(LVDd - LVDs)$  および左室の壁厚内径比  $(IVST + PWT) / LVDd$

4-chamber view

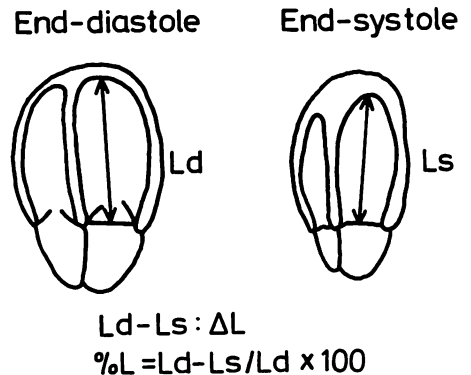


Fig. 1. Two-dimensional echocardiographic measurements of the left ventricular long-axis.

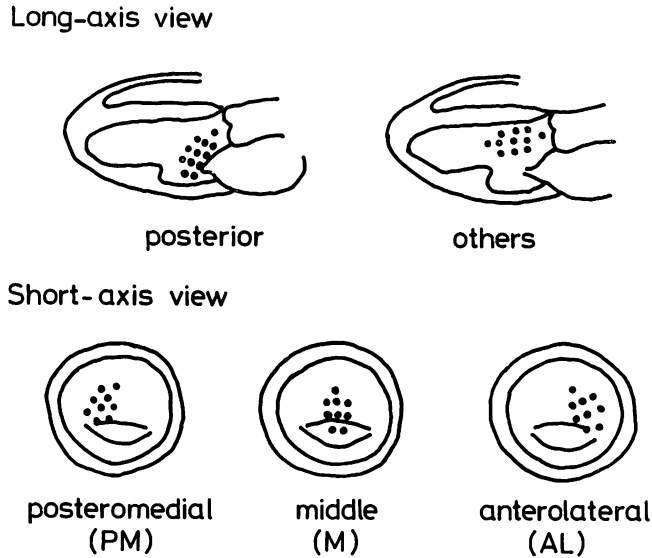


Fig. 2. Classification of the direction of an aortic regurgitant jet in the long-axis and short-axis views.

を算出した。

心断層図では大動脈弁性状を長軸および短軸方向から観察し、臨床所見とも併せて、AR の成因を大動脈弁逸脱, annuloaortic ectasia (AAE), 二尖弁 (bicuspid), 大動脈炎 (aortitis), 不明 (unknown) の 5 群に分類した。

心尖部から良好な四腔断層図の得られた 34 症例においては Fig. 1 のごとく、ビデオにて心尖部心内膜から僧帽弁輪部左室側までの距離を拡張末期および収縮末期にトレーシング法にて求め、それぞれを Ld, Ls (mm) とした。Ld, Ls は二検者にて計測し、その平均値を用いた。更に、 $\%L [(Ld-Ls) / Ld \times 100]$  および左室長径短縮距離  $4L(Ld-Ls)$  を算出した。

ドップラー検査では、大動脈弁逆流の程度を Ciobanu ら<sup>5)</sup>に準じ、パルスまたは二次元ドップラー法を用いて評価した。傍胸骨または心尖部からの左室長軸断層図から、逆流ジェットの最大到達部位により、僧帽弁前尖までを軽度、乳頭筋レベルまでを中等度、それ以上を高度とした。

大動脈弁逆流ジェットの方向は、Fig. 2 に示すごとく、左室長軸像からは後方すなわち僧帽弁装

置方向とそれ以外の中隔あるいは心尖部方向の 2 方向に分け、僧帽弁レベル左室短軸像からは後内側、正中側、前外側の 3 方向に分けそれぞれ評価した。

僧帽弁逆流 (MR) の程度はパルス・ドップラー法を用いて、既報<sup>6)</sup>のごとく、1~4 度に、または二次元ドップラー法を用い、宮武ら<sup>7)</sup>の方法に準じ、1~4 度に評価した。本研究では 3 度以上の MR を伴うものは除外した。

#### 5. 統計学的処理

データは mean±SD (standard deviation) で記載し、差の検定は non-paired t test を用い、 $p < 0.05$  を有意とした。また、 $\chi^2$  検定は Yates の補正を行い、 $p < 0.05$  を有意とした。

## 結 果

### 1. SAM の頻度

今回検討した AR 44 例中 21 例 (48%) に SAM が観察された。AR の成因別の SAM 発生頻度の検討では、Fig. 3 に示すごとく、大動脈弁逸脱 75%、AAE 83%、二尖弁 33%、大動脈炎 0%、不明 38% であった。前二者の成因による AR 例の

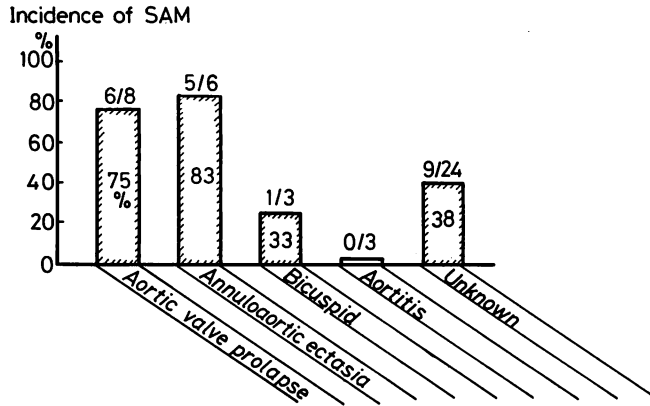


Fig. 3. Relationship between the incidence of systolic anterior motion (SAM) and underlying etiology of AR.

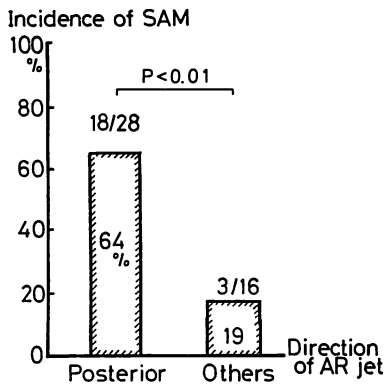


Fig. 4. Relationship between the incidence of systolic anterior motion (SAM) and the direction of the AR jet in the long-axis view.

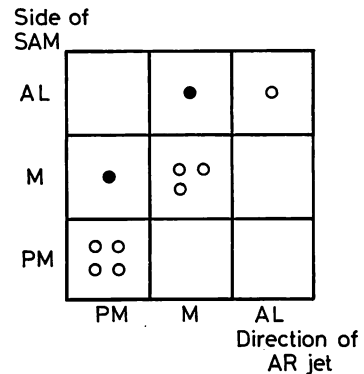


Fig. 5. Relationship between the site of SAM and the direction of the AR jet in the short-axis view.

SAM. の頻度は、後三者の成因による AR 例の SAM の頻度に比し、有意に高かった。(11/14 79% vs 10/30 33%,  $p < 0.05$ ).

AR の程度と SAM の発生頻度との関係では、軽度 9 例中 2 例 (22%), 中等度 22 例中 13 例 (59%), 高度 13 例中 6 例 (46%) で、中等度および高度において頻度の高い傾向にあった。

2. 逆流ジェットと SAM との関係 (Fig. 4)

全 44 例の逆流ジェット方向の観察では、左室の長軸断層図上、28 例が後方、すなわち僧帽弁方向に向かい、高度の拡張期の僧帽弁 fluttering を

伴い、残る 16 例では逆流ジェットが心室中隔または心尖部方向に向かい、僧帽弁 fluttering は軽度または観察されなかった。両群の SAM 発生頻度の比較では、前者では後者に比し、有意に高頻度に SAM が検出された (18/28 64% vs 3/16 18%,  $p < 0.01$ ) (Fig. 4). また SAM(+) 21 例のうち、二次元ドップラー法にて逆流ジェット方向が観察された 10 症例では、僧帽弁レベルの左室短軸方向における逆流ジェット方向と SAM の最大部位は、8 例 (80%) において一致していた (Fig. 5).

**Table 1. Comparison of M-mode and two-dimensional echocardiographic measurements of the left ventricle among patients with and without SAM**

SAM	(+)		(-)
LVDd (mm)	63.3±8.3	ns	59.7±7.7
LVDs (mm)	42.7±7.8	ns	39.8±8.6
%FS (%)	34.5±5.3	ns	32.6±7.1
LVDd-LVDs (mm)	21.5±2.9	ns	19.8±2.7
Ld (mm)	93.4±5.3	p<0.01	85.1±8.9
Ls (mm)	78.6±5.8	p<0.05	72.7±9.9
%L (%)	16.0±2.4	ns	14.8±3.0
Ld-Ls	14.9±1.7	p<0.001	12.6±2.0

LVDd=left ventricular end-diastolic dimension; LVDs=left ventricular end-systolic dimension; %FS=percent fractional shortening; Ld=long-axis dimension in end-diastole; Ls=long-axis dimension in end-systole; %L=(Ld-Ls)/Ld×100; ns=not significant.

### 3. SAM の有無と諸指標値の比較

(Tables 1, 2)

各種計測値を SAM の有無による 2 群間で比較すると, SAM を有する群の LVDd, LVDs,

**Table 2. Comparison of left ventricular wall thickness and the ratio of wall thickness to left ventricular dimension between patients with and without SAM**

SAM	(+)		(-)
IVST (mm)	10.4±1.6	ns	10.0±1.5
PWT (mm)	10.0±1.8	ns	9.7±1.2
(IVST+PWT)/LVDd	0.33±0.06	ns	0.34±0.06

IVST=interventricular septal wall thickness; PWT=posterior wall thickness; LVDd=left ventricular end-diastolic dimension.

%FS,  $\Delta D$  は, SAM の無い群に比し, 大なる傾向にあるも有意ではなかったが, SAM を有する群の Ld, Ls,  $\Delta L$  は SAM の無い群に比し有意に大で, その %L は SAM の無い群に比し大なる傾向にあった (Table 1).

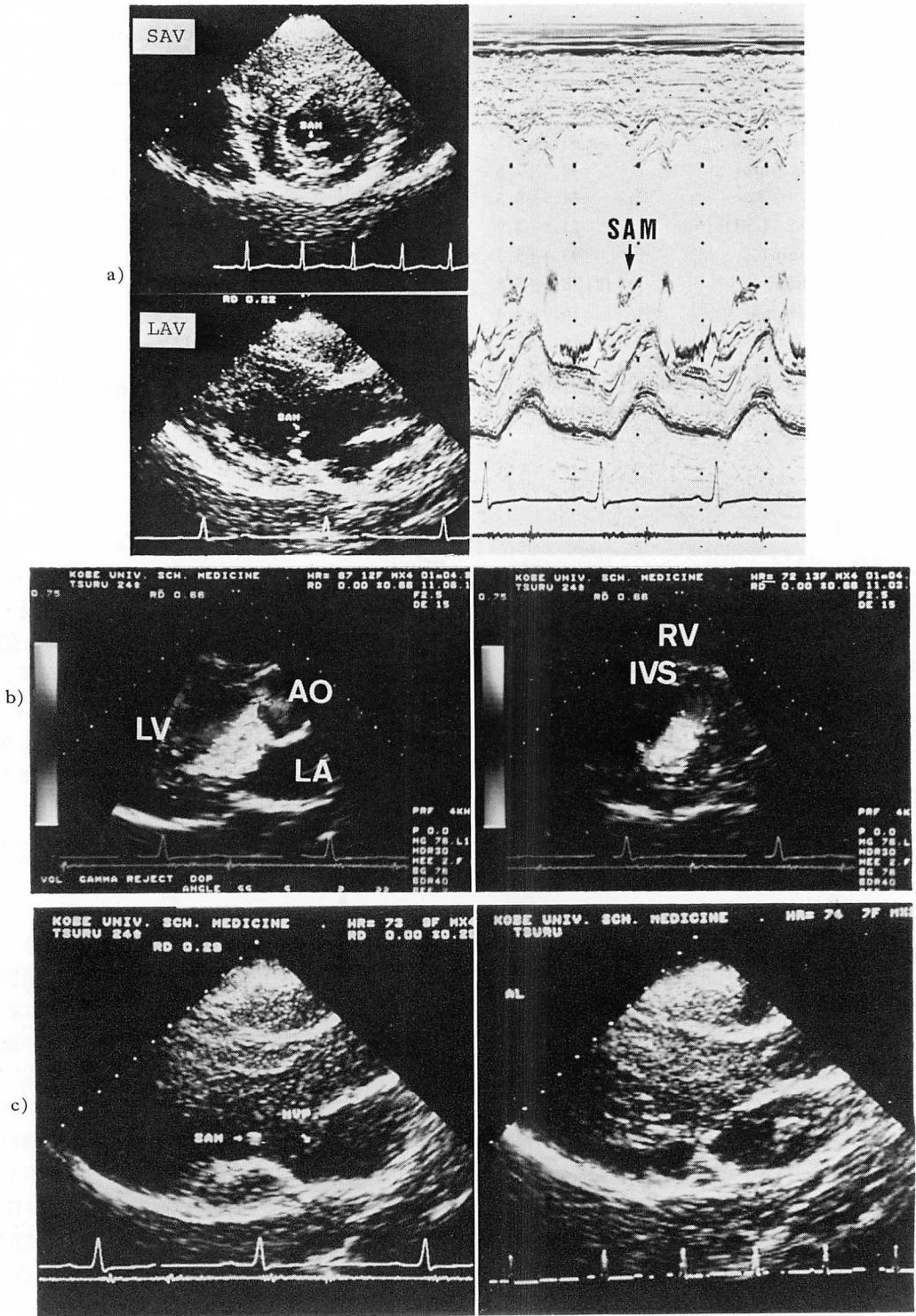
SAM の有無による心室中隔厚および左室後壁厚, 壁厚内径比は両群間に差がなかった (Table 2).

### 4. 症例呈示 (Fig. 6)

24 歳, 男性, 高度 AR 症例. 心エコー図では, Fig. 6a に示すように, 後内側部に SAM が観察される. 逆流ジェットは, Fig. 6b の左室長・短軸断層像に示すように, 後内側方向に向い, 僧帽弁装置の posteromedial portion 方向を直撃していた. 更に後内側部では, SAM とともに, 僧帽弁前尖の左房側への逸脱が観察され (Fig. 6c), 同部での僧帽弁装置の変性または延長が示唆された. 本症例の LVDd, LVDs, Ld, Ls はそれぞれ 70, 45, 106, 90 mm で, 壁運動は良好であった.

### 考 察

Shah ら<sup>8)</sup>により SAM が初めて報告されて以来, SAM は肥大型心筋症にみられる流出路狭窄の所見と考えられていた. しかし, SAM は必ずしも肥大型心筋症に特異的ではなく, 僧帽弁逸脱症<sup>2,4,9~11)</sup>, 大動脈弁狭窄または閉鎖不全症<sup>1~4)</sup>, 大血管転位症<sup>3,12)</sup>などの疾患, 脱水や左室の過収縮の状態<sup>13,14)</sup>, および健常者<sup>4)</sup>においても観察されることが知られている. 大動脈弁閉鎖不全症 (AR) と SAM との関連についても古くより注目されており<sup>1~4)</sup>, SAM の発生機序に関しては左室後壁の肥大や左室の過収縮が推測されているが, 我々の知る限り, 詳細な検討の報告はない.



## 1. SAM の頻度

本研究において、SAM は AR の約半数 (48%) に観察された。その頻度が諸家の報告に比し高い理由としては、本研究では僧帽弁装置を長軸および短軸像にて詳細に観察し、かつ M モード心エコー図を種々の部位にて記録することにより、正中部のみを検索で見逃されていた SAM や、比較的小さな SAM をも検出することができたためと考えられる。

## 2. SAM の発生機序

AR を成因別にみると、SAM は二尖弁、大動脈炎などを病因とする AR 例に比し、大動脈弁逸脱 (AVP) および annuloaortic ectasia (AAE) による AR 例により高頻度に観察された。大動脈弁と僧帽弁は発生学的に同一のものと考えられ、先天的結合組織異常を有することの多い大動脈弁逸脱や AAE 例では、大動脈弁装置のみではなく、僧帽弁装置にも結合組織異常を高頻度に伴うことが、臨床的にも病理学的にも報告されている<sup>15-20)</sup>。このことから、大動脈弁や AAE による AR 症例では、大動脈弁に発生した病変と同一の病変、すなわち、粘液腫様変性や膠原線維の変性が僧帽弁装置にも高率に起こっていることが考えられ、これが SAM の発生に関与している可能性が強く示唆される。

一方、AR の逆流ジェットは、しばしば心室中隔または僧帽弁装置にジェット傷害を発生させ得

る<sup>21)</sup>。Joseph ら<sup>22)</sup>は、腱索断裂の発生した AR 7 症例を報告し、その腱索断裂発生機序として、左室拡大による腱索緊張の増加とともに、逆流ジェットによる腱索の機械的障害の重要性を指摘した。今回の我々の検討でも、逆流ジェットが僧帽弁装置方向へ向かう症例に高頻度に SAM が出現し、また逆流ジェット方向と SAM 発生部位が高率に一致していた。さらに僧帽弁前尖もしくは腱索における逆流ジェット直撃部位にはエコー輝度の増強を認めたり、僧帽弁または腱索の明らかな延長を有するエコー所見を示す症例もあり、逆流ジェットによる機械的僧帽弁装置の障害が SAM の一因となっている可能性が強く示唆される。

脱水時、左室の過収縮状態やカテコラミン投与時に SAM が出現すると報告されている<sup>13,14)</sup>。本研究では SAM の無い群に比し、SAM を有する群は AR の程度が高度なる傾向、左室短径が大なる傾向を有し、左室長径は有意に大であった。また SAM を有する群は、SAM の無い群に比し、左室短径短縮距離が大なる傾向を有し、左室長径短縮距離は有意に大であった。すなわち、SAM を有する群は左室が特に長軸方向で過収縮の様相を呈しており、収縮期に腱索の余剰が出現する可能性が十分にあり得ることと思われる。

以上のごとく、① 大動脈弁病変と同一成因による病変の僧帽弁装置への波及、② 逆流ジェッ

### Fig. 6. Representative case of a 24-year-old patient with AR.

a: Two-dimensional echocardiograms of the parasternal short-axis view (upper left) and posteromedial side of parasternal long-axis view (lower left) during systole and M-mode echocardiogram at the posteromedial side of mitral valve apparatus (right). Systolic anterior motion (SAM) is observed at the posteromedial side and it is confirmed by M-mode echocardiogram.

b: Two-dimensional Doppler echocardiograms of posteromedial side of parasternal longaxis view (left) and parasternal short-axis view (right) during diastole. Aortic regurgitant jet strongly impinged on the posteromedial portion of mitral valve apparatus.

c: Two-dimensional echocardiograms of posteromedial (PM) side (left) and anterolateral (AL) side (right) of the parasternal long-axis view during systole. Mitral valve prolapse (MVP) is also observed at the same side as the SAM.

SAV=short-axis view; LAV=long-axis view.

LV=left ventricle; LA=left atrium; Ao=aorta; RV=right ventricle; IVS=interventricular septum.

トによる機械的刺激に由来する二次的僧帽弁装置の障害, ③ 左室の過収縮による収縮期僧帽弁・乳頭筋間距離の相対的短縮という可能性が考えられ, これらの原因により出現した僧帽弁余剰腱索は容易に左室流出路に牽引され, SAM が発生するものと推測される. これらの直接証明には, 病理学的検討を含め, さらに多数の症例の詳細な検討が必要と考えられる.

## 結 論

AR には SAM が高頻度に観察され, その発生には ① AR の成因と同一機序による僧帽弁装置の一次的变化, ② 大動脈弁逆流ジェットによる僧帽弁装置の二次的障害, ③ 左室の過収縮が関与していることが示唆された.

## 要 約

大動脈弁閉鎖不全症 (AR) で観察される僧帽弁装置の systolic anterior motion (SAM) の頻度, およびその発生機序について検討した.

対象は有意な大動脈弁狭窄を有しない非リウマチ性 AR 44 例で, M モードおよび断層心エコー図にて SAM の有無を観察し, M モード心エコー指標 (LVDD, LVDs, %FS), 心尖部四腔断層図上の左室の拡張および収縮末期長径 (Ld, Ls) を求め, パルスまたは二次元ドップラー法にて大動脈弁逆流の程度と方向を評価した.

AR 44 例中 21 例 (48%) に SAM が出現した. AR の成因別 SAM 発生頻度の検討では, 大動脈弁逸脱または annuloaortic ectasia 群に高頻度に見られた (11/14 vs 10/30:  $p < 0.05$ ). 高度逆流ジェットが後方 (僧帽弁方向) に向かう 28 例では, 他の 16 例に比し, 高頻度に SAM が出現した (18/28 vs 3/16:  $p < 0.01$ ). また, 二次元ドップラー法にて短軸像における逆流ジェット方向が詳細に観察された 10 例中, 8 例では逆流ジェット方向と SAM の最大部位とが一致していた. また SAM を有する群はそれの無い群に比し, LVDD, LVDs %FS, 左室短径短縮距離 (LVDD-LVDs) が大な

傾向にあり, SAM を有する群の Ld, Ls および左室長径短縮距離 (Ld-Ls) は, SAM の無い群に比し, 有意に大であった ( $p < 0.01$ ,  $p < 0.05$ ,  $p < 0.001$ ).

以上から, AR には SAM が高頻度に出現し, その発生機序には僧帽弁装置の一次的变化, 大動脈弁逆流ジェットによる僧帽弁装置の二次的障害, 左室の過収縮が関与していることが示唆された.

## 文 献

- 1) Yoshikawa J, Takagi Y, Owaki T, Kato H, Yanagihara K, Okumachi F: Systolic anterior motion of the chordae tendineae in patients with aortic valve disease. JSUM Proc 33: 197-198, 1978 (in Japanese)
- 2) Kawabata K, Kamijima J, Yoshida A, Mori H, Yabata Y, Shigehiro Y, Kakubari Y, Muramatsu J, Kikawada R: Systolic anterior motion (SAM) of anterior mitral leaflet in various diseases. JSUM Proc 36: 265-266, 1980 (in Japanese)
- 3) Maron BJ, Gottdiener JS, Perry LW: Specificity of systolic anterior motion of anterior mitral leaflet for hypertrophic cardiomyopathy: Prevalence in large population of patients with other cardiac diseases. Br Heart J 45: 206-212, 1981
- 4) Takada Y, Miyoshi Y, Koyama A, Sato Y, Okutani H, Okumoto M, Ito M, Takeuchi T: Clinical studies of systolic anterior motion of the mitral valve by echocardiography. JSUM Proc 44: 577-578, 1984 (in Japanese)
- 5) Ciobanu M, Abbasi AS, Allen M, Hermer A, Spellberg R: Pulsed Doppler echocardiography in the diagnosis and estimation of severity of aortic insufficiency. Am J Cardiol 49: 339-343, 1982
- 6) Kumaki T, Yokota Y, Takarada A, Seo T, Kaku K, Hayakawa M, Fujitani K, Kawanishi H, Inoh T, Fukuzaki H: Three-dimensional evaluation of mitral regurgitation by pulsed Doppler echocardiography: Analysis of the amount and direction of regurgitation flow. J Cardiogr 14: 719-730, 1984 (in Japanese)
- 7) Miyatake K, Izumi S, Okamoto M, Kinoshita N, Asonuma H, Nakagawa H, Yamamoto K, Takamiya M, Sakakibara H, Nimura Y: Semi-quantitative grading of severity of mitral regurgitation by real-time two-dimensional Doppler flow imaging technique. J Am Coll Cardiol 7: 82-88, 1986



- 8) Shah PM, Gramiak R, Kramer DH: Ultrasound localization of left ventricular outflow obstruction in hypertrophic obstructive cardiomyopathy. *Circulation* **40**: 3-11, 1969
- 9) Yokota Y, Kawanishi H, Ohmori K, Oda A, Inoh T, Fukuzaki H: Studies on systolic anterior motion (SAM) pattern in idiopathic mitral valve prolapse by echocardiography. *J Cardiogr* **9**: 259-268, 1979 (in Japanese)
- 10) Kerin NZ, Wajszczuk WJ, Cascade PN, Schairer J, Rubenfire M: Echocardiographic source of early anterior systolic motion in late systolic mitral valve prolapse. *Chest* **77**: 567, 1980
- 11) Gardin JM, Talano JV, Stephanides L, Fizzano J, Lesch M: Systolic anterior motion in the absence of asymmetric septal hypertrophy: A buckling phenomenon of the chordae tendineae. *Circulation* **63**: 181-188, 1981
- 12) Moro E, Cate F, Tirtaman C, Leonard J, Roelandt J: Doppler and two-dimensional echocardiographic observations of systolic anterior motion of the mitral valve in d-transposition of the great arteries: An explanation of the left ventricular outflow tract gradient. *J Am Coll Cardiol* **7**: 889-893, 1986
- 13) Come PC, Bulkley BH, Goodman ZD, Hutchins GM, Pitt B, Fortuin NJ: Hypercontractile cardiac states simulating hypertrophic cardiomyopathy. *Circulation* **55**: 901-908, 1977
- 14) Kessler KM, Anzola E, Sequeira R, Serafini AN, Myerburg RJ: Mitral valve prolapse and systolic anterior motion: A dynamic spectrum. *Am Heart J* **105**: 685-688, 1983
- 15) Rippe JM, Angoff G, Sloss LJ, Wynne J, Alpert JS: Multiple floppy valves: An echocardiographic syndrome. *Am J Med* **66**: 817-824, 1979
- 16) Read RC, Thal AP, Wendt VE: Symptomatic valvular myxomatous transformation (the floppy valve syndrome): A possible forme fruste of the Marfan syndrome. *Circulation* **32**: 897-910, 1965
- 17) Morganroth J, Jones RH, Chen CC, Naito M: Two dimensional echocardiography in mitral, aortic and tricuspid valve prolapse: The clinical problem, cardiac nuclear imaging considerations and a proposed standard for diagnosis. *Am J Cardiol* **46**: 1164-1177, 1980
- 18) Ogawa S, Hayashi J, Sasaki H, Tani M, Akaishi M, Mitamura H, Sano M, Hoshino T, Handa S, Nakamura Y: Evaluation of combined valvular prolapse syndrome by two-dimensional echocardiography. *Circulation* **65**: 174-180, 1982
- 19) Lakier JB, Copans H, Rosman HS, Lam R, Fine G, Khaja F, Goldstein S: Idiopathic degeneration of the aortic valve: A common cause of isolated aortic regurgitation. *J Am Coll Cardiol* **5**: 347-351, 1985
- 20) Tokunaga K, Furuta S, Machii K, Takanashi R: Echocardiographic manifestations of nonrheumatic aortic regurgitation. *J Cardiogr* **15**: 829-846, 1985
- 21) Fujioka T, Ueda K, Ohkawa S, Kamata C, Kitano K, Ito Y, Takahashi R, Shinagawa T, Matsushita S, Sugiura M, Murakami M, Hada Y: A clinicopathological study of aortic regurgitation with septal fluttering on echocardiogram. *J Cardiogr* **8**: 697-709, 1978 (in Japanese)
- 22) Joseph S, Emanuel R, Sturridge M, Olsen E: Congenital aortic valve disease with rupture of mitral chordae tendineae. *Br Heart J* **38**: 665-673, 1976