

経皮的僧帽弁形成術の短期治療効果と合併症についての検討

Percutaneous transvenous mitral valvuloplasty: Short-term effects and complications

斉藤 滋*
大谷 勝彦
望月 俊男
東條 修
新井 英和*
久堀周治郎

Shigeru SAITO*
Katsuhiko OHTANI
Toshio MOCHIZUKI
Osamu TOHJO*
Hidekazu ARAI
Shujiro KUBORI

Summary

Percutaneous transvenous mitral valvuloplasty (PTMV) using the Inoue balloon was performed in 18 patients with symptomatic mitral stenosis. They were seven men and 11 women, ranging in age from 38 to 77 years (mean 59 ± 10 years). Among them, 13 were categorized as NYHA class II; four as class III; and one as class IV. As a result, the symptoms of 14 patients markedly improved. Survey by means of right and left heart catheterization and echocardiography before and after PTMV demonstrated significant improvement in test values; (1) a decrease in the mean mitral gradient from 8.5 ± 3.3 to 4.8 ± 2.0 mmHg ($p < 0.01$), (2) an increase in the mean diastolic descent rate of the mitral valve from 17.6 ± 8.3 to 25.1 ± 8.1 mm/sec. ($p < 0.01$), and (3) an increase in the mean mitral valve area from 1.3 ± 0.5 to 1.7 ± 0.5 cm² ($p < 0.01$). Bicycle ergometer stress test performed on the 13 patients before and after PTMV revealed a significant decrease in the mean pulmonary arterial pressure from 24 ± 5 to 18 ± 5 mmHg ($p < 0.01$) at rest, and from 49 ± 9 to 42 ± 7 mmHg ($p < 0.05$) after exercise. The degree of mitral regurgitation increased after PTMV in six patients, in three of whom it was severe. The severity was evidenced by a significant increase in the ratio of the mean balloon diameter to body surface area as compared with the data of the other 15 patients (20.6 ± 2.2 to 18.0 ± 1.4 mm/m²; $p < 0.05$), the presence of a localized sclerosis of the mitral valve as demonstrated by two-dimensional echocardiography, and prolapse of the mitral valve as shown by a left atrioqram.

These early results indicated that PTMV using the Inoue balloon is an effective treatment for symptomatic patients with mitral stenosis unless severe mitral regurgitation develops. This complication may be partially due to the selection of an inappropriate balloon diameter, and due to co-existing myxomatous degeneration and localized sclerotic changes of the mitral valve.

Key words

Mitral valvuloplasty

Mitral regurgitation

Mitral valve prolapse

Left atrioqram

関西労災病院 循環器内科
尼崎市稲葉荘 3-1-69 (〒660)

*(現) 湘南鎌倉病院 循環器科
鎌倉市山崎 1201-1 (〒247)

Department of Cardiology, Kansai Rosai Hospital,
Inabaso 3-1-69, Amagasaki 660

(Present address): Department of Cardiology, Shonan
Kamakura Hospital, Yamazaki 1201-1, Kamakura 247

Received for publication January 27, 1988; accepted April 15, 1988 (Ref. No. 35-132C)

はじめに

僧帽弁狭窄症に対する手術的な僧帽弁交連切開術は1923年にCutlerとLevine¹⁾により初めて報告され, その後の検討でも交連切開術の臨床的有用性は明らかとなっている^{2~5)}. 一方, 僧帽弁狭窄症に対するバルーン・カテーテルによる非手術的な弁形成術, すなわち経皮的経弁的僧帽弁形成術 (percutaneous transvenous mitral valvuloplasty, 以下PTMVと呼ぶ) は, 井上らにより, 1982年6月3日に世界で初めて行われた⁶⁾. PTMVはその後, 主として外国で追試され, 井上式バルーンを用いない種々の方法も行われたが^{7~10)}, 手術的な僧帽弁交連切開術に代わり得る方法として, その適応も拡大されてきた^{11~15)}. しかし, 井上式バルーンを用いたPTMVの報告は現在までに上記の報告のみであり, したがって井上式バルーンによるPTMVの治療成績や, 合併症についてはいまだ明らかになったとは言い難い.

本研究は我々が現在までに井上式バルーンを用いてPTMVを行った18例について検討したもので, この方式によるPTMVの短期的治療成績とその合併症について述べる.

対 象

本研究対象は症状を有する18例の僧帽弁狭窄症症例である. 男7例, 女11例で, 年齢は38~77歳, 平均 59 ± 10 歳であった. PTMV前の自覚症状は, NYHA class II 13例, class III 4例, class IV 1例であった. 10例は心房細動, 8例は洞調律であった. 4例は過去になんらかの形の脳塞栓歴を有し, このうちの1例は明らかに左房造影および心エコー図において大きな左房内血栓を有していたが, 他の17例には認められなかった. 2例は過去に直視下僧帽弁交連切開術を受けていたが, 再狭窄のためにPTMVを行った. PTMV前の僧帽弁閉鎖不全は, 左室造影上, 2度2例, 1度5例であり, 他の11例では認めなかった. 1例では合併する大動脈弁狭窄症に対して, PTMV

と同時に経皮的経弁的大動脈弁形成術を行った. 1例は対角枝領域の陈旧性心筋梗塞を有していた.

方 法

1. 心機能測定

1例を除く全例で, 予めPTMVの数日前に経中隔左心カテーテル法を含む心臓カテーテル検査を行い, 選択的冠動脈造影, 左室造影, 左房造影および大動脈造影により, 冠動脈病変の有無, 僧帽弁閉鎖不全, 左房内血栓, 僧帽弁逸脱の有無, 大動脈弁狭窄症あるいは閉鎖不全の有無を診断した. 予め心臓カテーテル検査を行わなかった1例でも, PTMV時にこれと同等の検査を行った. また左房・左室間の拡張期圧較差から平均僧帽弁圧較差(MMG)を求め, これと熱希釈法により求めた心拍出量から, Gorlinの式¹⁶⁾により血行動態的な僧帽弁弁口面積(h-MVA)を求めた. さらにこれと前後して, 心エコー図検査により僧帽弁前尖弁後退速度(DDR)と僧帽弁口における左室短軸の断層心エコー図法による僧帽弁弁口面積(2D-MVA)を求め, またこれは全例でPTMVの後にも測定した. 13例ではPTMVの前後1週間以内にSwan-Ganzカテーテルを挿入下に仰臥位自転車エルゴメーター負荷を行い, PTMV前後における同一運動量負荷(症例により25~50 Watt×5 min)に対する肺動脈圧と心拍出量の反応を測定した.

2. PTMV

PTMV前の少なくとも数日前より経口的に少量のアスピリン製剤(小児用バップァリン1ないし2錠/日)を全例に投与した. 左房内に大きな血栓を認めた1例では, PTMV前の1ヵ月以上前よりワーファリンによる抗凝固療法を行ったが, 他の症例では心房細動の有無に関わらず, 抗凝固療法は行わなかった. PTMV時は, 大腿動脈より経皮的に左室に5Fのピググテール・カテーテルを挿入し, 大腿静脈より8FのMullinsシース¹⁷⁾とBrockenbrough穿刺針¹⁸⁾を用いて心房中

Table 1. Clinical profiles of patients before percutaneous transvenous mitral valvuloplasty

Case No.	Name	Age & Sex	NYHA class	h-MVA	2D-MVA	MMG	DDR	MR	Bl ϕ	Bl ϕ /BSA	History	ECG
1	U.K.	59 F	II	1.4	1.8	3.8	9	0	28.0	18.4		RSR
2	F.K.	55 F	II	0.9	1.0	9.7	16	1	28.0	18.5		AF
3	U.A.	61 M	II	0.8	1.3	13.7	7	0	29.0	14.5		RSR
4	N.S.	54 M	II	0.8	1.8	6.8	12	0	28.0	17.6	EE	AF
5	Y.H.	69 M	III	0.7	1.1	6.6	11	0	28.0	18.3	EE	AF
6	H.Y.	72 M	II	1.1	1.5	5.6	17	1	29.0	17.6	EE	AF
7	K.M.	66 F	II	1.4	1.2	5.7	15	0	29.0	20.4		RSR
8	O.T.	77 F	II	1.3	0.7	10.3	15	0	27.0	23.1		RSR
9	Y.M.	52 M	II	1.2	0.8	10.5	26	0	29.0	17.8	OMI	RSR
10	O.J.	55 M	II	1.4	2.7	16.2	26	0	29.0	16.6		RSR
11	U.N.	41 M	II	1.3	1.0	9.2	20	2	27.5	16.7	OMC	AF
12	U.T.	57 F	II	2.1	1.0	7.3	28	0	28.0	19.1		RSR
13	K.K.	38 F	II	2.1	1.3	6.3	22	2	28.0	18.0		RSR
14	S.T.	60 F	III	1.3	1.4	6.4	38	1	28.0	18.5	OMC	AF
15	M.K.	48 F	II	1.0	1.4	2.1	22	0	28.0	19.4		AF
16	S.M.	61 F	III	1.3	2.0	15.4	14	1	27.0	20.0		AF
17	B.S.	62 F	III	0.8	0.8	9.8	7	0	25.5	19.6		AF
18	K.A.	73 F	IV	0.7	0.8	7.9	11	1	25.0	17.7	EE	AF

h-MVA=mitral valve area calculated from catheterization data (cm²); 2D-MVA=mitral valve area measured by two-dimensional echocardiography (cm²); MMG=mean mitral gradient measured during cardiac catheterization (mmHg); DDR=diastolic descent rate of the mitral valve (mm/sec); MR=mitral regurgitation graded by left ventriculography; Bl ϕ =balloon diameter (mm); BSA=body surface area (cm²); EE=embolic episode; OMI=old myocardial infarction; OMC=open mitral commissurotomy; RSR=regular sinus rhythm; AF=atrial fibrillation.

隔を右房より穿刺し、左房内にシースを挿入した。ヘパリン7000~10000単位投与下に、このシースを通してガイドワイヤーを左心内に挿入し、心房中隔を鈍的に拡大した後、井上式バルーンを左房内に挿入した。井上バルーン先端を必ず少量の炭酸ガスにより膨らまし、スタイレットを用いながら血液の流れに沿わせてバルーンを僧帽弁口に通過させた。バルーンの拡大は希釈した造影剤を用いて行ったが、バルーン拡大前にはバルーンが左室内で自由に動くことにより、バルーンが乳頭筋や腱索の間に入っていないことを確認した。バルーン径は身長、体重、性別、PTMV前の僧帽弁閉鎖不全の存在などに応じて、25mmから29mmの間の径を任意に設定した。バルーン拡大回数は基本的には1回であったが、バルーン拡大

後の僧帽弁圧較差より判定して、拡張が不十分と考えられた場合には、聴診あるいは左室造影より僧帽弁閉鎖不全が増大していないことを確認した後で、バルーン径を0.5mmから1mm大きくして再度バルーン拡大を行った。バルーン抜去後、左房内に7Fの造影用バルーン・カテーテルないし8Fのピグテール・カテーテルを挿入し、第1斜位30度と第2斜位60度で左房造影を行い、心房中隔での左-右シャントの有無を調べた。また5Fのピグテール・カテーテルにより左室造影を行い、僧帽弁閉鎖不全の程度を確認した。PTMV終了後はプロタミンによりヘパリンを中和した後にシースを抜去し、合併症の無い例では翌朝より完全な安静を解除した。

結 果

18例における PTMV 前の平均 MMG は 8.5 ± 3.3 mmHg, 僧帽弁弁口面積は平均 h-MVA で 1.2 ± 0.4 cm², 2D-MVA で 1.3 ± 0.5 cm², DDR は平均 17.6 ± 8.3 mm/sec であった. またバルーン径/体表面積比は 18.4 ± 1.8 mm/m² であった (Table 1).

1. PTMV による血行動態の効果

自覚症状は重症な僧帽弁閉鎖不全を起こした 3例を除き, 14例で改善し, 1例では不変であった. これら 14例中, 12例では NYHA class が I 度となった (Fig. 1). 平均 MMG は 8.5 ± 3.3 から 4.8 ± 2.0 mmHg に減少し ($p < 0.01$; Fig. 2), DDR は平均 17.6 ± 8.3 から 25.1 ± 8.1 mm/sec へ

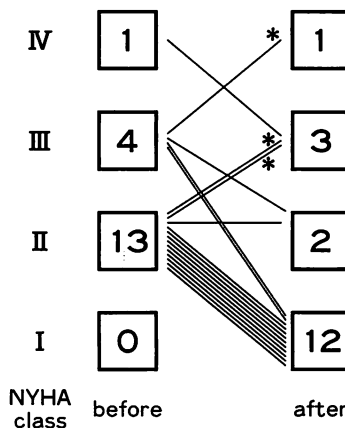


Fig. 1. Effects of percutaneous transvenous mitral valvuloplasty on patients' symptoms.

*: cases with severe mitral regurgitation induced by valvuloplasty.

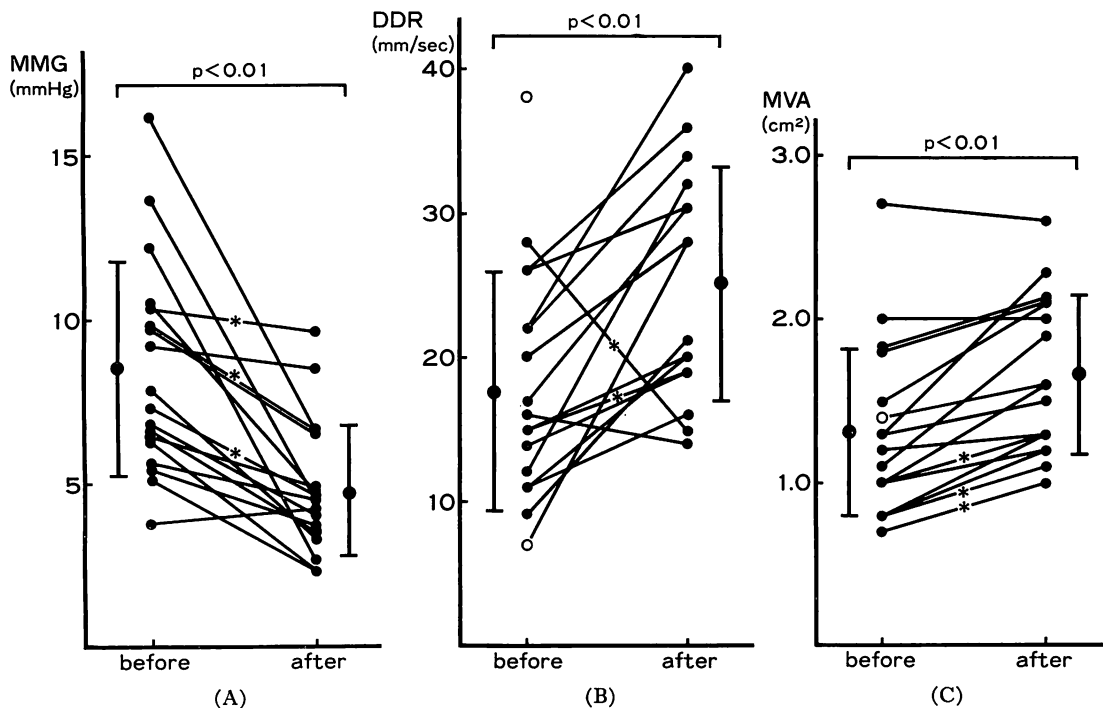


Fig. 2. Changes in mean mitral gradient (MMG), diastolic descent rate (DDR), and mitral valve area (MVA) before and after valvuloplasty.

(*)A~C: Cases with severe mitral gradient induced by valvuloplasty.

B : Open circle(o) denotes the patients whose DDR could not be measured because of the nearly simultaneous occurrence of the E, F and A points of the M-mode mitral valve echogram.

C : Open circle(o) denotes a patient whose valve area could not be measured after valvuloplasty because of inadequate two-dimensional echocardiogram.

増加し ($p < 0.01$; **Fig. 3**), 平均 2D-MVA は 1.3 ± 0.5 から $1.7 \pm 0.5 \text{ cm}^2$ に増大した ($p < 0.01$; **Fig. 4**).

PTMV の前後で仰臥位自転車エルゴメーター負荷を行い得た 13 例では, 安静時心拍出量, 運動負荷後心拍出量はそれぞれ 4.67 ± 1.36 から $4.79 \pm 1.63 \text{ L/min.}$, 8.36 ± 2.48 から $9.26 \pm 3.06 \text{ L/min.}$ へと増加したが, 有意な差ではなかった (**Fig. 3**

上段), しかし PTMV 前後の肺動脈平均圧は安静時, 運動負荷後でそれぞれ 24 ± 5 から $18 \pm 5 \text{ mmHg}$ ($p < 0.01$), 49 ± 9 から $42 \pm 7 \text{ mmHg}$ ($p < 0.05$) と有意に低下した (**Fig. 3** 下段).

2. PTMV による僧帽弁閉鎖不全の発生

左室造影上の僧帽弁閉鎖不全の悪化は 6 例 (症例 4, 8, 9, 10, 12, 17) で認められたが (**Fig. 4**), このうちの 3 例 (症例 8, 12, 17) では PTMV 後に 3 度

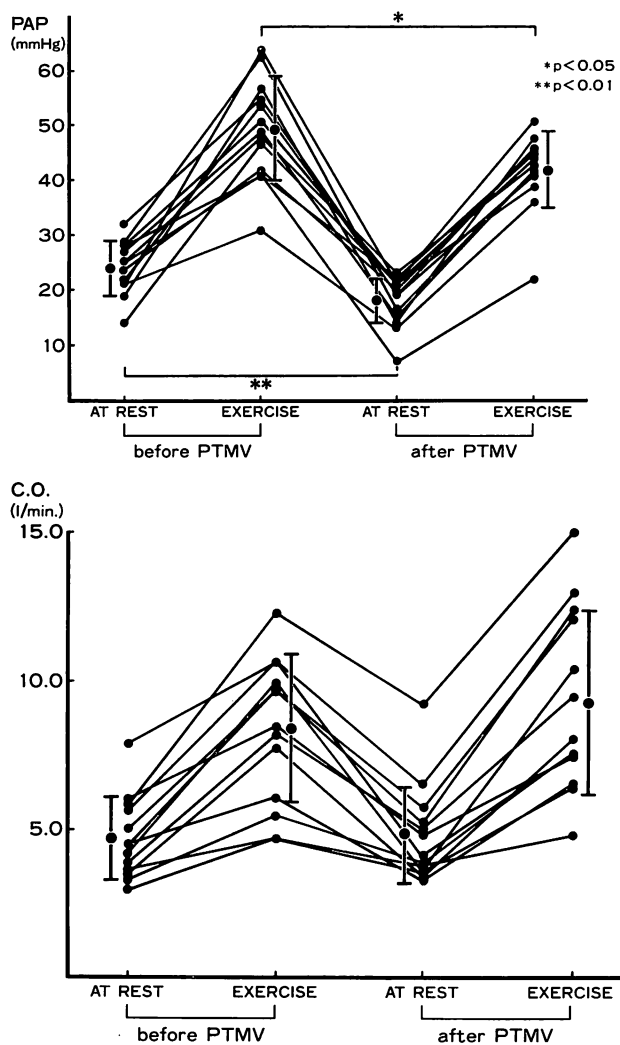


Fig. 3. Effects of percutaneous transvenous mitral valvuloplasty on cardiac output (C.O.) and pulmonary arterial pressure (PAP) at rest and during ergometer exercise.

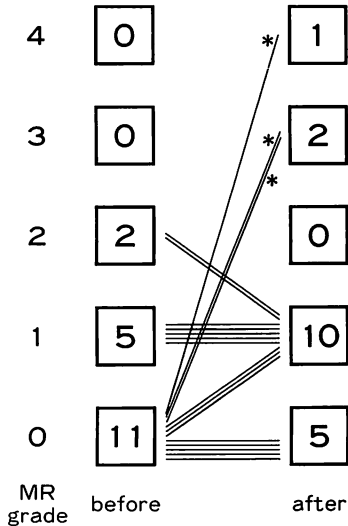


Fig. 4. Changes in the grade of mitral regurgitation before and after percutaneous transvenous mitral valvuloplasty.

*: cases with severe mitral regurgitation induced by valvuloplasty. Mitral regurgitation is graded by left ventriculography.

以上の僧帽弁閉鎖不全が生じた。この3例におけるバルーン径/体表面積比は $20.6 \pm 2.2 \text{ mm/m}^2$ で、それ以外の15例の平均値 $18.0 \pm 1.4 \text{ mm/m}^2$ に比して大であった ($p < 0.05$)。また、この3例全例において、PTMV 前の左房造影上、左室収縮期に僧帽弁弁腹が左房内に逸脱する現象が明瞭に認められたが (Fig. 5)、他の15例ではこの現象は認められなかった。更に、心エコー図上、この3例では僧帽弁に局在性の弁硬化を認めた (Fig. 6)。

3. PTMV の合併症

3度以上の僧帽弁閉鎖不全を起こした上記の3例では、いずれもPTMV直後に一過性の血圧低下を来し、2例では数日間のカテコラミンの投与を必要とした。1例は僧帽弁置換手術予定であり、他の2例は退院した。心房中隔での左-右シャントがPTMV後に5例で発生したが、何れも左房造影上ごくわずかであった。1例で脱水によると考えられた一過性の亡尿を来した。塞栓症、心タンポナーデは1例にも認められず、また死亡

例も無かった。

考 察

井上式バルーンを用いたPTMVにより、重症僧帽弁閉鎖不全を起こさない限り、自覚症状と心機能は速やかに改善した。すなわち、すでに報告されている成績^{6-14,19)}と同様に、① NYHA classは改善、② 僧帽弁圧較差は著明に減少、③ 心エコー図上、DDRと僧帽弁口面積は著しく改善した。また安静時の心機能ばかりでなく、運動負荷時の肺動脈圧上昇もPTMVにより低下した。運動負荷時の平均肺動脈圧の上昇は心拍出量よりも患者の自覚症状に密接に関係するとされており²⁰⁾、運動能力は客観的にも改善し、PTMVに関する初期成績として十分に満足のものと考えられる。しかも、これらの改善は手術的な僧帽弁交連切開術によるよりもはるかに患者に対する侵襲が少なく、かつ速やかに得られるため、PTMVは手術的交連切開術と並び、僧帽弁狭窄症に対し、今後広く普及すべき治療法であると考えられる。

しかしながら、Breyerら²¹⁾による直視下交連切開術についての検討では、長期的にNYHA classを改善させるためには 2.0 cm^2 以上の僧帽弁口面積が必要とされている。我々の18例では6例においてPTMV後の僧帽弁弁口面積が 2.0 cm^2 以上となったが、他の症例ではそれに満たなかった。このため、現段階においては、これら 2.0 cm^2 に満たなかった症例については長期的にみて十分な治療効果があるか否か、断定し難い。また、田中ら⁵⁾によれば251例の手術的非直視下交連切開術の追跡調査の結果、平均10~13年で12.3%の症例で再狭窄が起こるとされ、Johnら⁴⁾による3724例、あるいはEllisら³⁾による1000例の手術的非直視下交連切開術についての検討でも、5年から15年の間に、1年あたり0.4~1.1%の頻度で再狭窄が起こるとされている。PTMVは手術的非直視下交連切開術に近似した治療法であり、同様の再狭窄発現が予想される。これらのことを踏まえ、PTMVに関しても、今後大規模

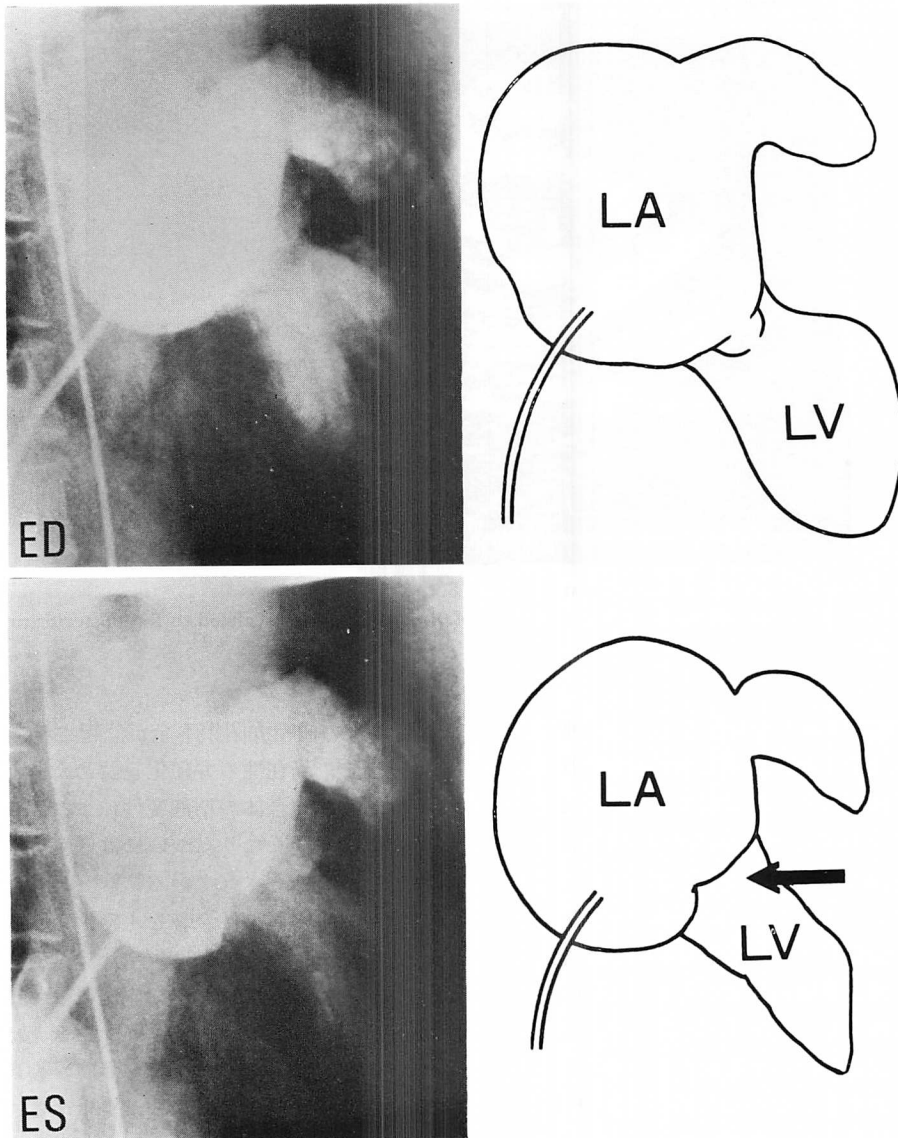


Fig. 5. Left atrigram of Case 8.

Arrow indicates apparent prolapse of the mitral valve at end-systolic phase.
 ED=end-diastole; ES=end-systole; LA=left atrium; LV=left ventricle.

な追跡調査が必要であり、長期的な有効性が明らかとなって初めて、手術的交連切開術に代わる真の治療法として確立されるものとする。

手術的交連切開術においては僧帽弁閉鎖不全が発生することがあり、このために僧帽弁置換手術

になる例がある。PTMV に関しても同様のことが予想される。我々の PTMV 症例 18 例のうち 6 例で僧帽弁閉鎖不全の程度が増強したが、そのうちの 3 例は血行動態的になんらの問題も無い僧帽弁閉鎖不全であった。しかし、残りの 3 例では

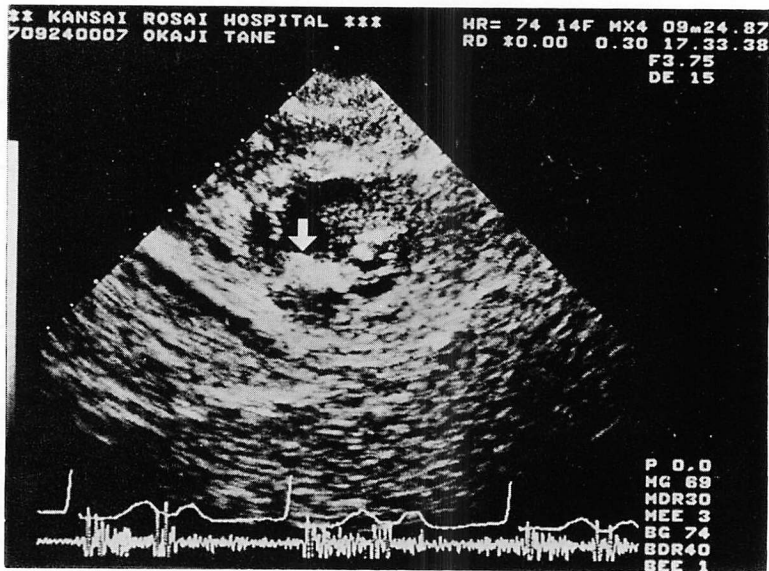


Fig. 4. Two-dimensional echogram of Case 8.

Arrow indicates the markedly sclerotic change of the mitral valve localized to the posterior mitral commissure.

3度以上の僧帽弁閉鎖不全を起こし、血行動態的にPTMV前よりも悪化を来した。僧帽弁閉鎖不全はバルーン径が大きいために起こり易いと予想されるが、この3例ではそれ以外の15例と比してバルーン径/体表面積比は有意に大であり、この予想と合致する。しかし、Palaciosら¹³⁾の35例のPTMVの分析によれば、僧帽弁閉鎖不全の発生はバルーン径と無関係であるとされている。一方、我々の症例でも、症例7,15,16のように、バルーン径/体表面積比の比較的大きい場合にも僧帽弁閉鎖不全が増強しなかった例があり、PTMVに伴う僧帽弁閉鎖不全の発生には、バルーン径以外の因子も考える必要がある。

僧帽弁狭窄症に僧帽弁逸脱症が合併し得るかどうかについては多くの議論がなされている²²⁻²⁶⁾。また、実際に僧帽弁狭窄症の手術時の切除標本より組織学的に粘液変性を確認したとの報告^{27,28)}もある。我々は術前の左房造影(第1斜位30度)により、PTMV 18例中3例のみに僧帽弁逸脱を認めたが、この3例の何れにおいてもPTMV後に

3度以上の僧帽弁閉鎖不全が惹起され、また心エコー図上、局在性の弁硬化を認めた。僧帽弁逸脱症は僧帽弁複合体の粘液変性により起こり、その結果組織が弱くなり、ついには僧帽弁閉鎖不全を起こしてくるとされている²⁹⁻³¹⁾。このため、これら3例の僧帽弁では、著しく硬化した部分と著しく脆弱になった部分が混在していたと推定できる。このような僧帽弁狭窄症に対して比較的大きなバルーン径を用いてPTMVを行えば、硬化した交連部が裂開せず、脆弱な弁腹が裂け、その結果、重大な僧帽弁閉鎖不全が発生することが予想される。このため、左房造影上の僧帽弁逸脱の合併は、PTMVに伴う僧帽弁閉鎖不全の危険因子であると考えられる。今後、そのような合併例では、通常よりも小さいバルーンを用いるべきであろう。

また、僧帽弁狭窄症において左房造影を行うと、肥厚した弁腹が陰影欠損として写し出され、しかも左房と左室が同時に明瞭に造影されるために、僧帽弁弁腹の動きを鮮明に写し出すことがで

きる。しかも弁下の硬化のため、左室造影や心エコー図検査上判別し難い僧帽弁輪部の位置を明瞭に同定できる。このため、左房造影は僧帽弁狭窄症に伴う僧帽弁逸脱を他の検査法よりも明確に診断しうる方法である。更に左房造影を行うことにより、他のいかなる検査法よりも明瞭に左房内血栓の有無を確認できる。したがって PTMV の施行に当たっては、重症僧帽弁閉鎖不全と塞栓症の発生を回避するために、左房造影は非常に重要な検査法であると考えられる。

井上式バルーンを用いずに行う PTMV では、バルーン・カテーテルの外径が太いため、心房レベルでの大きな左-右シャントを残すことが報告されている³²⁾。これを避けるため、バルーンを逆行性に僧帽弁口に挿入したり^{10,11)}、2本のバルーン・カテーテルを用いて PTMV を行う方法^{9,33)}が考案されているが、いずれも煩雑な手技を伴う。これに対して井上式バルーンでは1本の比較的細いバルーン・カテーテルにより大きなバルーン・サイズを得ることができ、比較的簡単な手技により、大きなシャントを残さずに十分な治療効果が得られる。このため、あらゆる点より見て、井上式バルーンは PTMV に最も適した方法であると考えられる。

要 約

18例の症状を有する僧帽弁狭窄症患者に対し、経皮的経弁的僧帽弁形成術 (PTMV) を1本の井上式バルーンにより順行性に行った。症例は男7例女11例 (平均年齢 59 ± 10 歳) で、その術前の NYHA class は II が13例、III が4例、IV が1例であった。心臓カテーテル検査、心エコー図検査、仰臥位自転車エルゴメーター負荷試験を PTMV の前後で行った。

1. 自覚症状は14例で改善し、そのうちの12例では NYHA class I となった。

2. 僧帽弁圧較差は平均 8.5 ± 3.3 から 4.8 ± 2.0 mmHg に減少し ($p < 0.01$)、僧帽弁前尖弁後退速度は平均 17.6 ± 8.3 から 25.1 ± 8.1 mm/sec に増

加し ($p < 0.01$)、断層心エコー図法による僧帽弁口面積は平均 1.3 ± 0.5 から 1.7 ± 0.5 cm² に増加した ($p < 0.01$)。

3. 仰臥位自転車エルゴメーターによる同一運動量負荷を PTMV の前後で行った13例では、安静時平均肺動脈圧は 24 ± 5 から 18 ± 5 mmHg に減少し ($p < 0.01$)、運動負荷時の平均肺動脈圧も 49 ± 9 から 42 ± 7 mmHg に低下した ($p < 0.05$)。

4. PTMV により6例で僧帽弁閉鎖不全の悪化を認めたが、このうち3例では3度以上の重症僧帽弁閉鎖不全となった。この3例では他の15例に比してバルーン径/体表面積比は大きく (20.6 ± 2.2 対 18.0 ± 1.4 mm/m²; $p < 0.05$)、心エコー図検査上、局在性の弁硬化を認め、更にこの3例においてのみ、左房造影上、僧帽弁の左房内への逸脱を認めた。

以上の短期治療成績から、(1) 井上式バルーンによる PTMV は、重症の僧帽弁閉鎖不全を起こさない限り、僧帽弁狭窄症の自覚症状および他覚所見を、安静時、運動負荷時のいずれにおいても改善させ、僧帽弁狭窄症に対する治療法として臨床的に有用であり、また (2) PTMV 時の重症僧帽弁閉鎖不全の発生には、バルーン径や局在性の弁硬化のみならず、僧帽弁の粘液変性の関与も示唆されると結論した。

文 献

- 1) Cutler EC, Levine SA: Cardiomy and valvulotomy for mitral stenosis: Experimental observations and clinical notes concerning an operated case with recovery. *Boston Med Surg J* **188**: 1023-1027, 1923
- 2) Ellis LB, Harken DE: Closed valvuloplasty for mitral stenosis. *N Engl J Med* **270**: 643-650, 1964
- 3) Ellis LB, Singh JB, Morales DD, Harken DE: Fifteen to twenty-year study of one thousand patients undergoing closed mitral valvuloplasty. *Circulation* **48**: 357-364, 1973
- 4) John S, Bashi VV, Jairaj PS, Muralidharan S, Ravikumar E, Rajarajeswari T, Krishnaswami S, Sukumar IP, Rao PSSS: Closed mitral valvotomy: Early results and longterm follow-up of 3724 consecutive patients. *Circulation* **68**: 891-

- 896, 1983
- 5) Tanaka M, Murase M, Takeuchi E, Abe T: Long term results of mitral commissurotomy. *Jpn Circ J* **50**: 865-870, 1986
 - 6) Inoue K, Owaki T, Nakamura T, Kitamura F, Miyamoto N: Clinical application of transvenous mitral commissurotomy by a new balloon catheter. *J Thorac Cardiovasc Surg* **87**: 394-402, 1984
 - 7) Lock JE, Khalilullah M, Shrivasta S, Bahl V, Keane JF: Percutaneous catheter commissurotomy in rheumatic mitral stenosis. *N Engl J Med* **313**: 1515-1518, 1985
 - 8) Kveselis DA, Rocchini AP, Beekman R, Snider AR, Crowley D, Dick M, Rosenthal A: Balloon angioplasty for congenital and rheumatic mitral stenosis. *Am J Cardiol* **57**: 348-350, 1986
 - 9) Zaibag MA, Kasab SA, Ribeiro PA, Fagih MR: Percutaneous double balloon mitral valvotomy for rheumatic mitral valve stenosis. *Lancet* **1**: 757, 1986
 - 10) Babic UU, Pejic P, Djuriscic Z, Vucinic M, Grujicic SM: Percutaneous transarterial balloon valvuloplasty for mitral valve stenosis. *Am J Cardiol* **57**: 1101-1104, 1986
 - 11) Babic UU, Vucinic M, Grujicic SM: Percutaneous transarterial balloon valvuloplasty for end-stage mitral valve stenosis. *Scand J Thorac Cardiovasc Surg* **20**: 189-191, 1986
 - 12) Palacios I, Lock JE, Keane JF, Block PC: Percutaneous transvenous balloon valvotomy in a patient with severe calcific mitral stenosis. *J Am Coll Cardiol* **7**: 1416-1419, 1986
 - 13) Palacios I, Block PC, Brandi S, Blanco P, Casal H, Pulido JI, Munoz S, D'Empaire G, Ortega MA, Jacobs M, Vlahakes G: Percutaneous balloon valvotomy for patients with severe mitral stenosis. *Circulation* **75**: 778-784, 1987
 - 14) Mckay RG, Lock JE, Keane JF, Safian RD, Aroesty JM, Grossman W: Percutaneous mitral valvuloplasty in an adult patient with calcific rheumatic mitral stenosis. *J Am Coll Cardiol* **7**: 1410-1415, 1986
 - 15) Calvo OL, Sobrino N, Gamallo C, Oliver J, Dominguez F, Iglesias A: Balloon percutaneous valvuloplasty for stenotic bioprosthetic valves in the mitral position. *Am J Cardiol* **60**: 736-737, 1987
 - 16) Gorlin R, Gorlin SG: Hydraulic formula for calculation of the area of the stenotic mitral valve, other cardiac valves, and central circulatory shunts. *Am Heart J* **41**: 1-29, 1951
 - 17) Mullins CE: Transseptal left heart catheterization: Experience with a new technique in 520 pediatric and adult patients. *Ped Cardiol* **4**: 239-245, 1983
 - 18) Brockenbrough EC, Braunwald E: A new technique for left ventricular angiocardiography and transseptal left heart catheterization. *Am J Cardiol* **6**: 1062-1064, 1960
 - 19) Reid CL, Mckay CR, Chandraratna PAN, Kaw-nishi DT, Rahimtoola SH: Mechanisms of increase in mitral valve area and influence of anatomic features in double-balloon, catheter balloon valvuloplasty in adults with rheumatic mitral stenosis: A Doppler and two-dimensional echocardiographic study. *Circulation* **76**: 628-636, 1987
 - 20) Bishop JM, Wade OL: Relationships between cardiac output and rhythm, pulmonary vascular pressures and disability in mitral stenosis. *Clin Sci* **24**: 391-404, 1963
 - 21) Breyer RH, Mills SA, Hudspeth AS, Johnston FR, Watts LE, Nomeir AM, Cordell AR: Open mitral commissurotomy: Long-term results with echocardiographic correlation. *J Cardiovasc Surg* **26**: 46-52, 1985
 - 22) Barlow JB, Bosman CK, Pocock WA, Marchand P: Late systolic murmurs and non-ejection ("mid-late") systolic clicks: An analysis of 90 patients. *Br Heart J* **30**: 203-217, 1968
 - 23) Nichol PM, Gilbert BW, Kisslo JA: Two-dimensional echocardiographic assessment of mitral stenosis. *Circulation* **55**: 120-128, 1977
 - 24) Weinrauch LA, McDonald DG, DeSilva RA, Hawkins ET, Leland OS, Shubrooks SJ: Mitral valve prolapse in rheumatic mitral stenosis. *Chest* **72**: 752-756, 1977
 - 25) Beasley B, Kerber R: Does mitral prolapse occur in mitral stenosis? *Am J Cardiol* **43**: 367, 1979 (abstr)
 - 26) Naito M, Norganroth J, Mardelli TJ, Chen CC, Dreifus LS: Rheumatic mitral stenosis: Cross-sectional echocardiographic analysis. *Am Heart J* **100**: 34-40, 1980
 - 27) Howard PF, Benchimol A, Desser KB: Prolapse of the atrioventricular valves associated mitral stenosis: A case report. *Ariz Med* **33**: 789-792, 1976
 - 28) Cheng TO: Coexistent mitral valve prolapse and mitral stenosis. *Chest* **81**: 526-527, 1982
 - 29) Trent JK, Adelman AG, Wigle ED, Silver MD: Morphology of a prolapsed posterior mitral valve leaflet. *Am Heart J* **79**: 539-543, 1970

- 30) Jeresaty RM: Ballooning of the mitral valve leaflets: Angiographic study of 24 patients. *Radiology* **100**: 45-52, 1971
- 31) Ranganathan N, Silver MD, Robinson TI, Kostuk WJ, Felderhof CH, Patt NL, Wilson JK, Wigle ED: Angiographic-morphologic correlation in patients with severe mitral regurgitation due to prolapse of the posterior mitral valve leaflet. *Circulation* **48**: 514-525, 1973
- 32) McKay RG, Lock JE, Safian RD, Come PC, Diver DJ, Baim DS, Berman AD, Warren SE, Mandell VE, Rayal HD, Grossman W: Balloon dilation of mitral stenosis in adult patients: Postmortem and percutaneous mitral valvuloplasty studies. *J Am Coll Cardiol* **9**: 723-731, 1987
- 33) McKay CR, Kawanishi DT, Rahimtoola SH: Catheter balloon valvuloplasty of the mitral valve in adults using a double-balloon technique. *JAMA* **257**: 1753-1761, 1987