

心室性期外収縮の左室内血
流動態へ及ぼす影響： 超音
波パルス・ドップラー法によ
る検討

Left ventricular blood
flow dynamics caused by
ventricular premature
contraction: Pulsed
Doppler echocardiographic study

真田 純一
中村 一彦
徳留 昌幸
馬渡 浩介
田中 康博
鬼丸 円
橘 裕紀
黒岩 宣親
橋本 修治

Jun-ichi SANADA
Kazuhiko NAKAMURA
Masayuki TOKUDOME
Kosuke MAWATARI
Yasuhiro TANAKA
Madoka ONIMARU
Hiroki TACHIBANA
Nobuchika KUROIWA
Shuji HASHIMOTO

Summary

Cardiac function at the time of ventricular premature contractions (VPC) is influenced by the coupling interval or the site of origin. Clinical and experimental studies of the effects of VPC on intracardiac pressure dynamics have been performed; however, little is known about left ventricular blood flow dynamics. This study was attempted to determine the characteristics of blood flow dynamics in respect to the site of origin of VPC using pulsed Doppler echocardiography.

The subjects consisted of 18 cases with VPC but without apparent organic heart disease. Seven cases had VPCs with a left bundle branch block pattern suggesting possible origin in the right ventricle. The other 11 cases had VPCs with a right bundle branch block pattern indicating the left ventricular origin. With the probe in the apical position, the blood flow patterns of the left ventricular outflow, central and inflow tracts were examined.

The results were as follows;

1. Except for one case with shortened coupling interval, all six cases with VPCs originated from the right ventricle showed preservation of left ventricular ejection flow.

2. In two of the three cases with VPC which originated from the left ventricle and with left axis deviation, systolic flow in the left ventricular central area showed "back flow" to the apex. Ejection flow at the outflow tract was markedly diminished or disappeared in all three cases.

鹿児島大学医学部 第二内科
鹿児島市宇宿町 1208-1 (〒890)

The Second Department of Internal Medicine, Faculty of Medicine, Kagoshima University, Usukicho 1208-1, Kagoshima 890

Received for publication February 12, 1988; accepted April 28, 1988 (Ref. No. 35-50C)

3. In all eight cases with VPC which originated from the left ventricle and with right axis deviation, ejection flow was slightly disturbed both in the left ventricular outflow and in the central area.

4. Ejection flow volume assessed by velocity integral indicated similar dynamics as did the ejection flow velocity.

5. In left ventriculography, asynchrony due to dyskinetic motion of the anteroapical wall was observed at the times of VPCs with left axis deviation.

In conclusion, the patterns of left ventricular ejection flow dynamics depend on the site of origin of VPCs. This disturbed flow is more apparent in VPCs originating from the left ventricle compared to the right ventricle. This is especially true in cases with left axis deviation, in which VPCs arise from the posterior site of the left ventricle.

Key words

Ventricular premature contraction Left ventricular blood flow dynamics Pulsed Doppler echocardiography
Left ventricular asynchrony

はじめに

心室性期外収縮 (ventricular premature contraction, 以下期外収縮) 発生時の心機能は, 連結期と発生源に規定されると指摘されており, Wiggers¹⁾ の報告以来, とくに心カテーテル検査法を用いた心内圧所見を中心とする臨床的, 実験的検討がなされている²⁻⁵⁾. しかしながら, 期外収縮に伴う心内血流動態評価に関する報告は少なく, 個々の期外収縮が駆出血流動態へ及ぼす影響についての詳細な検討についても, ほとんどなされていない. 今回の研究の目的は, 心内局所の血流動態を非観血的に評価可能な超音波パルス・ドップラー法を用いることにより, 特に発生源の相違による期外収縮における左室内血流動態の違いについて検討することにある.

対象および方法

対象は明らかな器質的心疾患を有さない期外収縮症例 18 例 (16~74 歳, 平均 46 歳) である. 心電図所見では右室起源を示す左脚ブロック型 7 例, 左室起源を示す右脚ブロック型 11 例である. 超音波パルス・ドップラー法はアロカ SSD-910 (発振周波数 2.75 MHz, パルス繰り返し周波数 4.4 KHz) あるいはアロカ SSD-730 (発振周波数 2 MHz, パルス繰り返し周波数 4.2~19.2 KHz)

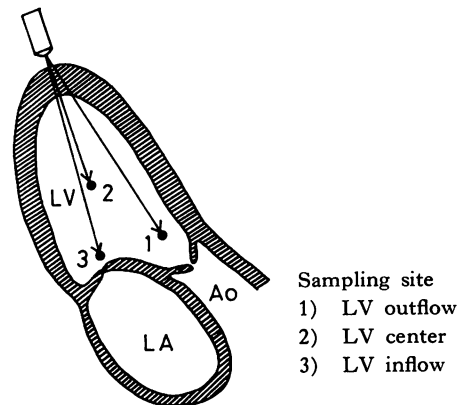


Fig. 1. Schematic illustration of sampling site. LV=left ventricle; LA=left atrium; Ao=aorta.

を用い, 100 mm/sec の紙送り速度で記録した. 対象症例を軽度左側臥位とし, 心尖部より超音波ビームを投入し, 左室流出路, 中央部, 流入路僧帽弁口部の血流動態を検討した (Fig. 1).

結果

Fig. 2 は, 右室起源 期外収縮を有する 1 例の心電図所見であるが, 胸部誘導にて左脚ブロック型期外収縮を認める. 同症例の左室内血流所見を Figs. 3~5 に示すが, 左室流入路僧帽弁口部 (Fig. 3 連結期: 500 msec) では, 矢印で示す如く, 左室流入血流が期外収縮により中断され, 流出路駆

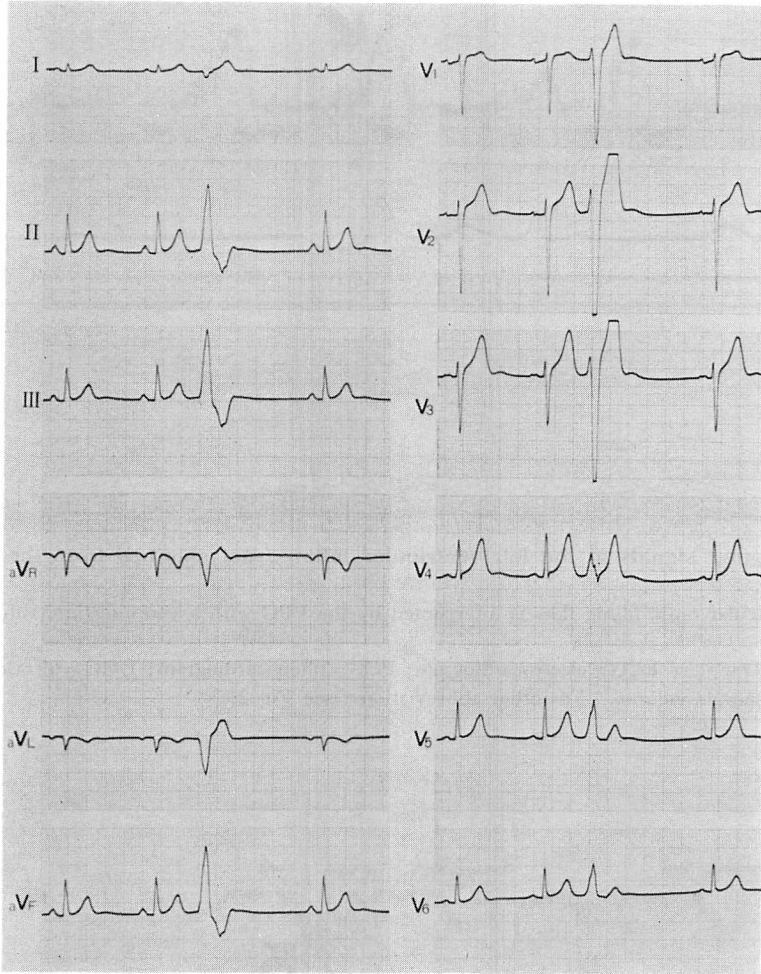


Fig. 2. Electrocardiogram obtained from a case with VPCs from the right ventricle.
 The ectopic QRS complex shows a left bundle branch block pattern.
 VPC=ventricular premature contraction.

出血流 (Fig. 4 連結期: 500 msec) は正常血流に比し軽度の流速低下を示した。中央部における収縮期血流 (Fig. 5 連結期: 510 msec) は、ほとんど障害されていなかった。

Fig. 6 は左室起源期外収縮を示した 1 例の心電図所見を示す。期外収縮波形は、胸部誘導の右脚ブロックに加えて、四肢誘導では左軸偏位パターンを示している。左室内血流の検討では (Figs. 7~9), 先に示した右室起源期外収縮症例と同様の連

結期において、流入路僧帽弁口部 (Fig. 7 連結期: 530 msec) で流入血流が存在するにもかかわらず、流出路駆出血流 (Fig. 8 連結期: 570 msec) は消失していた。更に中央部収縮期血流 (Fig. 9 連結期: 530 msec) は逆方向の血流、すなわち心尖部へ向かう back flow 所見を示した。同時記録した頸動脈波では、同所見に一致して脈波の消失を認めた (白矢印)。

以上に対し、右軸偏位パターンを示した左室起

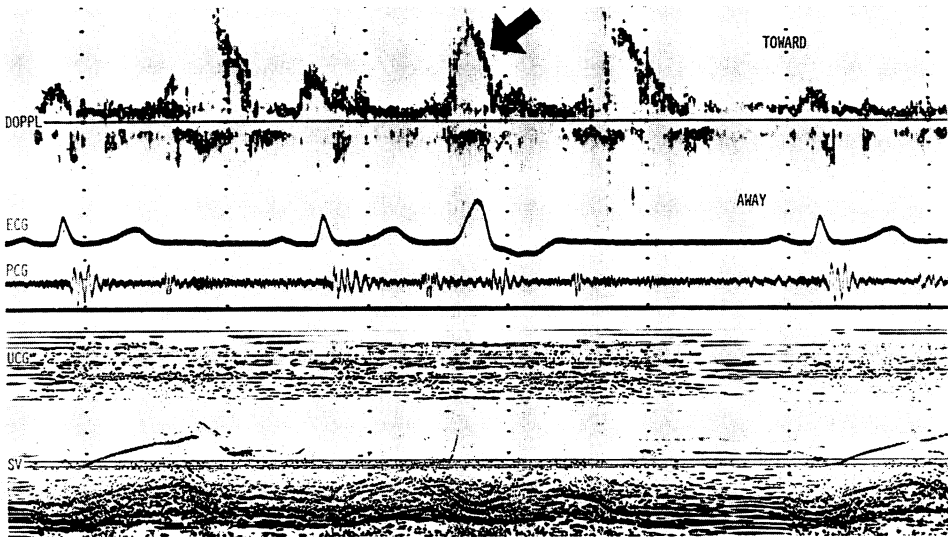


Fig. 3. Doppler signals at the left ventricular inflow tract obtained from the same case as in Fig. 2.

Left ventricular rapid filling flow is interrupted by the VPC with a coupling interval of 500 msec (arrow).

DOPPL=Doppler; ECG=electrocardiogram; PCG=phonocardiogram; UCG=ultrasound cardiogram; SV=sample volume. For other abbreviations: see Fig 2.

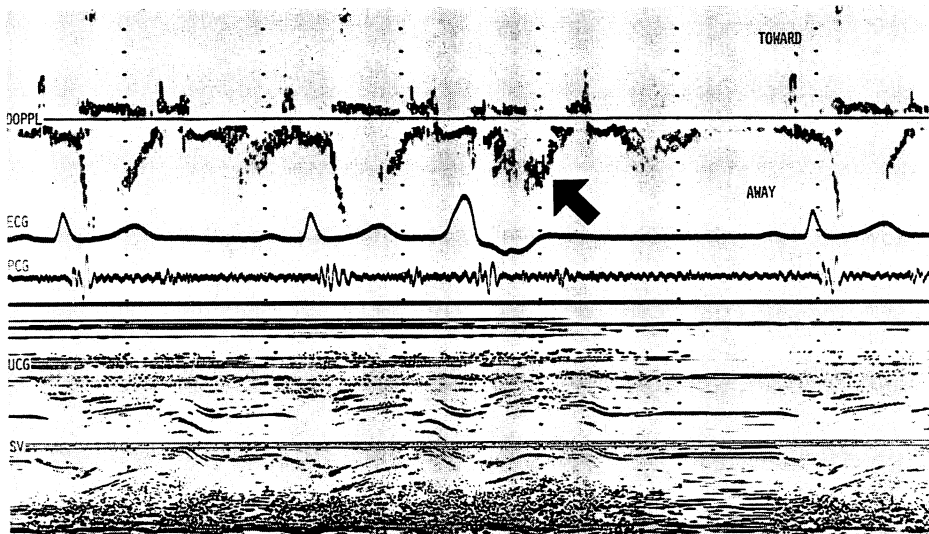


Fig. 4. Doppler signals at the left ventricular outflow tract obtained from the same case as in Figs. 2 and 3.

As indicated by the arrow, the velocity of ejection flow at the time of the VPC with a coupling interval of 500 msec, decreases slightly compared with that of sinus rhythm.

For abbreviations: see Figs. 2 and 3.

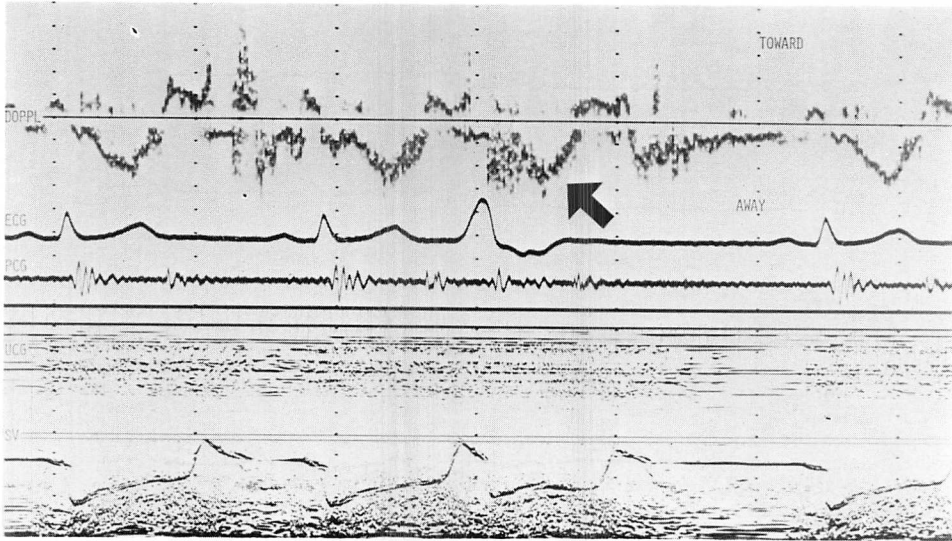


Fig. 5. Doppler signals in the left ventricular central area obtained from the same case as in Figs. 2, 3 and 4.

Systolic flow at the time of the VPC with a coupling interval of 510 msec is not impaired markedly (arrow).

For abbreviations: see Figs. 2 and 3.

源期外収縮症例の検討では (Fig. 10), 左室内血流は右室起源期外収縮症例とほとんど同様の血流動態を示した。すなわち, 流出路駆出血流の障害は軽度であり, 中央部収縮期血流 (Fig. 11 連結期: 420 msec) も軽度の流速低下のみで, 短い連結期においても back flow は認められなかった。これらの結果より, 発生源の相違により期外収縮に伴う異なった左室内血流動態の出現が示唆されたため, 血流速度あるいは流速波形の面積を指標とした血流量を対比することにより, 期外収縮に伴う収縮期異常血流動態の程度の評価を試みた。

Fig. 12 は期外収縮の発生源の相違による流速の違いを示したものである。縦軸に洞調律時と比較した収縮期血流の流速比, 横軸に連結期を示す。左室流出路における収縮期血流(左側)は, 左軸偏位を示した左室起源例(三角)では, 右室起源例(黒丸)に比し流速比の著明な低下を示した。これに対して右軸偏位を示した左室起源例(白丸)では, 流速比の低下は比較的軽度であった。一方左

室中央部(右側)では, 左軸偏位型左室起源例3例中2例で, 長い連結期(530 msec, 560 msec)にもかかわらず, 流速比は back flow を示す負の値を示した。右室起源例7例中1例でも, 同様の負の値を示したが, 同症例の連結期は 360 msec と, 極端に短い値を示した。他の6例の右室起源例および右軸偏位型左室起源例8例では, その流速比は比較的保たれていた。

流速比と同様に, 洞調律時と対比した流速波形の面積より求めた駆出容量比の検討では (Fig. 13), 流速比と基本的に同様の結果が示された。

考 按

期外収縮時の心内血流動態は, この異常現象の出現が極めて偶然性に左右されること, および方法面の制約から, あまり検討されておらず, 個々の期外収縮に伴う心内各領域における特徴的な変化に関する報告も, ほとんどなされていない。高木ら⁶⁾は超音波パルス・ドップラー法を用い, 左

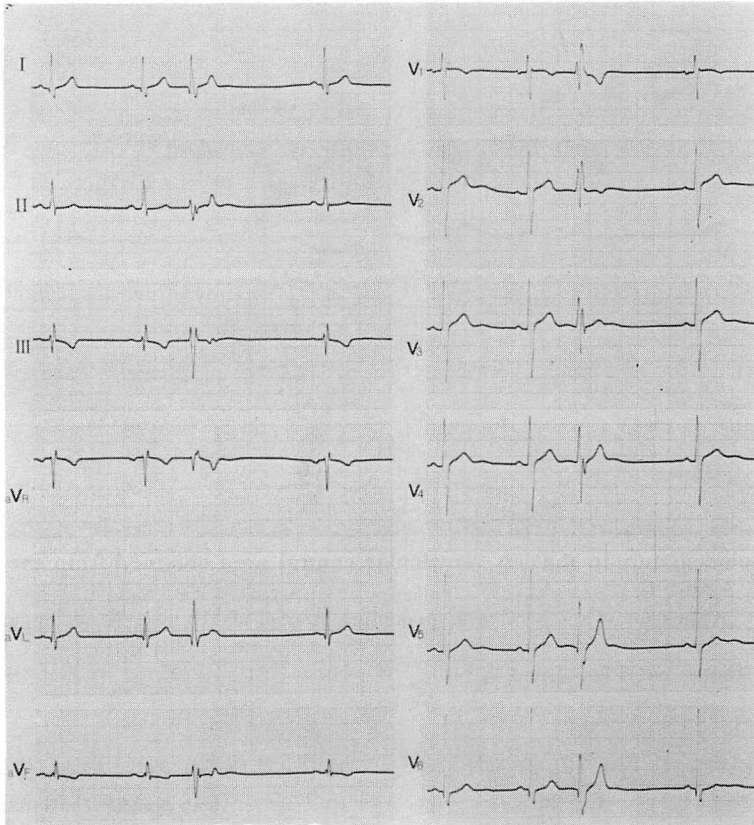


Fig. 6. Electrocardiogram obtained from a case with VPCs originating from the left ventricle.

The ectopic QRS complex indicates a right bundle branch block pattern with left axis deviation. For abbreviations: see Fig. 2.

室流入血流と流出血流を対比することにより、期外収縮に伴う心行動態の評価を行い、その規定因子として連結期の長さ、発生源および左室拡張動態の関与を指摘している。しかしながら、彼らの検討には心疾患例が数多く含まれており、特に発生源による変化については、彼ら自身指摘しているように、基礎疾患そのものの病態の関与を考慮する必要がある。今回の研究は、明らかな基礎疾患を有さない症例に限定することで、発生源の異同による、より純粋な特徴を捕えられることを試みるとともに、左室流入路と流出路に左室中央部血流動態の検討を加えることにより、とくに駆出血流の評価を中心に発生源による血流動態の相

違の解析を試みた。

Wiggers²⁾ の報告以来、期外収縮出現時の心機能は心室の興奮伝導様式の異常により、その発生側が対側の心室に比し低下が著しいことが指摘されている^{4,5)}。すなわち左室駆出血流動態は、右室起源よりも左室起源期外収縮出現時により強く障害されることを示すものであるが、今回の検討では左室起源期外収縮中、とくに左軸偏位型において、長い連結期にもかかわらず、流出路駆出血流の著明な減弱ないし消失を認めるとともに、3例中2例では中央部における血流は収縮期 back flow を示しており、右室起源期外収縮ではその障害は軽度のことが多かったことから、従来の報告

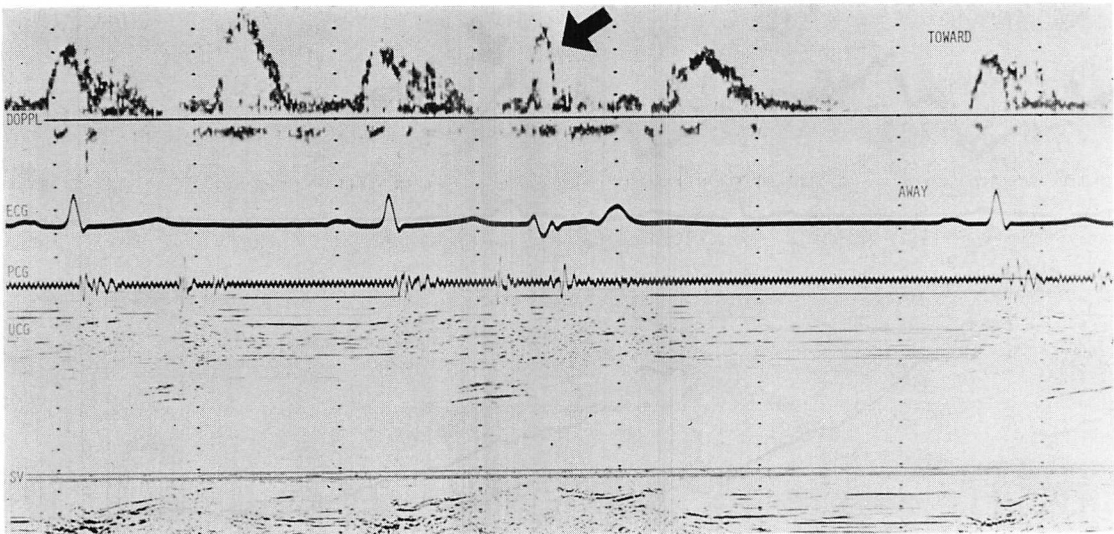


Fig. 7. Doppler signals at the left ventricular inflow tract obtained from the same case as in Fig. 6.

Similar interruption of left ventricular rapid filling flow is observed at the time of the VPC with a coupling interval of 530 msec (arrow).

For abbreviations: see Figs. 2 and 3.

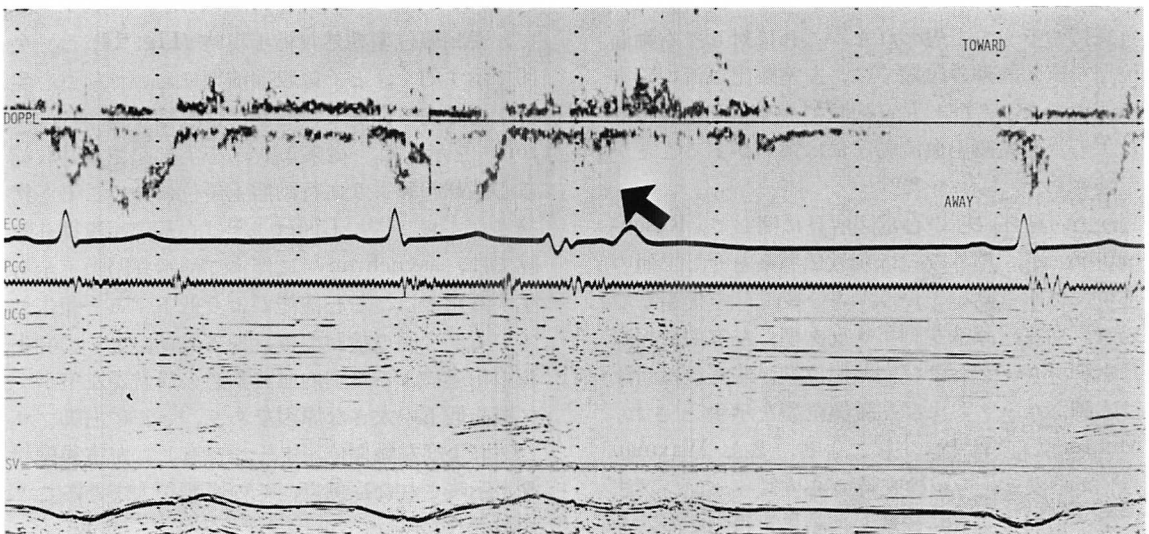


Fig. 8. Doppler signals at the left ventricular outflow tract obtained from the same case as in Figs. 6 and 7.

Left ventricular ejection flow disappears when the VPC with a coupling interval of 570 msec (arrow) occurred.

For abbreviations; see Figs. 2 and 3.

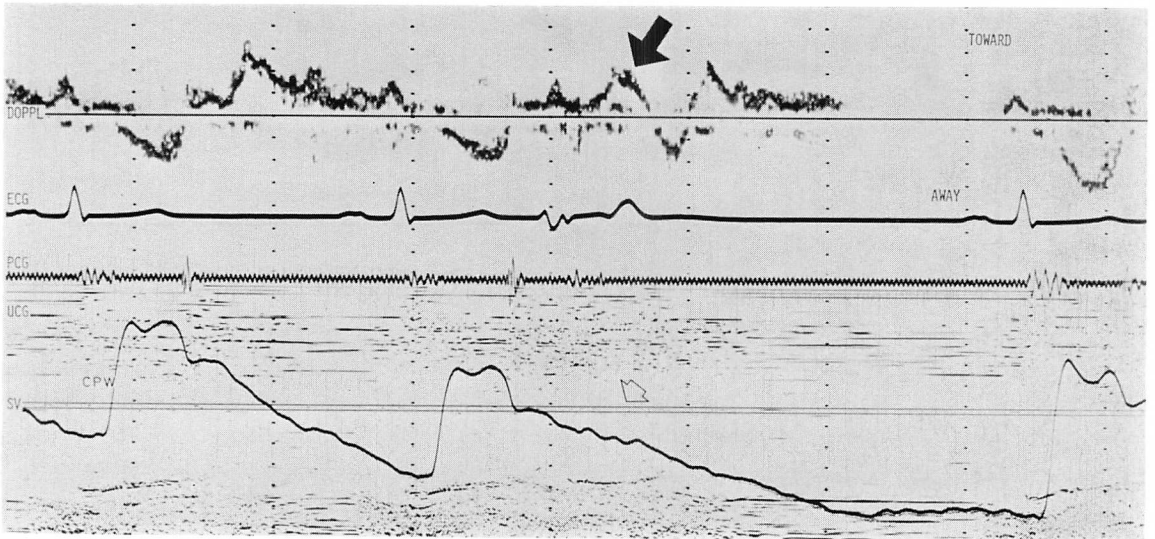


Fig. 9. Doppler signals in the left ventricular central area obtained from the same case as in Figs. 6, 7 and 8.

The reversed “back flow” toward the apex is observed with the onset of the VPC with a coupling interval of 530 msec (black arrow). The white arrow on the simultaneously-recorded carotid pulse wave tracing shows the disappearance of the pulse wave.

CPW=carotid pulse wave. For other abbreviations: see Fig. 3.

を支持するものと思われた。これに対して右軸偏位型左室起源期外収縮では、左室駆出血流の障害は軽度であり、同じ左室起源でも発生部位の相違により、左室駆出血流動態には違いがあることが示唆された。

一方、期外収縮の心電図所見に関して、Rosenbaum⁷⁾が、期外収縮は刺激伝導系を介して他の部位に拡がり易いという“3分枝説”を提唱して以来、右室起源は左脚ブロック型、左室前壁起源は右脚ブロックおよび右軸偏位型、左室後壁起源は右脚ブロックおよび左軸偏位型を示すとされ、Mautnerら⁸⁾はイヌ実験により、また Waxmanら⁹⁾は心カテーテル検査時の心内膜ペースング法による検討でこれに一致した結果を得ている。今回の研究では、期外収縮を認めた心機能正常例の左室造影所見の検討も合わせて行った。右軸偏位型期外収縮出現時の左室造影所見では、洞調律時とほとんど同様の収縮パターンを呈したのに対し

て、左軸偏位型期外収縮出現時 (Fig. 14) は、矢印で示す如く、とくに収縮前期において前壁心尖部が逆方向へ伸展し、心基部は収縮する asynchrony を示した。従来より、心尖部起源期外収縮は心基部起源より血行動態上優位にあることが指摘されており^{2~5)}、Listerら³⁾は心基部起源期外収縮では、asynchrony に伴って僧帽弁閉鎖不全を生ずるために、左心機能がより低下すると報告している。今回の検討では、期外収縮、とくに発生源の相違による左室内血流動態の異常が左室ポンプ機能低下の大きな原因であり、とくに右脚ブロックおよび左軸偏位パターンを有し、左室後壁起源が示唆された症例で、その影響が大であることが示された。

ところで左室起源期外収縮の電気軸に関して、Waxmanら⁹⁾は116カ所の心内膜ペースング中、1カ所のみが0~90°であり、他の部位はすべて右軸あるいは左軸偏位を示したことを報告してい

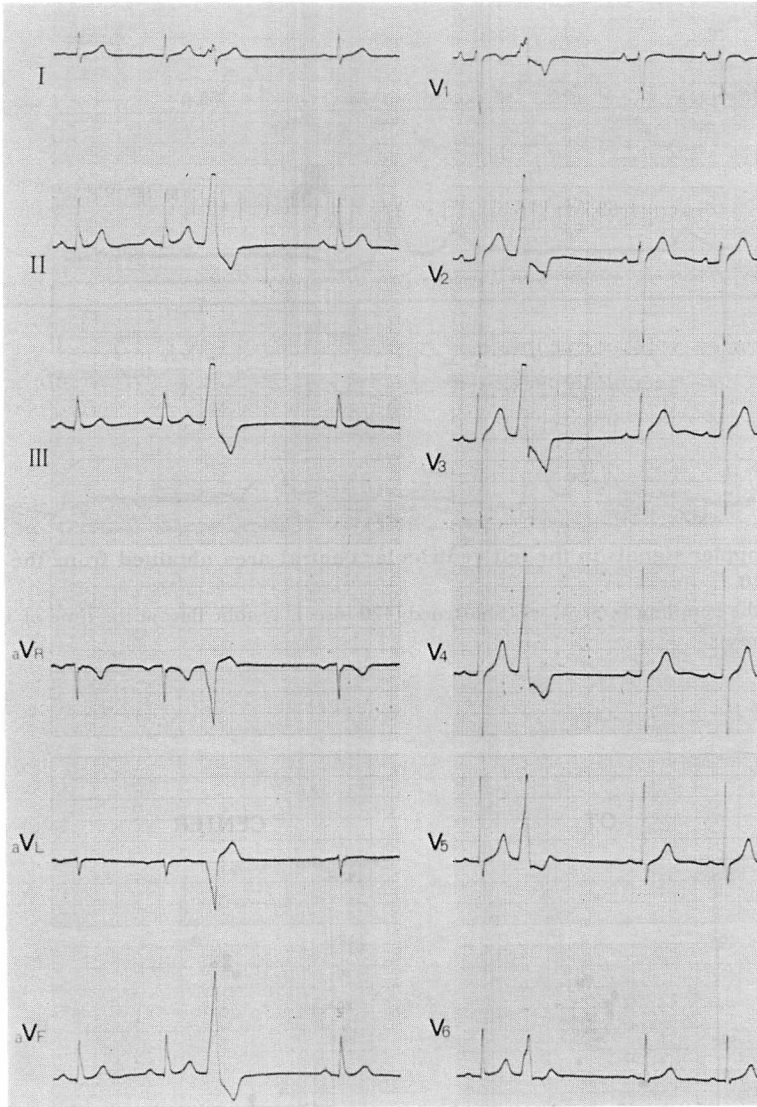


Fig. 10. Electrocardiogram obtained from a case with VPC from the left ventricle.
 The ectopic QRS complex indicates a right bundle branch block pattern with right axis deviation.
 For abbreviations: see Fig. 2.

る。このことは期外収縮が刺激伝導系を介して拡がることを示すものである一方、Purkinje network の分布状況によっては、発生源の評価が大きく異なる可能性を示すものと考えられる。すなわち、とくに個々の伝導系分枝の境界領域では、

わずかな違いで右軸偏位と左軸偏位とに大きく分かれることが推測される。Mautner ら⁸⁾は、左室心尖部領域の His 束支配は、犬の場合後枝であるため、同領域の期外収縮では前壁より後壁が先に興奮することを報告している。したがって、電気

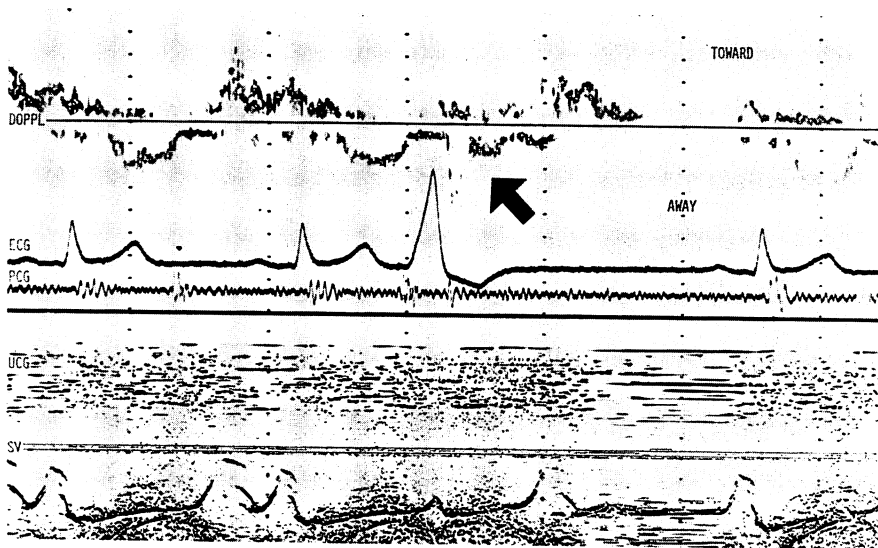


Fig. 11. Doppler signals in the left ventricular central area obtained from the same case as in Fig. 10.

Although the coupling interval was shortened (420 msec), systolic flow at the time of the VPC was observed (arrow).

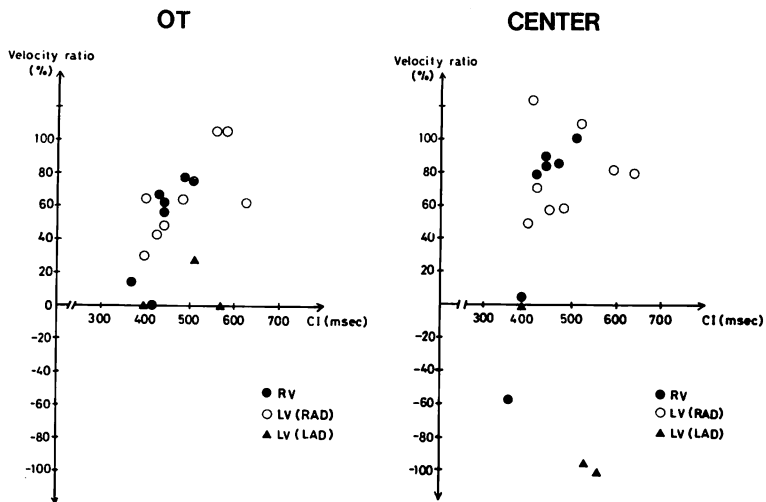


Fig. 12. Relationship between ejection flow velocity and coupling interval.

Velocity ratio: percentage of systolic velocity in VPC to that in sinus rhythm.

OT=outflow tract; RV=right ventricle; LV=left ventricle; RAD=right axis deviation; LAD=left axis deviation; CI=coupling interval.

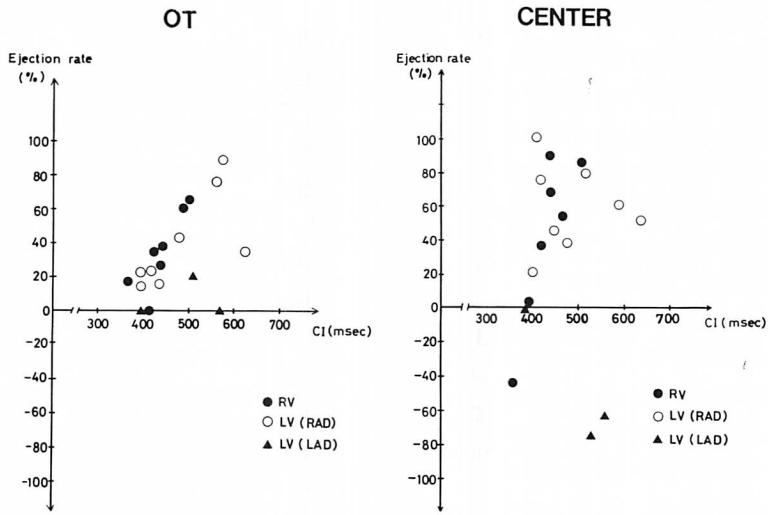


Fig. 13. Relationship between ejection flow volume and coupling interval.
Ejection rate: percentage of systolic velocity integral in VPC to that in sinus rhythm.
For abbreviations: see Fig. 12.

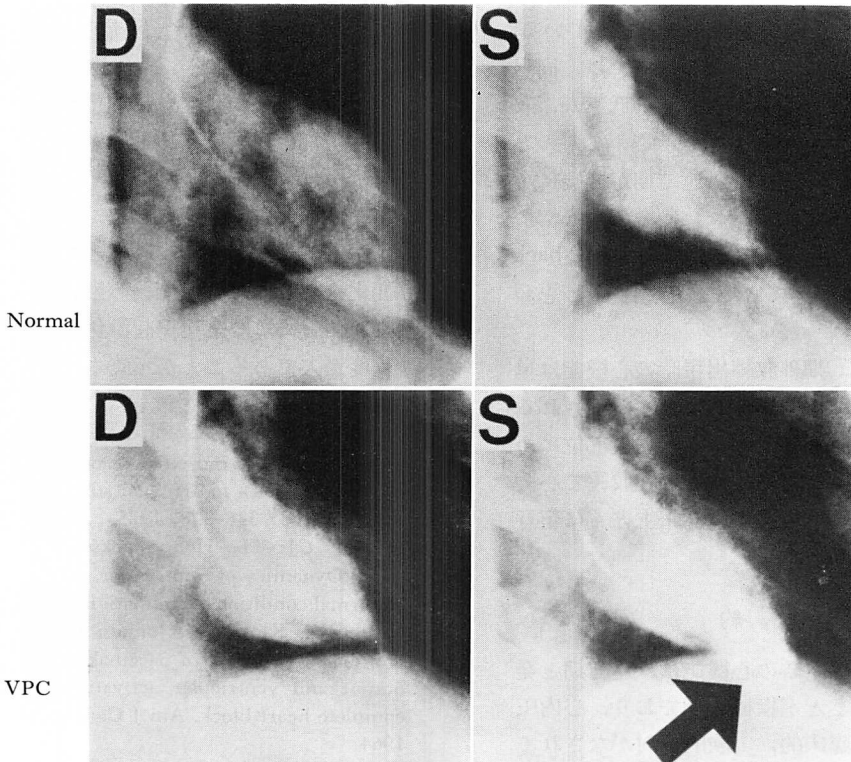


Fig. 14. Left ventriculograms obtained from a case with VPC from the left ventricle.
As indicated by the arrow, dyskinetic motion of the antero-apical wall was observed at the time of VPC with left axis deviation.
D=diastole; S=systole; VPC=ventricular premature contraction.

軸と期外収縮発生源との連関は、一部の症例では必ずしも一律にはいかない可能性があり、このことについては、今後症例を重ねることにより、あるいは実験的検討をすすめることで、更に詳細な解析を要するものと思われる。

今回の検討では、右室起源期外収縮であるにもかかわらず、左室中央部 back flow を示した 1 症例を認めたが、同例は他の右室起源例に比し、著しく短い連結期を有していた (Figs. 12, 13)。

従来より連結期が短い期外収縮では左室流入血流の減少により前負荷が減少し、また後負荷が増大することが指摘されている^{5,10)}。一方、Siebens¹¹⁾は、電気的絶対不応期の終りの時相には収縮能は 0 であり、その後徐々に回復し、拡張期の終りになってはじめて完全に回復することを報告している。また Seed¹²⁾は、左室収縮能の回復は、収縮後約 800 msec に達成されると指摘している。すなわち連結期が著しく短い期外収縮では、同出現時における心筋の収縮力そのものの低下が、収縮異常の大きな原因であることを示唆するものと考えられる。これらのことは、連結期が極端に短い場合、左室起源例に認められた刺激伝導異常による asynchrony とは異なった収縮期左室内 back flow 出現機転が存在することを示すものと思われる。

以上述べた如く、期外収縮出現時の心機能は単一ではない、かつ種々の程度の要因に規定されるものであるが、今回の研究ではその発生部位については、とりわけ左室後壁領域の期外収縮で心機能低下の程度が大であり、実施臨床上とくに留意すべきものと考えられた。

要 約

心室性期外収縮発生時の心機能は、連結期と発生源に規定されることが指摘されており、心内圧所見を中心とする臨床的、実験的検討がなされているが、期外収縮に伴う心内血流動態評価に関する報告は少ない。今回我々は超音波パルス・ドップラー法を用い、特に発生源の相違による左室内

血流動態の違いについて検討した。明らかな器質的心疾患を有さない期外収縮症例 18 例 (右室起源: 7 例, 左室起源 11 例) に対し、心尖部アプローチにて左室流出路、中央部、流入路僧帽弁口部の血流動態を検討した。

1. 右室起源期外収縮 7 例中、極めて短い連結期症例 1 例を除く 6 例では、左室駆出血流の流速低下は軽度であった。

2. 左軸偏位型左室起源期外収縮 3 例中 2 例では、長い連結期においても収縮期左室中央部 back flow を示すとともに、全例で流出路駆出血流の著明な流速低下ないし消失を認めた。

3. 右軸偏位型左室起源期外収縮 8 例では、左室流出路、中央部いずれにおいても駆出血流の流速低下は軽度であった。

4. 流速波形の面積を指標とした発生源の相違による駆出容量の比較でも、流速の変化と同様の結果を示した。

5. 左室造影法では、左軸偏位型期外収縮出現時前壁心尖部は逆方向へ伸展し、心基部は収縮する asynchrony を示した。

以上より期外収縮出現時には、発生源の相違により、左室 asynchrony に起因した左室内血流動態の変化を生じ、左心機能への影響も異なることが示され、とくに左室後壁起源例で、左心機能低下の程度が大であることが示唆された。

文 献

- 1) Wiggers CJ: The muscular reactions of the mammalian ventricles to artificial surface stimuli. *Am J Physiol* **73**: 346-378, 1925
- 2) Wiggers CJ: The Henry Jackson, memorial lecture: Dynamics of ventricular contraction under abnormal conditions. *Circulation* **5**: 321-348, 1952
- 3) Lister JW, Klotz DH, Jomain SL, Stuckey JH, Hoffman BF: Effect of pacemaker site on cardiac output and ventricular activation in dogs with complete heart block. *Am J Cardiol* **14**: 494-503, 1964
- 4) Millar K, Eich RH, Abildskov TA: Relation of variations in activation order to intraventricular pressures during premature beats. *Circ Res* **19**: 481-488, 1966

- 5) Kato K, Watanabe H, Sintani F, Watanabe T: Hemodynamic consequences of cardiac arrhythmias: With special reference to premature beats and atrial fibrillation. *Kokyu to Junkan* **22**: 307-319, 1974 (in Japanese)
- 6) Takagi S, Iwase M, Jing H, Aoki T, Yokota M, Hayashi H, Sotobata I: Pulsed Doppler echocardiographic evaluations of hemodynamics in ventricular premature contractions. *J Cardiogr* **16**: 637-647, 1986 (in Japanese)
- 7) Rosenbaum MB: Classification of ventricular extrasystoles according to form. *J Electrocardiol* **2**: 289-298, 1969
- 8) Mautner B, Girotti AL: Premature ventricular beats: Experimental study. *Am Heart J* **85**: 389-396, 1973
- 9) Waxman HL, Josephson ME: Ventricular activation during ventricular endocardial pacing: 1. Electrocardiographic patterns related to the site of pacing. *Am J Cardiol* **50**: 1-10, 1982
- 10) Cohn K, Kryda W: The influence of ectopic beats and tachyarrhythmias on stroke volume and cardiac output. *J Electrocardiol* **14**: 207-218, 1981
- 11) Siebens AA, Hoffman BF, Cranefield PF, Brooks CM: Regulation of contractile force during ventricular arrhythmias. *Am J Physiol* **197**: 971-977, 1959
- 12) Seed WA, Noble MI, Walker JM, Miller GA, Pidgeon J, Redwood D, Wanless R, Franz MR, Schoettler M, Schaefer J: Relationship between beat-to-beat interval and the strength of contraction in the healthy and diseased human heart. *Circulation* **70**: 799-805, 1984