

# Dobutamine 負荷タリウム心筋シンチグラフィ：前壁梗塞部 ST 変化および断層心エコー図との対比検討

# Dobutamine stress thallium myocardial scintigraphy compared with two-dimensional echocardiography

尾林 徹  
梅澤 滋男  
全 榮和  
稲田美保恵  
是永 正義  
金山 正明  
谷口 興一\*

Tohru OBAYASHI  
Shigeo UMEZAWA  
Yeong Hwa CHUN  
Mihoe INADA  
Masayoshi KORENAGA  
Masaaki KANAYAMA  
Kohichi TANIGUCHI\*

## Summary

To assess the relationships among wall motion abnormality, myocardial ischemia and ST change in patients with myocardial infarction (MI), dobutamine stress thallium (Tl) myocardial scintigraphy, and two-dimensional echocardiography (2DE) and electrocardiography were simultaneously performed.

Sixteen patients with anterior MI who underwent 2DE and ECG were studied at baseline and during dobutamine infusion with incremental doses of two to 40  $\mu\text{g}/\text{kg}/\text{min}$ . The stress endpoints were chest pain, significant ST changes, tachycardia ( $\geq 110/\text{min}$ ), and complicated arrhythmias. At the maximal tolerable dose of dobutamine, Tl scintigraphy was completed, and then repeated again four hours later. Left ventricular wall motion was evaluated using superimposed wall tracings of the configuration on 2DE, and was expressed as regional % area changes. Myocardial ischemia was quantified by SPECT and measured as regional % Tl uptake.

Dobutamine stress testing was well tolerated by all patients, and no complications occurred. Hemodynamic changes included: heart rate increased from  $61 \pm 9$  to  $113 \pm 11$  beats/min, left ventricular end-diastolic volume (2DE) decreased from  $93 \pm 27$  to  $59 \pm 33$  ml, and mean blood pressure and ejection fraction were unchanged. In 11 of the 16 patients, redistributions on planar and SPECT images were observed. Although redistributions were observed in the areas adjacent to infarcts in patients with significant ST elevation in  $V_3$ , additional wall motion abnormalities were not observed. The shape of the ST elevation had no relation to myocardial ischemia. In some cases, wall motion abnormality can be improved in spite of ischemia.

横須賀共済病院 内科  
横須賀市米が浜通り 1-16 (〒238)  
\*東京医科歯科大学 第二内科  
文京区湯島 1-5-45 (〒113)

Department of Internal Medicine, Yokosuka Kyosai General Hospital, Yonegahama-Dori 1-16, Yokosuka 238

\*The Second Department of Internal Medicine, Tokyo Medical and Dental University, Yushima 1-5-45, Bunkyo-ku, Tokyo 113

Received for publication February 13, 1988; accepted April 13, 1988 (Ref. No. 35-PS85)

Thus, this new combined method is useful for evaluating the relationship between ischemia and wall motion dynamics.

**Key words**

Stress thallium myocardial scintigraphy      Dobutamine      Myocardial infarction      Two dimensional echocardiography

緒 言

心筋梗塞症例に負荷をかけると、心電図上梗塞部 ST の上昇が見られることは、T wave normalization として従来よりよく知られている<sup>1)</sup>。ST 上昇の機序については、壁運動の異常に基づくとする考え方<sup>2-4)</sup>、虚血に基づくとする考え方<sup>5-8)</sup>の両者が提唱されているが、いずれも確証はない。

本研究の目的は、壁運動を断層心エコー図により、また、虚血の有無をタリウム心筋シンチグラフィにより観察し、同時に記録した心電図と対比することにより、それらと心電図変化との関連を明らかにすることにある。評価しうる断層心エコー図を記録する必要性から、薬物負荷を行った。薬物は日常診療に繁用され、安全性が高いとされているカテコールアミン製剤 (dobutamine) を用いた。

方 法

1. 対 象

発症後 1~20 ヶ月の前壁梗塞 16 例で、男 12 例、女 4 例、平均 61 歳 (35~77 歳) である。断層心エコー図法を用いた Chapman (biplane) 法で算出した安静時の EF は平均 47±6% である。1 例を除き 15 例が異常 Q 波を有する貫壁性梗塞で、冠動脈造影を施行し得た 8 例の内訳は、有意狭窄 (75% 以上) のないもの 2 例、1 枝病変 2 例、2 枝病変 4 例 (側副血行路を有するもの 2 例) であった (Table 1)。

2. 方 法

1. Dobutamine 負荷 (Fig. 1): 左前腕の留置針より注入した。すなわち 2 µg/kg/min から開始

Table 1. Clinical features of patients

Number of cases	16
Age (years)	61±10 (35~77)
Sex (male/female)	12/4
EF (%)	47±6
Extent of coronary artery disease (8/16)	
75% > stenosis	2
single	2
multi (collateral)	4 (2)

し、その後は 3 分ごとに 5, 10, 15, 20, ..., µg/kg/min と 5 µg/kg/min ずつ増量し、最大 40 µg/kg/min までとした。血行動態に影響を及ぼす薬剤は少なくとも 15 時間前から中止した。終点は 1. 胸痛の出現, 2. 心電図上、梗塞部 ST の 2 mm 以上の上昇、あるいは非梗塞部 ST の 1 mm 以上の低下, 3. 心拍数 110/min 以上 4. 不整脈の多発した場合とした。

2. 断層心エコー図: 仰臥位および左側臥位にて parasternal view と apical view を各負荷量で 3 分ごとに記録した。負荷中は壁運動を連続モニターし、試験の安全性に注意を払った。

3. 心電図: echo window と重なる V<sub>2</sub>, V<sub>4</sub> を除いた誘導につき、連続モニターするとともに、3 分ごとに断層心エコー図に対応して同時記録した。

4. タリウム心筋シンチグラフィ: 終点に到達した後、直ちに dobutamine 投与を中止し、塩化タリウム 3 mCi を速やかに静注した。約 10 分後よりタリウム心筋シンチグラム initial image を、4 時間後に delayed image を撮像した。

3. 解析方法

断層心エコー図から、収縮末期、拡張末期の左

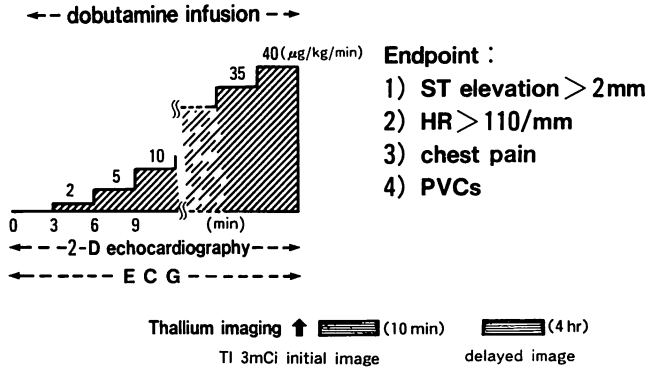


Fig. 1. Protocols of dobutamine stress test.

室内腔トレース像を floating method で重ね合せ、弁口部を除いた部分を 8 分割し、regional % area change を算出し、壁運動を評価した。タリウム心筋シンチグラフィーより SPECT 像を再構成し、再分布の有無を視覚的に判定した。また long axis, 4-chamber slice につき Fig. 2 のように梗塞部 (3, 7), 梗塞周囲部 (2, 6), 健常部 (1, 4, 5, 8) に 3×3 pixel の ROI を設定し、%Tl uptake と washout を算出した。ついで SPECT 像と、断層心エコー図の部位を対応させ、虚血の指標として %Tl uptake と washout を、壁運動の指標として regional % area change を用い、両者を対比し、定量的検討を加えた。また断層心エコー図より左室容量を算出し (Chapman 法) 検討に加えた。

## 結 果

### 1. 負荷量

Dobutamine 負荷の最終投薬量の平均は 26.4 ± 7.8 (15~40) µg/kg/min であった。終点は 2 mm 以上の ST 上昇 5 例、胸痛の出現 0 例、心室不整脈の多発 2 例、心拍数 110/min に到達したものの 9 例であった。これらの所見は dobutamine 中止後速やかに消失した。

### 2. 血行動態指標の変化

負荷により、① 心拍数は 61 ± 9 から 113 ± 11 beats/min (p < 0.05), ② 平均体血圧は 94 ± 14

Table 2. Hemodynamic indices at rest and during dobutamine infusion

	Rest	Dobutamine
HR (beats/min)	61 ± 9	113 ± 11**
mBP (mmHg)	94 ± 14	101 ± 13
EF* (%)	52 ± 10	56 ± 10
EDV* (ml)	93 ± 27	59 ± 33**

HR=heart rate; mBP=mean blood pressure; EF=ejection fraction; EDV=end-diastolic volume.

\* 2D-echo, \*\* p < 0.05 for rest vs dobutamine.

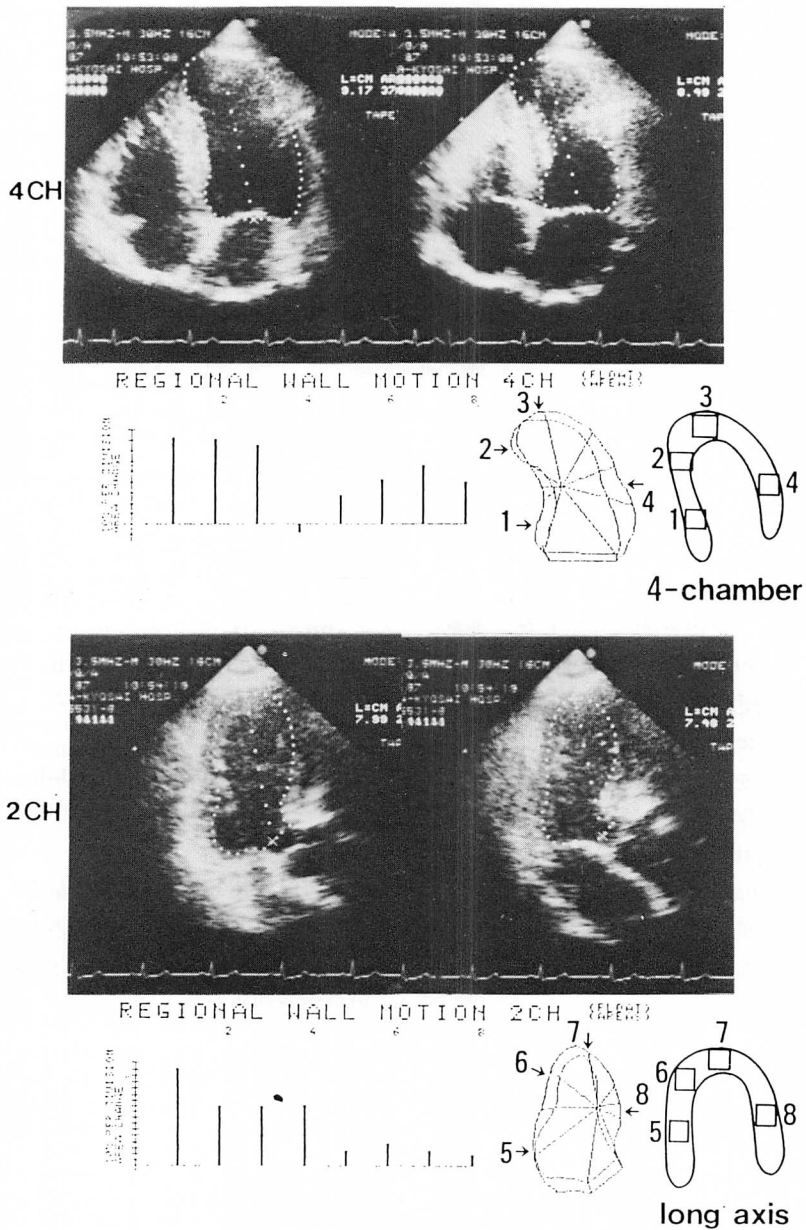
から 101 ± 13 mmHg, ③ 左室駆出率は 52 ± 10 から 56 ± 10%, ④ 左室拡張末期容量は 93 ± 27 から 59 ± 33 ml (p < 0.05) となった (Table 2). 再分布を認めた群と認めない群で、これらの血行動態指標の変化や dobutamine 負荷量に差違はなかった。

### 3. 心電図変化

梗塞部 V<sub>3</sub> の ST 変化は大別して 4 種類に分れた (Fig. 3). ① 凹型の ST 上昇 (concave elevation), ② 凸型の ST 上昇 (convex elevation), ③ T 波増高のみ (T wave elevation), ④ 不変 (unchanged). 凹型は 16 例中 7 例 (44%) であった。

### 4. タリウム心筋シンチグラフィー

Planar 像, および SPECT 像により, 16 例中 11 例 (69%) に再分布を認めた。



**Fig. 2. Echocardiographic evaluation of regional wall motion abnormality and scintigraphic quantification of myocardial perfusion by SPECT.**

Upper: four-chamber view. Lower: two-chamber view. Squares indicate sites of ROI. No. 3 and 7 are on infarct areas, and No. 2 and 6 are on adjacent infarct areas.

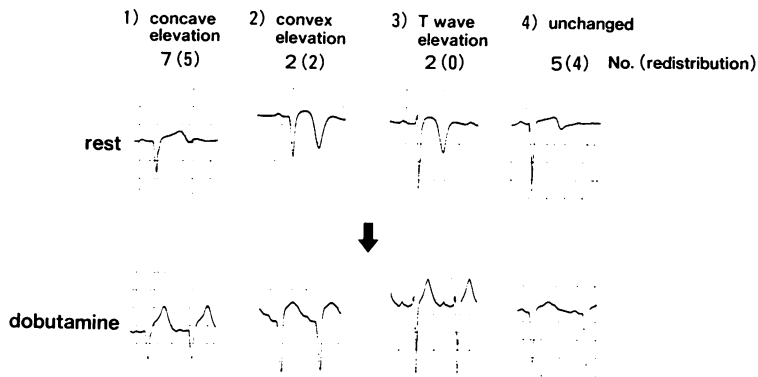


Fig. 3. Four shapes of ST change during dobutamine infusion.

( ): cases of redistribution. No relation between the shape of ST elevation and redistribution is observed.

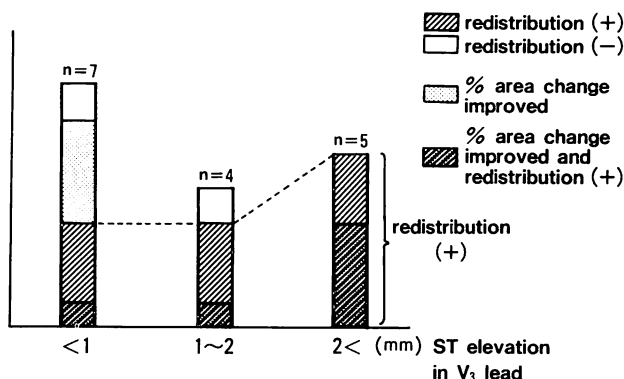


Fig. 4. Relations between the height of ST elevation and ischemia (redistributions).

Eight of nine patients with more than 1 mm ST elevation show ischemia. Five patients (hatched and dotted column) have wall motion improvement in spite of ischemia.

### 5. ST 上昇と再分布の関連

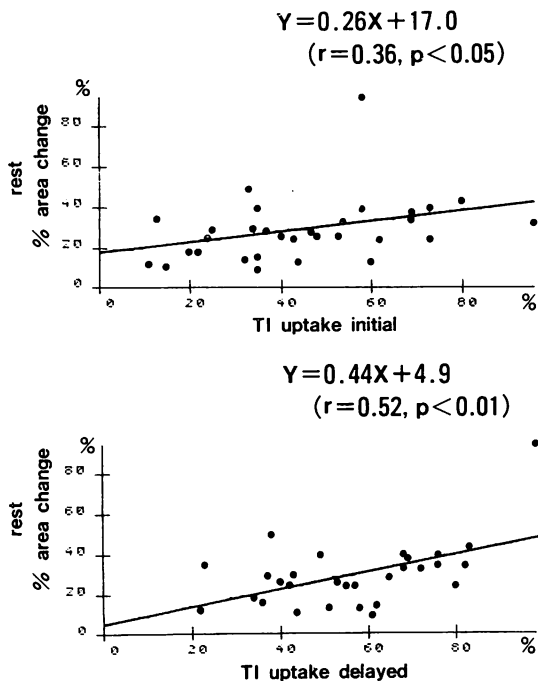
梗塞部 ST 変化の程度と梗塞周囲の再分布の関係を (Fig. 4) に示す.  $V_3$  誘導における ST 上昇を 1 mm 以下, 1~2 mm, 2 mm 以上に分けると, それぞれ 7 例, 4 例, 5 例で, うち再分布 (斜線で示す) は 3 例, 3 例, 5 例であった. ST 2 mm 以上の上昇を示した例では 5 例すべてに再分布を認め, 心電図変化が大きいほど虚血が誘発される傾向があった. 心電図変化の型と再分布の有無には一定の関係を認めなかった.

### 6. 壁運動と再分布の関連

壁運動 (regional % area change) と %Tl uptake の関係を Fig. 5 に示す. Regional % area change で表した安静時の梗塞部壁運動は, %Tl uptake と

$$Y = 0.44X + 4.9 \quad (r = 0.52, p < 0.01, n = 32)$$

の正相関を示した. 梗塞部に関しては, %Tl uptake の高い所ほど壁運動は良好であった. 負荷により regional % area change が 10% 以上の改善を認めた症例は, ST 上昇が 2 mm 以上の



**Fig. 5. Regional wall motion and thallium uptake.**

Regional % area change (at rest) shows a significant correlation ( $r=0.52$ ) with delayed thallium uptake.

5例中3例を占め、梗塞周囲に関しては虚血が誘発されても、壁運動はむしろ良好となる症例が存在した。

#### 7. 典型的症例

症例 1: 53 歳, 女性. 虚血 (-), 壁運動異常 (-) の症例.

PTCR により再疎通. Dobutamine 負荷量は  $25 \mu\text{g}/\text{kg}/\text{min}$ . 冠動脈造影では #7: 95%, #12: 75% の狭窄. 壁運動は梗塞部, 梗塞周囲ともに負荷により改善を示した. 心電図は  $V_1$  不変,  $V_3$  で T 波増高 (Fig. 6).

症例 2: 58 歳, 男性. 虚血 (+), 同部位の壁運動異常 (+) の症例.

#6: 100% 閉塞で, RCA より良好な collateral が発達している. Dobutamine 負荷量は  $15 \mu\text{g}/\text{kg}/\text{min}$ . 再分布を梗塞周囲に認める. 心電図

は T 波の増高を伴う 2 mm の ST 上昇 (Fig. 7).

症例 3: 69 歳, 男性. 虚血 (+), 同部位の壁運動改善の症例.

Dobutamine 負荷量は  $20 \mu\text{g}/\text{kg}/\text{min}$ . #4: 90%, #6: 99%, #15: 75%. 梗塞周囲に虚血が誘発され, 同部位の壁運動は明らかに改善している. 心電図は 2 mm の凹型 ST 上昇を示し, 患者は軽い前胸部圧迫感を訴えた (Fig. 8).

### 考 察

#### 1. ST 上昇と壁運動異常

ST 上昇の程度と ST 上昇の型が, 虚血と壁運動異常とで異なるとする考え方がある. 齊藤らは ST-dominant ST 上昇(凸型上昇)は壁運動異常を, T-dominant ST 上昇(凹型上昇)は心筋虚血との関連が高いと述べているが<sup>9,10</sup>, 我々の症例では, 齊藤らの T-dominant ST 上昇が大部分であった. ST-dominant ST 上昇例も, 壁運動異常とともに再分布を認め, 明確に分類することはできなかった.

#### 2. 壁運動の評価

断層心エコー図より壁運動を定量的に評価するためには, 左室収縮期像と拡張期像を, 重ね合わせる必要がある. 重ね合わせの方法としては fixed center method と floating center method がある<sup>11~15</sup>. 長軸像については, 負荷中は心臓が swing して fixed center method では壁運動的確な評価は難しいため, floating method を採用した. 我々の症例では, 短軸像に描出困難な例があったため評価を長軸像に限定し, floating method により解析した. その結果, regional % area change の変化と壁運動の視覚的な評価<sup>16,17</sup> とはよく一致した.

#### 3. 再分布の解釈

タリウム心筋シンチグラフィーにおけるタリウムの分布は, 低酸素状態や代謝には影響されにくく, 心筋のタリウム uptake と相対的な冠血流を主に反映する<sup>18</sup>とされている. Dobutamine は, dipyridamole と異なり, 冠血流の分布を変化さ

せない<sup>19)</sup>ことより、惹起される再分布は冠動脈狭窄病変より末梢での、相対的な冠血流減少を表していると考えられる。

#### 4. 壁運動異常と再分布

16 症例中 3 例は、再分布を認めたにもかかわらず、壁運動は改善を示した。この原因として ① 虚血を代償として壁運動を保つような機序が働いた、② 安静時の壁運動異常を過大評価した、③ タリウムの再分布は必ずしも虚血を表さない、などの理由が考えられる。断層心エコー図による壁運動評価は梗塞範囲を過大評価する<sup>15,16,20)</sup>という報告があるが、一方拡張型心筋症で dobutamine 負荷 (8  $\mu\text{g}/\text{kg}/\text{min}$ ) を行うと、再分布陽性群では、心筋の障害が軽く心筋収縮予備能が保たれている<sup>21)</sup>との報告もある。Dobutamine 負荷では拡張終期容量は減少、平均体血圧は不変、灌流圧は上昇し、冠血流は増加すると考えられる。障害が軽い梗塞周囲では、負荷により冠血流は増し、心筋収縮は保たれるが、相対的には減少しており、これが再分布陽性として表現されている可能性がある。

#### 5. Dobutamine 負荷中止点での投与量

本剤の投与量は平均で 26.4  $\mu\text{g}/\text{kg}/\text{min}$ 、40  $\mu\text{g}/\text{kg}/\text{min}$  に到ったのが 2 例であった。一般には 5~20  $\mu\text{g}/\text{kg}/\text{min}$  が用いられている<sup>22~30)</sup>。Berthe らは<sup>22)</sup>発症 5~10 日後の急性心筋梗塞患者 30 例に 40  $\mu\text{g}/\text{kg}/\text{min}$  で負荷を行い、断層心エコー図により壁運動を観察しているが、不整脈を含め問題となるような合併症はなく、安全であると述べている。Tuttle らは<sup>23)</sup> dobutamine は isoproterenol に比し arrhythmic activity を持たないとしている。我々の症例では心室性不整脈が 2 例に多発したが、投与中止とともに速やかに消失した。Dobutamine の半減期は  $2.37 \pm 0.23 \text{ min}$  とされており<sup>24)</sup>、不整脈が生じても、投与中止により速やかに回避し得る。不整脈以外には息苦しさ、不安感を訴える症例があったが、許容できる軽度のものであった。負荷中は心電図、断層心エコー図の連続モニターを行っており、本負荷法は比較的

安全に行うことが出来る。15  $\mu\text{g}/\text{kg}/\text{min}$  でも心拍数、血圧とも上昇し、心電図上 ST 偏位を示す例もあり、dobutamine に対する反応には個体差がある。40  $\mu\text{g}/\text{kg}/\text{min}$  に到達した症例は、 $\beta$ -ブロッカーは投与されておらず、15~20  $\mu\text{g}/\text{kg}/\text{min}$  では心拍数は変化せず、30  $\mu\text{g}/\text{kg}/\text{min}$  を越えて初めて反応し始めた例である。Hinds は、イヌを用いた実験で、dobutamine 5~20  $\mu\text{g}/\text{kg}/\text{min}$  では、心筋収縮力は変わるが、拡張終期容量、平均血圧、心拍数は変わらないと述べている<sup>28)</sup>。また Vatner らはイヌに dobutamine 10  $\mu\text{g}/\text{kg}/\text{min}$  を投与し、心拍数が上昇しない投与量であれば、心筋に対し虚血性変化を引き起こさない<sup>25,26)</sup>と報告している。我々の症例では、25  $\mu\text{g}/\text{kg}/\text{min}$  まで投与した 8 例中 7 例で再分布が起きていることより、今後、low dose での検討が必要と考えられる。

## 結 論

前壁梗塞例における dobutamine 負荷 T1 心筋シンチグラフィーでは、心電図上  $V_1$ ,  $V_3$  誘導の ST 上昇と、梗塞部周囲虚血との間に密接な関連性を認めたが、その虚血性変化と壁運動との間には特定の関連を認めなかった。障害が軽いと考えられる梗塞部周囲では、虚血があるにもかかわらず、壁運動が改善する例があった。心電図、断層心エコー図およびタリウム心筋シンチグラフィーを組み合わせた本法は、虚血と壁運動の関連を考える上で有用と考えられる。

## 要 約

心筋梗塞症例に対し dobutamine 負荷心筋シンチグラフィーを行い、断層心エコー図と心電図を同時に記録し、虚血、壁運動、梗塞部 ST 変化の関連について対比検討した。

対象は前壁心筋梗塞 16 例で、dobutamine 負荷は、2  $\mu\text{g}/\text{kg}/\text{min}$  より開始し、最大 40  $\mu\text{g}/\text{kg}/\text{min}$  までとした。負荷の中止点は胸痛の出現、心電図上 ST の有意な変化、心拍数 110/min、不整脈



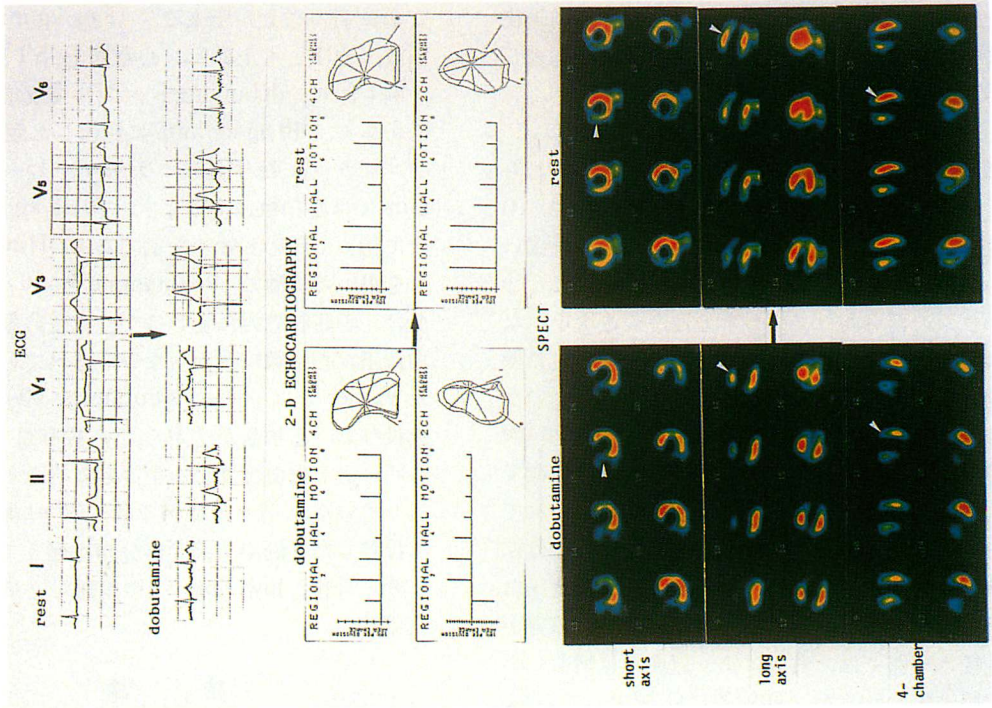


Fig. 7.

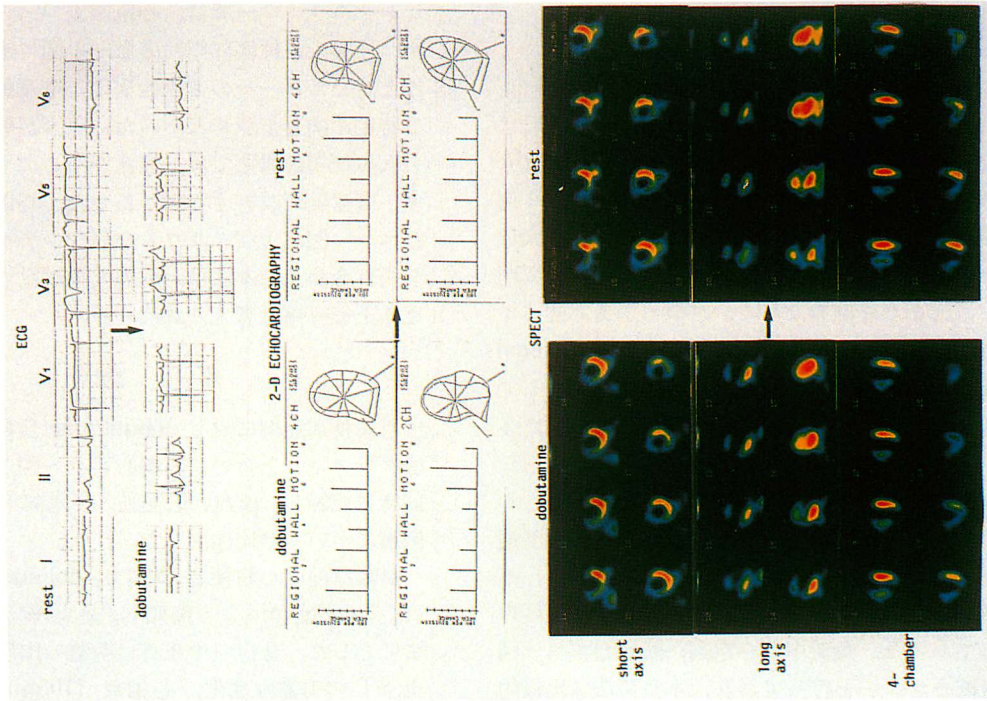


Fig. 6.



Fig. 6~8. Electrocardiographic, two-dimensional echocardiographic and SPECT data of 3 illustrative cases. Data of the 3 patients are tabulated below.

	Fig. 6	Fig. 7	Fig. 8
Case No.	1	2	3
Age and sex	53, F	58, M	69, M
Maximal dobutamine dose	25 $\mu$ g/kg/min	15 $\mu$ g/kg/min	20 $\mu$ g/kg/min
CAG	#7: 95%, #12: 75%	#6: 100%, Collateral from RCA	#4: 90%, #6: 99%
ECG	No ST elevation: V <sub>1</sub> T wave elevation: V <sub>3</sub>	2 mm ST elevation: V <sub>3</sub>	2 mm concave ST elevation: V <sub>3</sub>
2D echo	No additional wall motion abnormalities	Additional wall motion abnormalities	Improved wall motion in adjacent areas
SPECT	No induced-ischemia	Induced ischemia in adjacent infarct areas	Induced ischemia in adjacent infarct areas

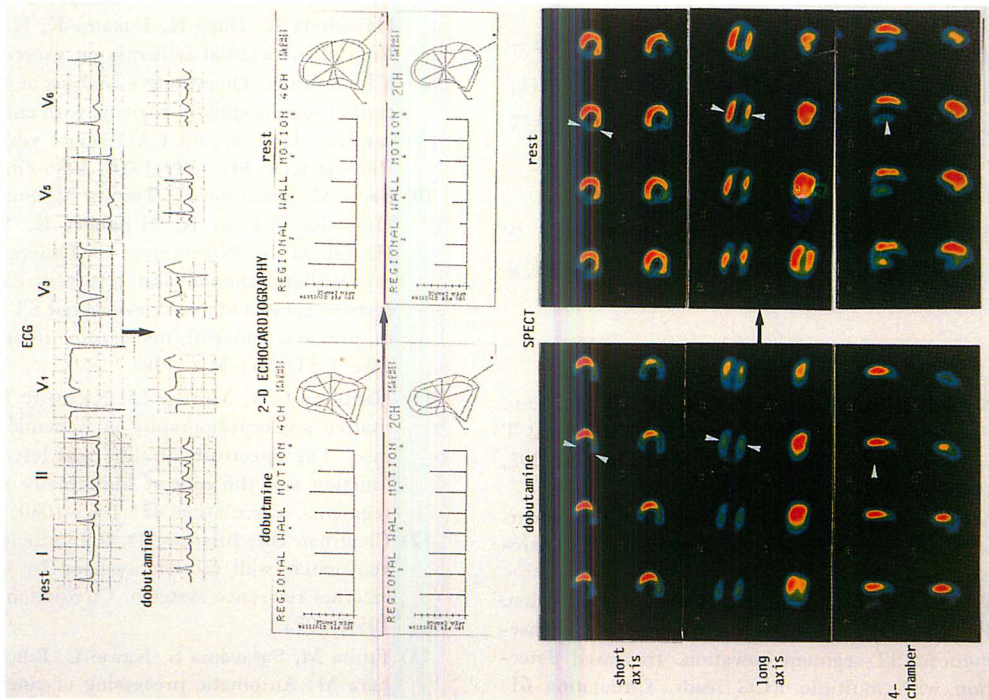


Fig. 8.

の多発した場合とした。最大負荷量に到達した後 dobutamine を中止し、塩化タリウム 3 mCi をすみやかに静注し、initial image と、4 時間後に delayed image を撮像した。左室壁運動は、断層心エコー図より regional % area change を算出することにより評価した。虚血の有無は、再構成した SPECT 像より % Tl uptake と washout を算出し、視覚的な所見を加えて判定した。

Dobutamine 負荷に伴う合併症は、許容できる軽度のものであった。血行動態指標の変化では、心拍数は  $61 \pm 9$  から  $113 \pm 11$  beats/min と上昇、平均体血圧は  $94 \pm 14$  から  $101 \pm 13$  mmHg、左室駆出率は  $52 \pm 10$  から  $56 \pm 10\%$  と不変、左室拡張末期容量は  $93 \pm 27$  から  $59 \pm 33$  ml と減少した。Planar 像および SPECT 像で、16 例中 11 例に再分布を認めた。V<sub>3</sub> 誘導で 2 mm 以上の ST 上昇を示した例では梗塞周囲に再分布を認めたが、壁運動異常は必ずしも伴わなかった。ST 上昇の型と虚血の有無とは関連を認めなかった。タリウム心筋シンチグラフィで再分布を認めても、壁運動はむしろ改善する症例が存在した。

タリウム心筋シンチグラフィ、断層心エコー図、心電図の 3 者を組み合わせた我々の方法は、虚血、壁運動異常、ST 偏位の関連を考える上で有用であった。

核医学検査に御協力頂いた、中央放射線科 石島 宏氏、羽布津宏嘉氏、生理検査室 田上安人氏に深謝します。

#### 文 献

- 1) Noble RJ, Rothbaum DA, Knoebel SB, McHenry PL, Anderson GJ: Normalization of abnormal T wave in ischemia. Arch Inter Med 136: 391-395, 1976
- 2) Manvi KN, Ellestad MH: Elevated ST segments with exercise in ventricular aneurysm. J Electrocardiol 5: 317-323, 1972
- 3) Waters DD, Chaitman BR, Bourassa MG, Tubau JF: Clinical angiographic correlates of exercise-induced ST-segment elevation. Increased detection with multiple ECG leads. Circulation 61: 286-296, 1980
- 4) Umezawa S, Nogami A, Taniguchi K, Takeuchi J, Fujiwara H, Amemiya H, Shiroyama N, Hiroe M: Evaluation of the mechanisms of exercise induced ST elevation in old anterior myocardial infarction by cardiac blood pool scan. Resp & Circ 35: 1171-1177, 1987 (in Japanese)
- 5) Atterhoeg JH, Ekelund LG, Kaijser L: Electrocardiographic abnormalities during exercise 3 weeks to 18 months after anterior myocardial infarction. Br Heart J 33: 871-877, 1971
- 6) Parodi O, Uthurralt N, Severi S, Bencivelli W, Michelassi C, L'Abbate A, Maseri A: Transient reduction of regional myocardial perfusion during angina at rest with ST-segment depression or normalization of negative T waves. Circulation 63: 1238-1247, 1978
- 7) Weiner D, McCabe C, Klein MD, Ryan TJ: ST segment changes post-infarction: Predictive value for multivessel coronary disease and left ventricular aneurysm. Circulation 58: 887-891, 1978
- 8) Dunn RF, Bailey IK, Uren R, Kelly DT: Exercise-induced ST-segment elevation. Correlation of thallium-201 myocardial perfusion scanning and coronary arteriography. Circulation 61: 289-295, 1980
- 9) Saito M, Sumiyoshi T, Nishimura T, Uehara T, Hayashida K, Haze K, Fukami K, Hiramori K: Role of myocardial ischemia on exercise-induced ST elevation. Quantitative analysis of stress myocardial scintigraphy in patients with anterior myocardial infarction and LAD single vessel disease. Resp & Circ 34: 1309-1316, 1986 (in Japanese)
- 10) Saito M, Asonuma H, Tomita M, Sumiyoshi T, Haze K, Fukami K, Hiramori K, Uehara T, Hayashida K, Nishimura T: Differentiation of myocardial ischemia and left ventricular aneurysm in genesis of exercise-induced ST-T changes in previous anterior myocardial infarction. Jpn Circ J 51: 503-510, 1987
- 11) Hamilton GW, Murray JA, Kennedy JW: Quantitative angiocardiology in ischemic heart disease. The spectrum of abnormal left ventricular function and the role of abnormally contracting segments. Circulation 45: 1065-1080, 1972
- 12) Chaitman BR, Bristow JD, Rahimtoola SH: Left ventricular wall motion assessed by using fixed external reference systems. Circulation 48: 1043-1054, 1973
- 13) Fujita M, Sasayama S, Kawai C, Eiho S, Kuwahara M: Automatic processing of cineventriculo-

- grams for analysis of regional myocardial function. *Circulation* **63**: 1065-1074, 1981
- 14) Herman MV, Heinle RA, Klein MD, Gorlin R: Localized disorders in myocardial contraction. Asynergy and its role in congestive heart failure. *N Engl J Med* **277**: 222-232, 1967
  - 15) Force T, Kemper A, Perkins L, Gilfoil M, Cohen C, Parisi AF: Overestimation of infarct size by quantitative two-dimensional echocardiography: The role of tethering and of analytic procedures. *Circulation* **73**: 1360-1368, 1986
  - 16) 椎名 明, 高沢謙二, 鈴木 修, 土屋正雄, 柳沼淑夫, 細田瑛一: 虚血性心疾患における運動負荷 2D エコー法の臨床的意義. *最新医学* **39**: 2660-2663, 1984
  - 17) Takazawa K, Shiina A, Noda T, Yamasawa M, Namba Y, Suzuki O, Toyosaki N, Tsuchiya M, Yaginuma T, Hosoda S: Prediction of coronary lesions by two-dimensional echocardiography in patients with healed myocardial infarction. *J Cardiogr* **15**: 943-956, 1985 (in Japanese)
  - 18) Leppo JA, Macneil PB, Morning AF, Apstein CS: Separate effects of ischemia, hypoxia, and contractility on thallium-201 kinetics in rabbit myocardium. *J Nucl Med* **19**: 66-74, 1986
  - 19) Fung AY, Gallagher KP, Buda AJ: The physiologic basis of dobutamine as compared with dipyridamole stress interventions in assessment of critical coronary stenosis. *Circulation* **76**: 943-951, 1987
  - 20) Homans DC, Asinger R, Elsperger KJ, Erlien D, Sublett E, Mikell F, Bache RJ: Regional function and perfusion at the lateral border of ischemic myocardium. *Circulation* **71**: 1038-1047, 1985
  - 21) Kanoh Y, Ohnishi M, Mori T, Shiotani H, Ohmori Y, Yokota Y, Fukuzaki H, Maeda K: Assessment of regional wall motion and myocardial flow in patients with dilated cardiomyopathy using Tl-201 SPECT during dobutamine infusion. *J Cardiol* **17**: 47-55, 1987 (in Japanese)
  - 22) Berthe C, Pierard LA, Hiernaux M, Trotteur G, Lmpereur P, Carlier J, Kulbertus HE: Predicting the extent and location of coronary artery disease in acute myocardial infarction by echocardiography during dobutamine infusion. *Am J Cardiol* **58**: 1167-1172, 1986
  - 23) Tuttle RR, Mills J: Dobutamine. Development of new catecholamine to selectively increase cardiac contractility. *Circ Res* **36**: 185-196, 1975
  - 24) Leier CV, Unverferth DV, Kates RE: The relationship between plasma dobutamine concentrations and cardiovascular responses in cardiac failure. *Am J Med* **66**: 238-242, 1979
  - 25) Vatner SF, Baig H: Importance of heart rate in determining the effects of sympathomimetic amines on regional myocardial function and blood flow in conscious dogs with acute myocardial ischemia. *Circ Res* **45**: 793-803, 1979
  - 26) Vatner SF, McRitchie RJ, Maroko PR, Patrick TA, Braunwald E: Effects of catecholamines, exercise, and nitroglycerin on the normal and ischemic myocardium in conscious dogs. *J Clin Invest* **54**: 563-575, 1974
  - 27) Mason JR, Palac RT, Freeman ML, Virupannavar S, Loeb HS, Kaplan E, Gunnar RM: Thallium scintigraphy during dobutamine infusion: Nonexercise-dependent screening test for coronary disease. *Am Heart J* **107**: 481-485, 1984
  - 28) Hinds JE, Hawthorne EW: Comparative cardiac dynamic effects of dobutamine and isoproterenol in conscious instrumented dogs. *Am J Cardiol* **36**: 894-901, 1975
  - 29) Robie NW, Nutter DO, Moody C, McNay JL: In vivo analysis of adrenergic receptor activity of dobutamine. *Circ Res* **34**: 663-671, 1974
  - 30) Leier CV, Heban PT, Huss P, Buch CA, Lewis RP: Comparative systemic and regional hemodynamic effects of dopamine and dobutamine in patients with cardiomyopathic heart failure. *Circulation* **58**: 466-475, 1978