

新生期児早期に認められる  
動脈管両方向性短絡：超音  
波ドップラー法による評価

Bidirectional ductal  
shunts in the early neo-  
natal period: Evaluation  
by Doppler color flow  
imaging

白石裕比湖  
遠藤 秀樹  
市橋 光  
倉松 俊弘  
谷野 定之  
柳沢 正義  
伊東 紘一\*

Hirohiko SHIRAISHI  
Hideki ENDO  
Kou ICHIHASHI  
Toshihiro KURAMATSU  
Sadayuki YANO  
Masayoshi YANAGISAWA  
Kouichi ITO\*

**Summary**

Serial Doppler echocardiographic examinations were performed in 10 normal neonates (0.3~4.0 hrs after birth). The flow patterns through the ductus arteriosus were evaluated using Doppler color flow imaging, pulsed Doppler echocardiography and continuous-wave Doppler echocardiography.

At the initial examination, flow through the ductus arteriosus was clearly visualized in all the neonates using Doppler color flow imaging. The ductal flow patterns were categorized as follows:

1. Systolic blue color (right-to-left shunt flow) and diastolic red color (left-to-right shunt flow) in four neonates (group 1).
2. Systolic blue color and diastolic mosaic colors in four neonates (group 2).
3. Continuous mosaic colors in two neonates (group 3).

Using pulsed Doppler echocardiography, the systolic right-to-left ductal shunt flow in the groups 1 and 2 was triangular in shape beginning in early systole. The diastolic left-to-right shunt flow was box-like in shape beginning late in systole and lasting long in diastole in the group 1. In the group 2, the diastolic flow showed a wide spectrum (turbulent flow). In the group 3, the flow through the ductus arteriosus had a continuous wide spectrum (turbulent flow).

Mosaic or turbulent ductal flow of a left-to-right ductal shunt had high velocities by continuous-wave Doppler echocardiography.

Serial examinations revealed that the ductal flow pattern observed in the group 1 changed to the flow pattern observed in the group 2, and then to that of the group 3 with increasing diastolic ductal flow velocities. The estimated aorto-pulmonary pressure gradient according to the simplified Bernoulli equation ( $4p=4V^2$ ) using a maximum diastolic left-to-right ductal shunt velocity increased within 12 hrs after birth.

自治医科大学 小児科

\*同 臨床病理

栃木県河内郡南河内町薬師寺 3311-1 (〒329-04)

Departments of Pediatrics and \*Clinical Pathology,  
Jichi Medical School, Minamikawachi-machi, Kawa-  
chi-gun 3311-1, Tochigi 329-04

Received for publication July 1, 1988; accepted September 5, 1988 (Ref. No. 33-57)

It was concluded that bidirectional ductal shunts may be observed in most normal neonates (8/10). With increasing diastolic velocities the bidirectional ductal flows changed to the pattern of a continuous left-to-right shunt. The bidirectional ductal shunt is considered due to physiologic pulmonary hypertension of the newborn and due to less conduction time from the pulmonary valve to the pulmonary end of the ductus than from the aortic valve to the aortic end of the ductus. Analysis of the flow through the ductus provides informations about the neonatal circulatory adaptation, especially in the early neonatal period.

### Key words

Neonate      Patent ductus arteriosus      Pulmonary hypertension      Doppler echocardiography

## 緒 言

新生児期早期は胎内循環から胎外循環への移行期であり, 肺呼吸の開始, 胎盤循環の途絶, 卵円孔, 動脈管の閉鎖など, 呼吸-循環系の変化は著しい<sup>1,2)</sup>.

肺呼吸の開始とともに肺細動脈の攣縮が軽減, 肺血管抵抗は急激に減少し, 肺動脈圧が低下するとされている<sup>1,2)</sup>. 出生早期における動脈管短絡の血流方向は, 大動脈-肺動脈圧較差を反映していると考えられ. その方向は左-右, 右-左, あるいは両方向性と報告されているが, 正常新生児においてドップラー法を用いた詳細な検討はなされていない<sup>1,3)</sup>.

今回, 正常新生児において断層心エコー図下に動脈管を描出し, ドップラー法を用いて動脈管短絡の血流方向・時相・最高流速について検討し, 考察を加えた.

## 方 法

対象は当院産科にて正期産で出生した新生児10名で, 9名は正常分娩, 1名は帝王切開で出生した. 生下時体重は 2728~3848 g (平均 3199 g) であった. 生下時の Apgar score は 8~10 点で, 身体所見上異常を認めず, 通常 of 心臓の断層心エコー図にて動脈管以外の心奇形を認めなかった.

装置は Aloka 製超音波診断装置 SSD-880 (探触子 Aloka AST-5213-5 (5.0 MHz)) と Toshiba 製 SSH-60A (探触子 Toshiba PSB-37A

(3.7 MHz), PC-25M (2.5 MHz)) を用いた.

検査は安静ないし自然睡眠時に仰臥位で施行した. 検査はまず Aloka SSD-880 を用い, 断層心エコー図法にて胸骨左縁上部より右室流出路長軸断面を得た後, 探触子を時計方向に回転して肺動脈の分岐部を描出し, 断層面をやや左方へ傾けて動脈管を描出した. カラー Doppler 法を用いて動脈管内の血流を観察した後, パルス・ドップラー法を用いて動脈管内の血流を記録した. 次いで Toshiba SSH-60A を用い, 動脈管を描出した後パルス・ドップラー法, あるいはスピーカーからの受診音を併用し, 連続波 Doppler 法を用いて動脈管短絡血流波形を記録した. 動脈管左右短絡の最高流速は, モニター画面上ボールコントロールを用いて計測した.

断層像およびカラー Doppler 像はビデオテープあるいはフジインスタントカラーフィルム (FI-10) を用いて記録した. Aloka SSD-880 によるパルス・ドップラー心エコー図は, ストリップチャートレコーダー (Aloka SSZ-95) を用い, 心電図, M モード心エコー図とともに紙送り速度 100 mm/秒 で記録した. Toshiba SSH-60A によるパルス・ドップラー心エコー図と連続波 Doppler 心エコー図は, 心電図とともに静止画像をフジインスタントフィルム (FP-3000B) に記録した.

検査は生後 20 分~4 時間より開始し, 動脈管短絡が両方向性から連続性の左右短絡に移行するまで, あるいは動脈管短絡が消失するまで, 1~5.5 時間間隔で繰り返し施行した.

結 果

1. 動脈管の断層心エコー図およびカラードップラー所見

断層心エコー図法とカラードップラー法初回検

査時、動脈管の描出と動脈管内の短絡血流の描出は全例で可能であった。初回検査時の短絡血流は、カラードップラー法による検討から以下の3群に分けられた。

① 収縮期には青系統(右→左方向)、拡張期に

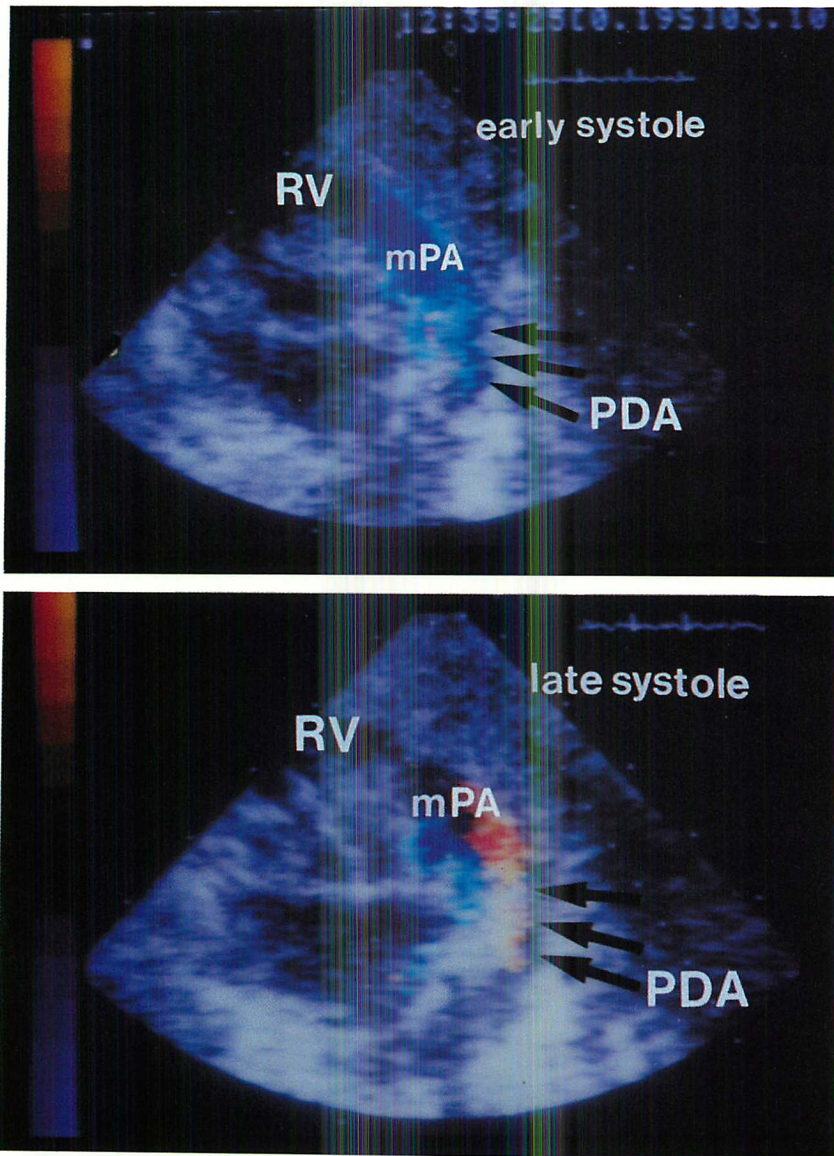


Fig. 1. Color flow imagings of the ductal shunt.

Flow through the ductus is demonstrated as blue (PA → Ao) in early systole (top) and as red (Ao → PA) in late systole and throughout diastole (bottom).

は赤系統(左→右方向)が明瞭な群(4名)(Fig. 1).

② 収縮期には青系統(右→左方向), 拡張期にはモザイクパターンを呈する群(4名).

③ 心周期を通して連続性にモザイクパターンを呈する群(2名).

## 2. 短絡血流のパルス・ドップラー法による検討

動脈管内にサンプルボリュームを設定して検出した血流をFFT分析し, 次の血流速度パターンを得た.

① 群での短絡血流パターンは, 収縮早期から収縮中期にかけて三角型の右→左方向, 収縮末期から拡張末期にかけて矩形型の左→右方向の血流として記録され, その拡張期流速は70 cm/sec以内であった(Fig. 2).

② 群では収縮早期から収縮中期にかけて①群と同様の右→左方向, 収縮末期から拡張末期にかけて広帯域の血流パターンを呈した.

③ 群では連続性の広帯域両方向性パターンを呈した.

パルス・ドップラー法による経時的な観察で

は, 短絡血流の①群→②群→③群への移行が認められた(Fig. 3左). 動脈管両方向性短絡が認められた最後の時間と, 初めて連続性短絡として検出された時間を, おおのこの新生児についてFig. 4に示した.

## 3. 短絡血流の連続波ドップラー法による検討

カラードップラー法でモザイクパターンを呈し, パルス・ドップラー法で広帯域の血流パターンを呈した血流の詳細を検討するため, 連続波ドップラー法を施行した.

連続波ドップラー法を用いて検出した動脈管短絡血流波形は, 全例, 初回検査時に良好なエンベロープを描き, 最高流速の測定が可能であった.

①群における連続波ドップラーエコー図は, パルス・ドップラー法を用いて検出した血流速度パターンと近似していた.

カラードップラー法でモザイクパターン, パルス・ドップラー法で広帯域両方向性短絡血流を呈していた②群と③群において, 連続波ドップラーによる検討では, 動脈管短絡は流速の大きな

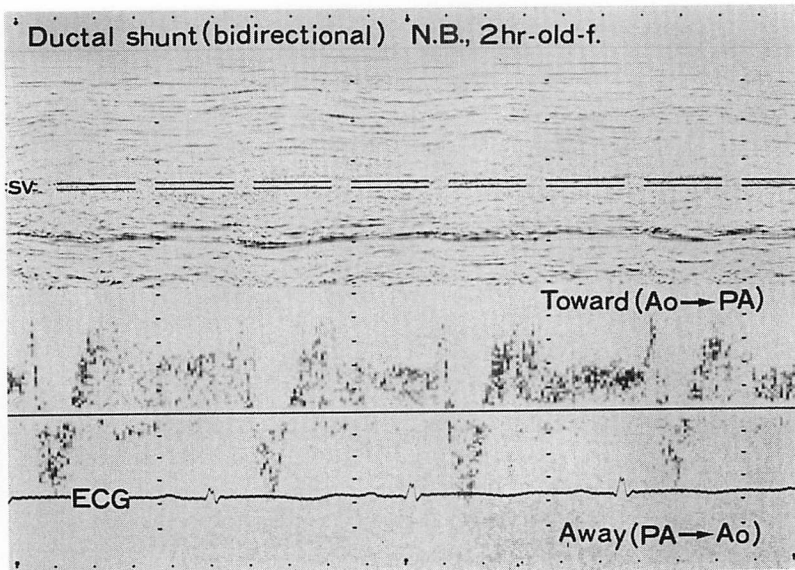


Fig. 2. Pulsed Doppler echocardiogram of a ductal shunt in a 2-hour-old neonate.

Ductal shunt flow is judged to be bidirectional by the flow velocity pattern obtained by pulsed Doppler echocardiography with the sample volume positioned in the ductus at the pulmonary end.

(1.24 m/s 以上) 左 → 右短絡として検出された。

連続波ドップラー法による経時的観察では、①群・②群において徐々に拡張期左 → 右短絡血流の最高流速が増大し、両方向性短絡から③群のごとき流速の大きな連続性左 → 右短絡へ移行した (Fig. 3)。その後、連続波ドップラーによる良好な短絡血流エンベロープが捉えがたくなり、動脈管短絡は消失した (Fig. 5)。動脈管左-右短絡血流の最高流速の経時的な変化を Fig. 6 に示した。

#### 4. 連続波ドップラー法による拡張期大動脈-肺動脈圧較差の推定

拡張期の動脈管左右短絡最高流速により大動脈-肺動脈圧較差を簡易ベルヌイの式  $\Delta P = 4V^2$  (P: 圧較差, V: 最大流速) により計算した。推定圧較差は Fig. 7 のごとく、生後 12 時間以内で急速に増大していた。

### 考 按

今回の検討により動脈管短絡血流は多くの例 (8/10) で、出生早期 (生後 4 時間以内) には両方向性短絡を呈し、その後、左-右短絡血流速度を増しながら連続性の左-右短絡に移行することが明らかとなった。他の 2 名では初回検査時より、流速が大きな連続性左-右短絡を呈していた。この 2 名の初回検査は生後 2.5, 3.5 時間であり、より早期に検査を開始していれば、動脈管短絡を両方向性短絡として検出し得た可能性がある。

従来心カテ・アンギオによる検討では、新生児期早期における動脈管短絡方向は左-右、両方向、右-左とさまざまであった<sup>1)</sup>が、動脈管右-左短絡は存在するとしても生後 1 時間以内に限られ、長時間は持続しないとされていた<sup>3)</sup>。今回の検討では、動脈管両方向性短絡は、生後 11 時間までは観察された。従来報告よりも動脈管右-左短絡の存在が生後長時間にわたって観察されたのは、超音波ドップラー法が短絡血流の検出においてより鋭敏なためと考えられた。

カラードップラー法は断層心エコー図上に血流

情報を重ねあわせて表示する方法で、心臓・大血管における血行動態を評価する上で有力な手段である<sup>4-7)</sup>。今回動脈管短絡を評価する上で動脈管の開存の有無、短絡血流の方向が推定でき、パルス・ドップラー法を用いる上でサンプルボリュームの設定が容易であった。連続波ドップラー法を使用して最高流速を求めるにあたり、短絡血流と超音波ビームのなす角度が問題となるが、カラードップラー法を使用することにより適切な音響窓が得られるため、この角度を小さくとることが可能であった。

Reller らはカラードップラー法を用い、新生児動脈管血流を描出し、その閉鎖時期を検討したが、動脈管両方向性短絡については論じていない<sup>7)</sup>。Hiraishi らは断層心エコー図法とパルス・ドップラー法を用い、動脈管閉鎖機転と短絡血流速について検討している<sup>8)</sup>。

動脈管両方向性短絡は肺高血圧を伴った動脈管開存症例や、体循環血の供給を動脈管短絡に依存する心疾患について報告されている<sup>9,10)</sup>。Spach らは心カテ・アンギオを用いて動脈管両方向性短絡を検討し、拡張期動脈管左-右血流は主として動脈管より遠位の下行大動脈より起こるとし、これを動脈管より近位と遠位の動脈系の input impedance の特性の差から説明している<sup>9)</sup>。Bass らはパルス・ドップラー法を用いて、大動脈弁狭窄や大動脈弁閉鎖の新生児 19 名における血行動態を検討した。動脈管短絡は収縮期において全例右-左方向で、拡張期には心房間短絡の大きな 11 例で左-右、心房間短絡の小さい 5 例で右-左方向として観察されたと報告し、拡張期血流の方向の違いを肺体血管抵抗比によって説明している<sup>10)</sup>。今回の検討にはこれら病的新生児は含まれておらず、拡張期動脈管短絡血流はすべて左-右方向であった。新生児期早期は肺細小動脈中膜平滑筋が厚く、たとえ肺呼吸が開始しても生理的肺高血圧が持続することが知られており<sup>1,2)</sup>、動脈管右-左短絡は収縮期に肺動脈圧が体動脈圧より高いために出現すると考えられる。

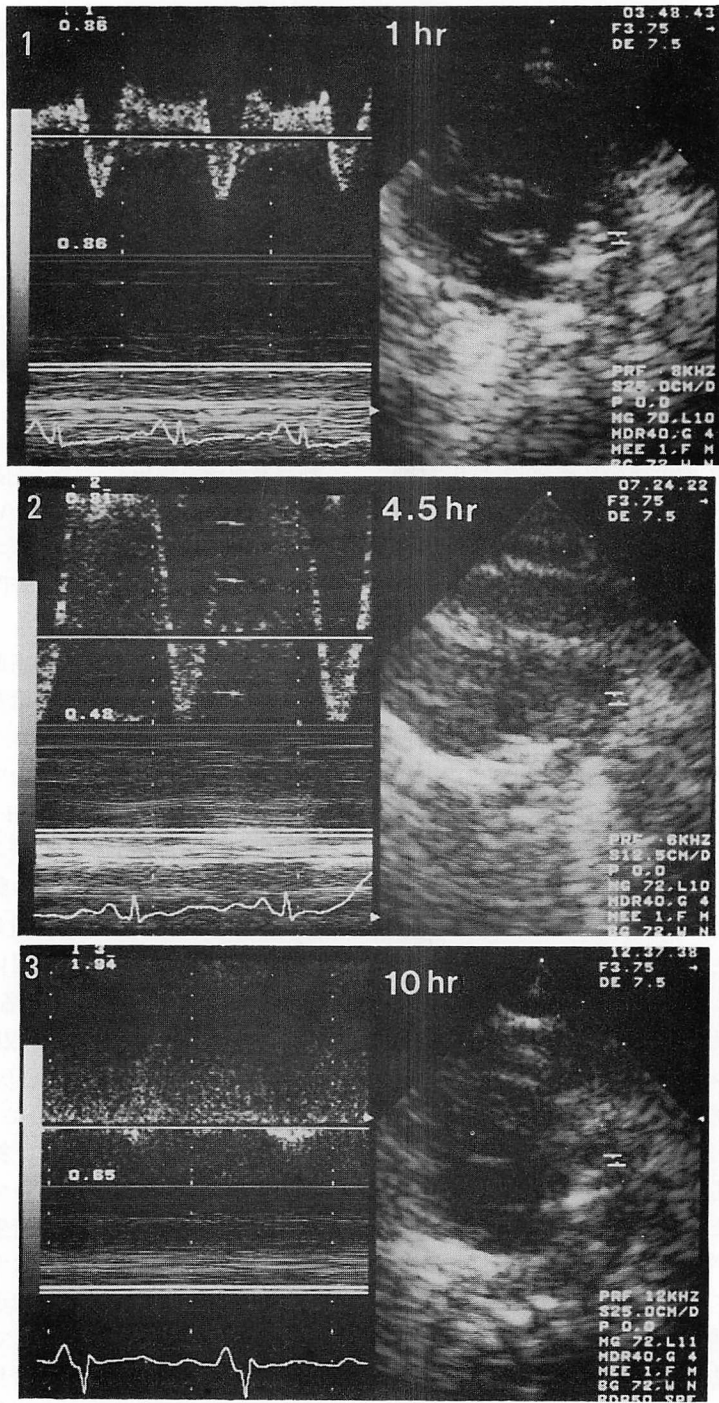
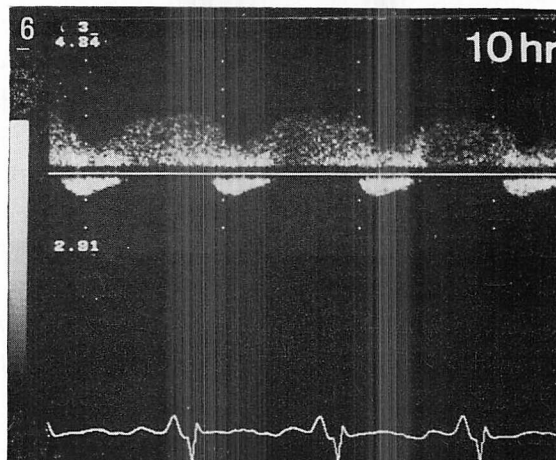
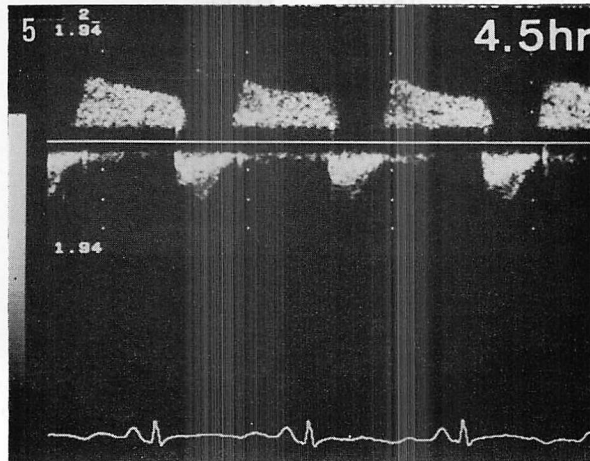
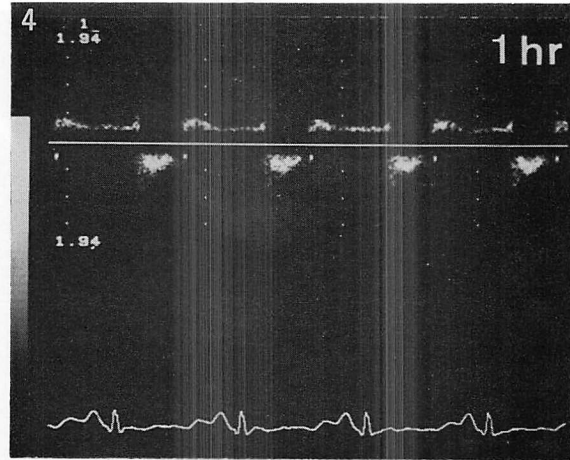


Fig. 3. Flow velocity patterns through the ductus by pulsed Doppler echocardiograms (1~3) and continuous-wave Doppler echocardiograms (4~6).



With increasing diastolic left-to-right ductal shunt velocities, the bidirectional ductal shunt flows became a continuous left-to-right ductal shunt.

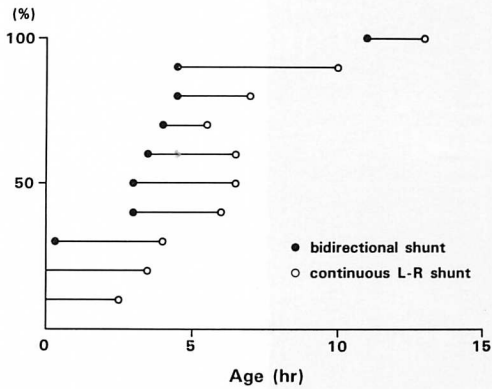


Fig. 4. The times of appearance of bidirectional ductal shunting and continuous left-to-right shunting in individual cases.

The appearance of the bidirectional ductal shunt and the onset of the continuous left-to-right ductal shunting are indicated in each neonate.

新生児期における心時相の検討から, 出生直後の右室前駆出時間は左室前駆出時間とほぼ等しいことが知られている<sup>11)</sup>. 肺動脈弁の開放が大動脈弁の開放と同時にあるにもかかわらず, 収縮早期に動脈管右-左(肺動脈→大動脈)短絡が存在することは, 解剖学的に肺動脈弁-動脈管肺動脈端の距離が大動脈弁-動脈管大動脈端の距離より短かく, したがって脈波の伝播に要する時間が短いためと考えられる<sup>9)</sup>.

連続波ドップラー法を用いた動脈管短絡血流速による大動脈-肺動脈圧較差の推定は, Museweら, Nakajimaらによって報告されている<sup>12,13)</sup>. Museweらは心臓カテーテル検査によって得られた瞬時大動脈-肺動脈圧較差と, 動脈管短絡血流速により推定した圧較差がよく一致したと報告し<sup>12)</sup>, 一方, Nakajimaらは動脈管の形態により計測誤差が変動し, 多くの例ではドップラー法が圧較差を過大評価してしまうと指摘している<sup>13)</sup>. 今回は動脈管左-右最高流速を用いて大動脈-肺動脈の圧較差を推定しているが, 心時相の上で最高流速は拡張期に出現していた. 拡張期動脈管最高

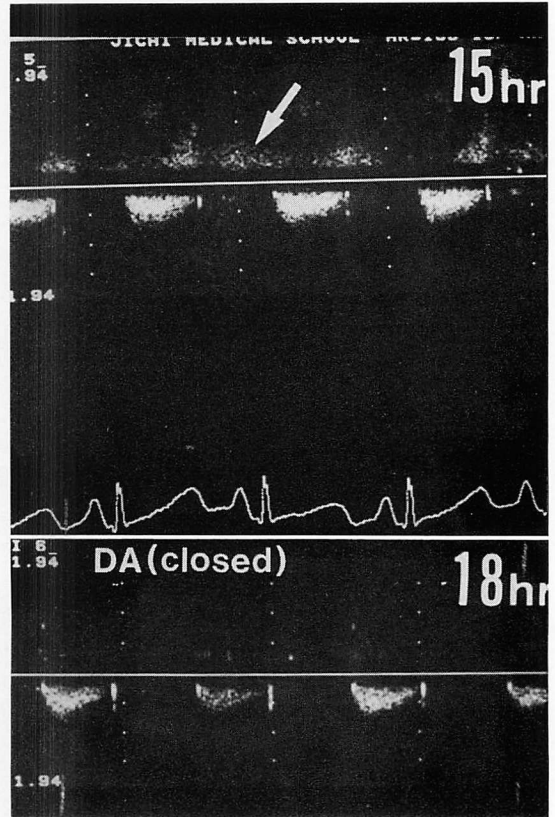


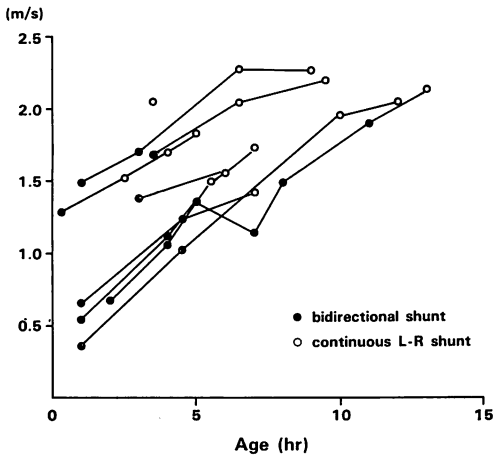
Fig. 5. Continuous Doppler echocardiograms illustrating the closing process of the ductus.

流速は経時的に増大しており, これは徐々に内径が縮小していく動脈管の形態と, 徐々に圧較差が増大していく大動脈-肺動脈圧較差を反映しているものと考えられた. 連続波ドップラー法により計測した動脈管左-右短絡最高流速より推定した大動脈-肺動脈の圧較差は, 生後12時間以内で急速に増大していた. 連続波ドップラーを用いて, 動脈管自然閉鎖が近づくにつれ, 短絡血流の良好なエンベロープが描けなくなったのは, 短絡量が減少して診断機器の検出感度がぎりぎりになったためと考えられた.

要 約

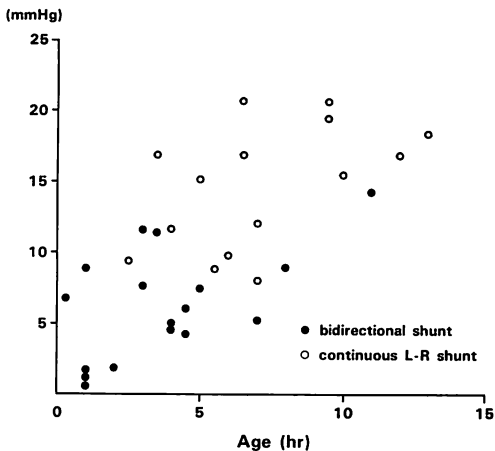
正常新生児10名に対してドップラー心エコー





**Fig. 6. Maximal velocities of diastolic left-to-right ductal shunts.**

Flow velocities increase with age in the first 12 hours after birth.



**Fig. 7. Estimated diastolic aorto-pulmonary pressure gradients measured on each examination.**

図検査を生後 0.3~4 時間以内より繰り返し施行した。動脈管短絡血流パターンをカラー Doppler 法、パルス・Doppler および連続波 Doppler 法を用いて評価した。

初回検査時、動脈管短絡血流はカラー Doppler 法を用い全例で描出可能で、その血流パターン

は 3 群に分けられた。1) 収縮期に右-左、拡張期に左-右短絡が明らかな 4 名; 2) 収縮期に右-左、拡張期にモザイクパターンを呈した 4 名; 3) 心周期を通して連続性にモザイクパターンを認めた 2 名であった。

パルス・Doppler 法による検討では、1 群と 2 群の収縮期右-左短絡は三角型で、収縮早期に認められた。1 群における拡張期左-右短絡は、収縮末期より拡張末期にわたる矩形型、2 群における拡張期血流は広帯域スペクトラム (乱流) を呈した。3 群では連続性の広帯域スペクトラム (乱流) を呈した。

連続波 Doppler による検討では、カラー Doppler 法のモザイクパターンあるいはパルス・Doppler 法による乱流は、流速の大きな動脈管左-右短絡であった。

検査を繰り返し施行することにより、1 群で観察された動脈管血流パターンは、拡張期の流速を増しながら、2 群、3 群で認められた血流パターンに変化して行った。拡張期動脈管短絡最高流速より簡易ベルヌーイ式 ( $\Delta P = 4V^2$ ) を用いて計算された大動脈-肺動脈推定圧較差は、生後 12 時間以内に増大していた。

以上、正常新生児の多く (8/10) で動脈管両方向性短絡が観察され、この両方向性短絡は拡張期最高流速を増大しながら、連続性の左-右短絡へと変化した。

動脈管両方向性短絡は、新生児期早期に認められる生理的肺高血圧と、肺動脈弁から動脈管肺動脈端までの脈波伝播に要する時間が、大動脈弁-動脈管大動脈端までよりも短いことによると考えられた。

動脈管短絡血流の分析は、新生児期、特に出生早期の循環系の適応過程を理解する上で重要な情報を与えると結論した。

文 献

1) Adams FH: Fetal and neonatal circulations. *in* Moss' Heart Disease in Infants, Children, and Adolescents (ed by Adams FH, Emmanuilides

- GC). Williams & Wilkins, Baltimore & London, 1983, pp11-17
- 2) Stopfkuchen H: Changes of the cardiovascular system during the perinatal period. *Eur J Pediatr* **146**: 545-549, 1987
  - 3) Gessner I, Krovetz LJ, Benson RW, Prystowsky H, Stenger V, Eitzuman DV: Hemodynamic adaptations in the newborn infant. *Pediatrics* **36**: 752-762, 1965
  - 4) Yanagisawa M, Yano S, Shiraishi H, Nakajima Y, Kuramatsu T, Itoh K, Suzuki O: Application of two-dimensional Doppler echocardiography to the diagnosis of congenital heart disease in infancy. *J Cardiovasc Ultrasonogr* **4**: 312-324, 1984
  - 5) Stevenson JG: Doppler evaluation of common shunt lesions in congenital heart disease. in *Doppler echocardiography* (ed by Nanda NC). Igakushoin, New York & Tokyo, 1985, pp393-415
  - 6) Shiraishi H, Ichihashi K, Kuramatsu T, Yano S, Yanagisawa M, Itoh K: Left-to-right shunt via the foramen ovale in the early neonatal period: Evaluation by Doppler color flow mapping. *J Cardiol* **17**: 559-566, 1987 (in Japanese)
  - 7) Reller MD, Ziegler ML, Rice MJ, Solin RC, McDonald RW: Duration of ductus shunting in healthy preterm infants: An echocardiographic color flow Doppler study. *J Pediatr* **112**: 441-446, 1988
  - 8) Hiraishi S, Misawa H, Oguchi K, Kadoi N, Saito K, Fujino N, Hojo M, Horiguchi Y, Yashiro K: Two-dimensional Doppler echocardiographic assessment of closure of the ductus arteriosus in normal newborn infants. *J Pediatr* **111**: 755-760, 1987
  - 9) Spach MS, Serwer GA, Anderson PAW, Canent RV Jr, Levin AR: Pulsatile aorto-pulmonary pressure-flow dynamics of patent ductus arteriosus in patients with various hemodynamic states. *Circulation* **61**: 110-122, 1980
  - 10) Bass JL, Berry JM, Einzig S: Flow in the aorta and patent ductus arteriosus in infants with aortic atresia or aortic stenosis: A pulsed Doppler ultrasound study. *Circulation* **74**: 315-322, 1986
  - 11) Riggs T, Hirschfeld S, Avroy Fanaroff CB, Llebman J. Neonatal circulatory changes: An echocardiographic study. *Pediatrics* **59**: 338-344, 1977
  - 12) Musewe NN, Smallhorn JF, Benson LN, Burrows PE, Freedom RM: Validation of Doppler-derived pulmonary arterial pressure in patients with ductus arteriosus under different hemodynamic states. *Circulation* **76**: 1081-1091, 1987
  - 13) Nakajima T, Araki Y, Shimizu T, Sato I, Futaki S, Kamiya T, Miyatake K, Nimura Y: Non-invasive assessment of the peak pressure gradient between the aorta and pulmonary artery in patent ductus arteriosus. *J Cardiol* **17**: 353-360, 1987 (in Japanese)