

孤立性右室低形成の2例

Isolated right ventricular hypoplasia: Report of two cases

近藤 修
小野 安生*
新垣 義夫*
高橋 長裕*
神谷 哲郎*

Osamu KONDO
Yasuo ONO*
Yoshio ARAKAKI*
Osahiro TAKAHASHI*
Tetsuro KAMIYA*

Summary

Two cases of the hypoplastic right ventricle are reported.

Patient 1: A five-year-old boy underwent cardiac catheterization 13 days after birth which revealed that the end-diastolic volume in the right ventricle was 2 ml. It was 20 ml at the age of two years and 40 ml at five years. Thus, the right ventricular hypoplasia lessened with increasing age. Neither pulmonary nor tricuspid valvular malformation was present.

Patient 2: A four-month-old boy received two-dimensional echocardiographic examination at the age of two days which revealed: 1) a small right ventricle in the apical four-chamber view, 2) a half-moon-shaped right ventricle in the subxyphoid short-axis view at the level of the great arteries, and 3) normal positioning of the septal leaflet of the tricuspid valve. Pulsed Doppler echocardiography revealed normal blood flow patterns, immediately above the pulmonary valve and below the tricuspid valve. Cardiac catheterization at the age of three months indicated isolated right ventricular hypoplasia, a diverticulum of the right ventricle, and dilated cardiomyopathy. The patient died of congestive heart failure at the age of four months. Autopsy confirmed the above diagnoses.

Key words

Isolated right ventricular hypoplasia
of the right ventricle

Echocardiography

Dilated cardiomyopathy

Diverticulum

はじめに

孤立性右室低形成 (isolated right ventricular hypoplasia: IRVH) は、肺動脈弁や三尖弁に重篤な奇形がなく、右室肉柱部の発達不良による右室低形成である。これまで22例の報告がみられる¹⁻¹⁶⁾。しかし新生児期に診断され、後に右室形

態の長期間にわたる変化を追求された報告はみられない。なお本症の超音波検査による診断に関する報告もみられない。我々は、2例のIRVHを経験した。症例1は5年間に3回の心カテーテル検査を行い、右室容積の経時的な改善を認めた。症例2は入院時の超音波検査でIRVHと診断し、その後、心カテーテル検査、剖検によりIRVH

山口大学医学部 小児科
宇部市小串 1144 (〒755)

*国立循環器病センター 小児科
吹田市藤白台 5-7-1 (〒565)

Department of Pediatrics, Yamaguchi University
School of Medicine, Kogushi 1144, Ube 755

*Department of Pediatrics, National Cardiovascular
Center, Fujishirodai 5-7-1, Suita 565

Received for publication May 2, 1988; accepted July 6, 1988 (Ref. No. 35-PS 93)

を確定した. また経過中に拡張型心筋症と右室憩室を合併した.

症 例

症例 1: 5 歳, 男児.

40 週, 3,820 g で出生. 生直後からチアノーゼを認めた. 生後 8 日に多呼吸が出現し, 入院した.

入院時現症および経過: 身長 51 cm, 体重

3,685 g, 呼吸数 52/分. 全身にチアノーゼを認めた. 第 2 肋間胸骨左縁に最強点を有する Levine 2/6 度の収縮期雑音を聴取し, II 音は単一であった. 手掌に猿線を認め, 両側の停留辜丸がみられた. 染色体は 46, XY であった.

胸部レ線 (Fig. 1) は心胸郭比 0.50 で, 肺血管陰影は減少していた. 心電図 (Fig. 1) は左軸偏位 (-20°) を示した. 三尖弁閉鎖を疑い, 生後 13 日

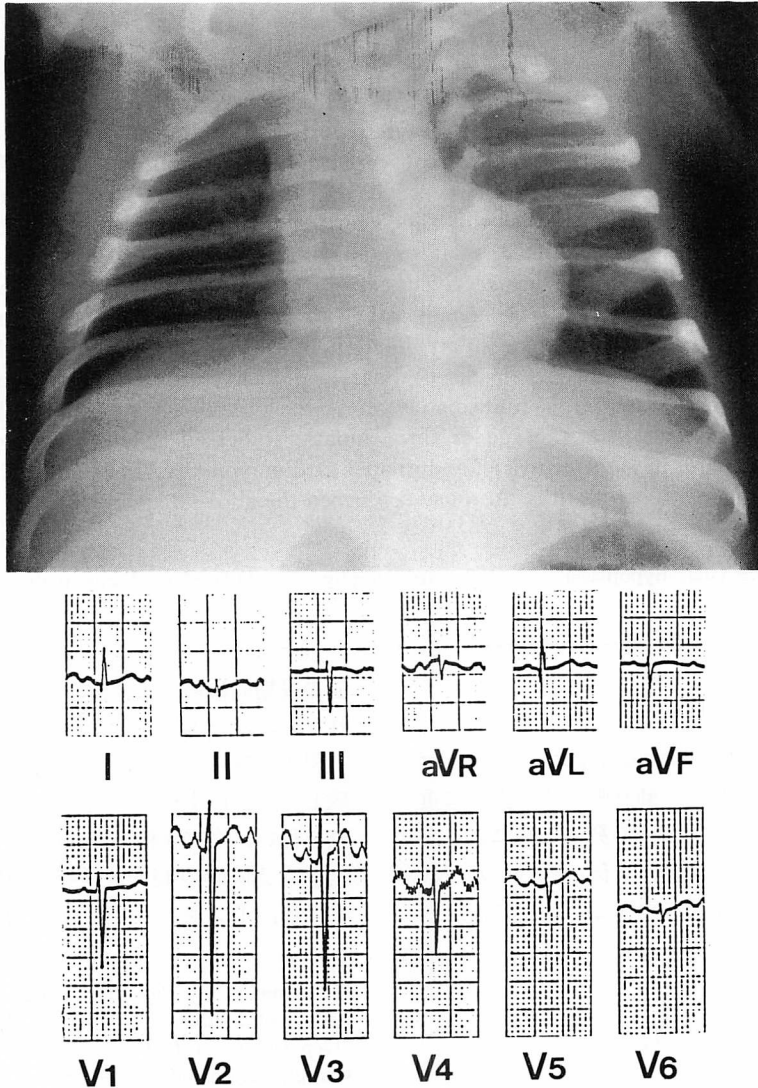


Fig. 1. Chest radiograph and electrocardiogram (Patient 1).

に心カテーテルを行った。カテーテルは右房から右室・肺動脈，右房から左房へ挿入された。左右心房平均圧はほぼ等しく，上昇はみられなかった。右室圧は 25/0/(5)mmHg，肺動脈圧は 23/4/10 mmHg で肺動脈右室間に圧差を認めなかった (Fig. 2)。右房造影で右室拡張末期容積 (RVEDV) は 2 ml であった (Fig. 3)。以上の所見により，IRVH，心房中隔欠損と診断した。入院時強くみられたチアノーゼ (PaO_2 ; 27 mmHg) は，生後 3

ヵ月の退院時には PaO_2 ; 37.8 mmHg に改善した。本症は，2歳で再び心カテーテル検査を行った。RVEDV は 20 ml (体重 7.9 kg) であった。5歳で行った心カテーテル検査では RVEDV は 40 ml (体重 14.2 kg) と正常範囲内に改善した。右室造影でも右室肉柱構造がはっきりしてきた (Fig. 4)。現在チアノーゼは認めない。しかし2歳時の超音波検査で僧帽弁逸脱による僧帽弁逆流を認め，その程度は次第に増強している。

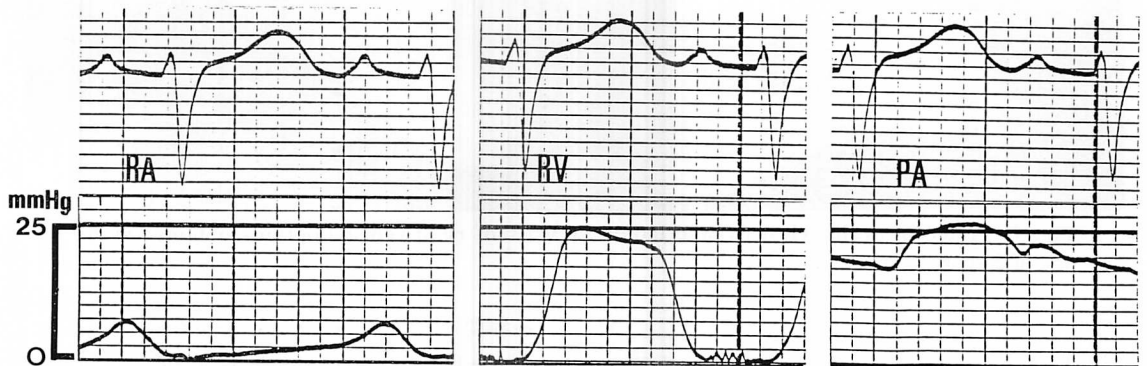


Fig. 2. Pressure pulse tracings of the right atrium (RA) right ventricle (RV), and pulmonary artery (PA). (Patient 1)

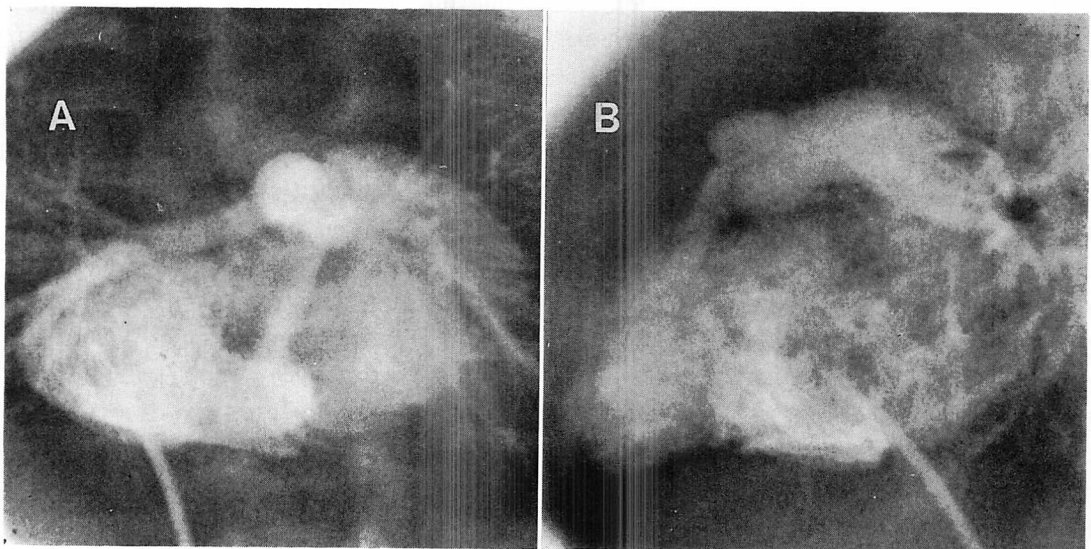


Fig. 3. Anteroposterior view (A) and lateral view (B) of right ventriculograms at the age of 15 days (Patient 1).

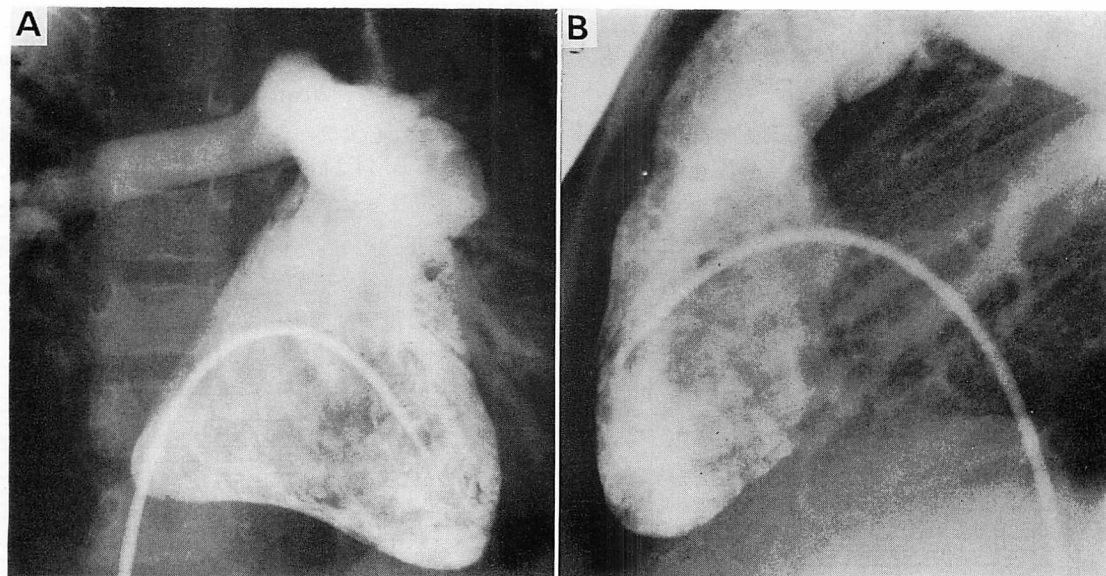


Fig. 4. Anteroposterior view (A) and lateral view (B) of right ventriculograms obtained at the age of 5 years (Patient 1).

症例 2: 4 ヶ月, 男児.

40 週, 3,536 g で出生. 生後 2 時間からチアノーゼを認め, 生後 2 日で入院した.

入院時現症および経過: 身長 51 cm, 体重 3,510 g, 呼吸数 55/分. 全身にチアノーゼを認めた. 聴診で II 音は単一で, 心雑音はきかれなかった.

胸部レ線 (Fig. 5) では肺血管陰影は減少していた. 心電図 (Fig. 5) は, QRS 軸は +30 度で, 軽度の左軸偏位を示した. 断層心エコー図 (Fig. 6) は, 上段と中段の収縮末期と拡張期の心尖部四腔断面像では, 三尖弁の付着異常はなく, 小さな右室腔を認めた. 下段は剣状突起下からの右室流出路像である. 右室心尖部を認めず, 半円形の右室を認めた. 超音波パルスドップラー検査では, 肺動脈弁直上でサンプリングした肺動脈血流速は 0.9 m/sec であった (Fig. 7). その他, 中等度の三尖弁逆流と心房中隔欠損を認めた. 以上から IRVH, 心房中隔欠損, 三尖弁逆流と診断し, 経過観察した.

生後 1 ヶ月にチアノーゼは滯泣時のみにみられ

る程度に改善した. しかし生後 2 ヶ月から断層心エコー図で左室の拡大と駆出率の低下, および右室自由壁からの憩室様の突出像を認めた (Fig. 8). 生後 3 ヶ月のとき心カテーテル検査を行った. 右房平均圧 11 mmHg, 左房平均圧 14 mmHg で, 右室圧は 30/14/(19)mmHg, 肺動脈圧は 33/22/26 mmHg で, 肺動脈右室間に有意の圧差を認めなかった (Fig. 9). 右室造影で右室肉柱部の高度の低形成と右室からの憩室様突出を認めた (Fig. 10). 左室造影は左室拡張末期容積 40 ml, 左室収縮末期容積 37 ml で, 左室の拡大と駆出率の低下を認めた. 心カテーテル終了後, 徐脈, 呼吸不全となり, 10 日後に死亡した. 剖検では三尖弁の付着異常はなく, 右室肉柱構造ははっきりせず, 右室の仮性憩室を認めた. 左室は拡大していた. 組織学的には両心室の間質に強い線維化を認めたが, 心筋細胞の錯綜配列はみられなかった. 最終診断は IRVH, 拡張型心筋症, 右室憩室, 心房中隔欠損, 三尖弁逆流であった.

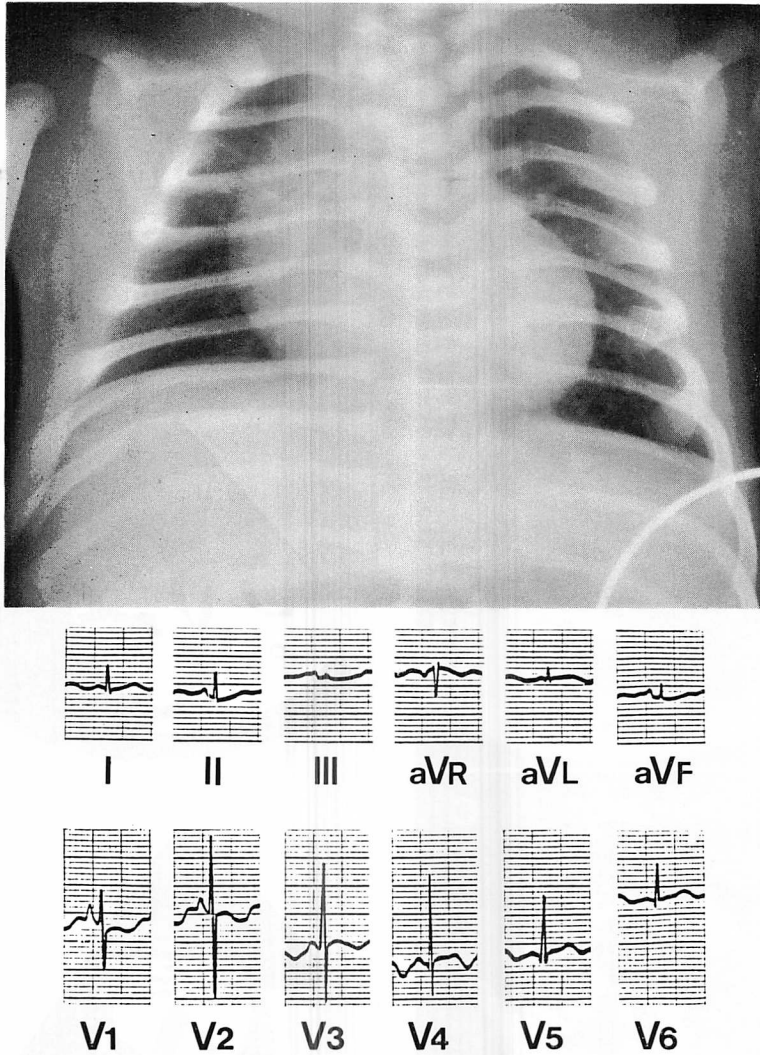


Fig. 5. Chest radiograph and electrocardiogram (Patient 2).

考 察

本報告に記載した2例は、いずれも特異な経過をとった。症例1は生後13日に行った心カテテル検査で明らかな右室拡張末期容積の低値を示したが、その原因となり得る三尖弁や肺動脈弁の奇形を認めなかった。したがって IRVH と診断した。しかし、2歳と5歳のときに行った心カテ

ーテル検査では右室拡張末期容積は正常範囲内となり、右室肉柱構造もはっきりとしてきた。従来の報告で右室低形成や三尖弁の低形成、および心房間交通路の狭小が高度な症例は、生後3ヵ月以内に死亡している^{3,4,9)}。上記のような異常を伴わない症例は、新生児期に一過性のチアノーゼを認め、乳児期は特に変わりなく経過する。しかし、早くて2歳、遅くて30歳頃から、右室駆出率の

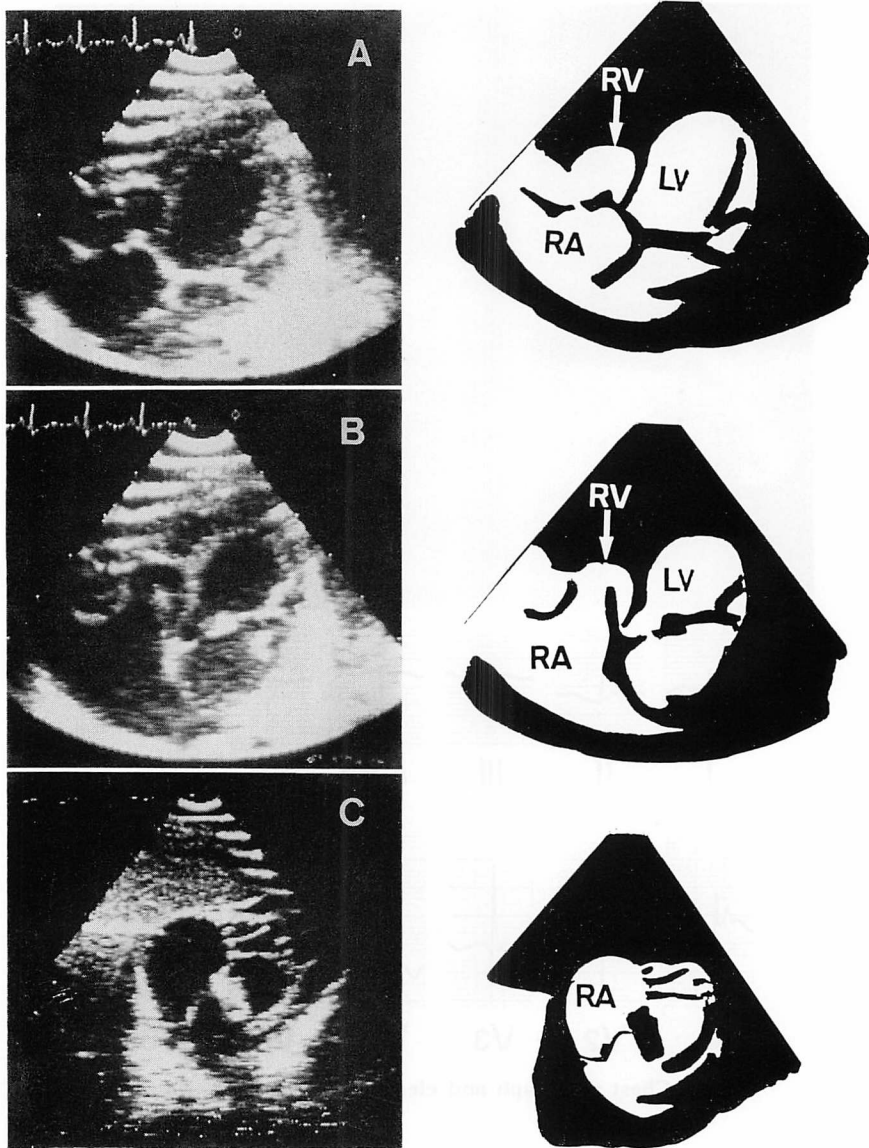


Fig. 6. Two-dimensional echocardiograms on admission (Patient 2).

Apical 4-chamber views in the systolic (A) and diastolic phases (B) disclose a small right ventricle (RV). The right ventricular outflow tract in the subxyphoid short-axis view (C) shows an absent apex of the right ventricle and a half-moon-shaped right ventricle, as well.

低下により, 再びチアノーゼや呼吸困難などの右心不全を起こすことが多いとされる^{2,4,6,11,13,16}. これまで, 本症のように, 新生児期に認めた右室低形成が改善したという報告はみられない. 高度

の肺動脈弁狭窄に伴う右室低形成に Brock の手術を行い, 数年後に右室容積の増加を認めることはある¹⁷. しかし本症例では, 高度の肺動脈弁逆流や三尖弁逆流はなく, 右室容積が正常化した理

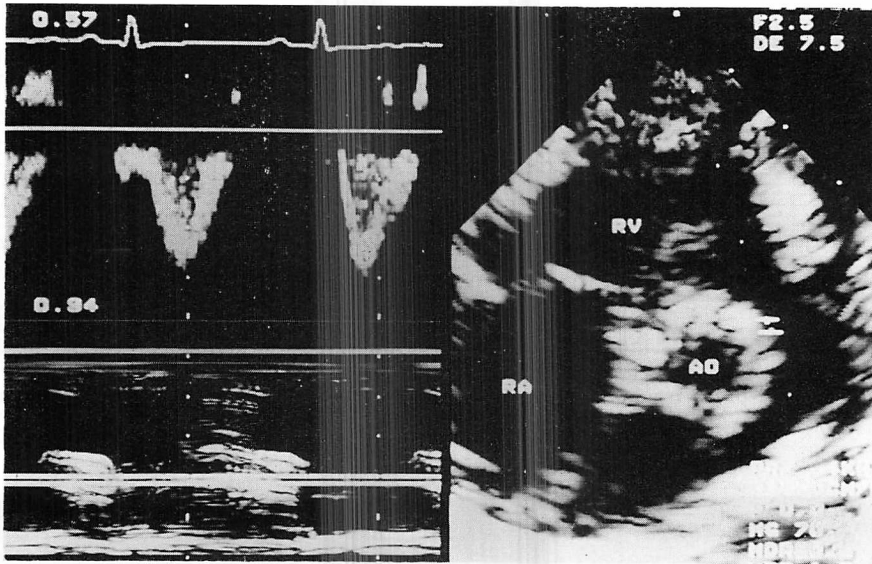


Fig. 7. Pulsed Doppler recordings of the pulmonary artery flow pattern in Patient 2.
RV=right ventricle; AR=right atrium; AO=aorta.

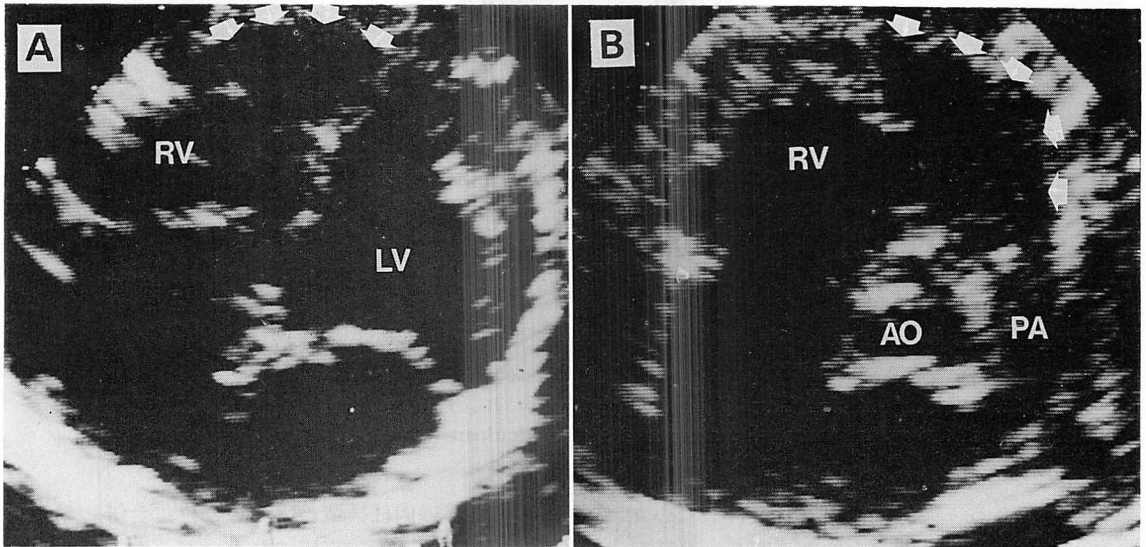


Fig. 8. Two-dimensional echocardiograms at the age of 2 months illustrating the apical 4-chamber view (A) and the short-axis view of the aorta at the levels of the great arteries (B). A diverticulum of the right ventricle (arrows) is seen.
RV=right ventricle; LV=left ventricle; AO=aorta; PA=pulmonary artery.

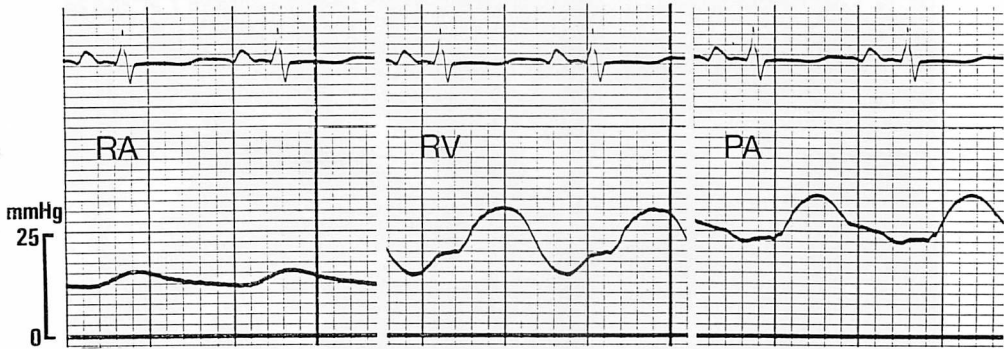


Fig. 9. Pressure pulse tracings of the right atrium (RA), right ventricle (RV), and pulmonary artery (PA) (Patient 2).

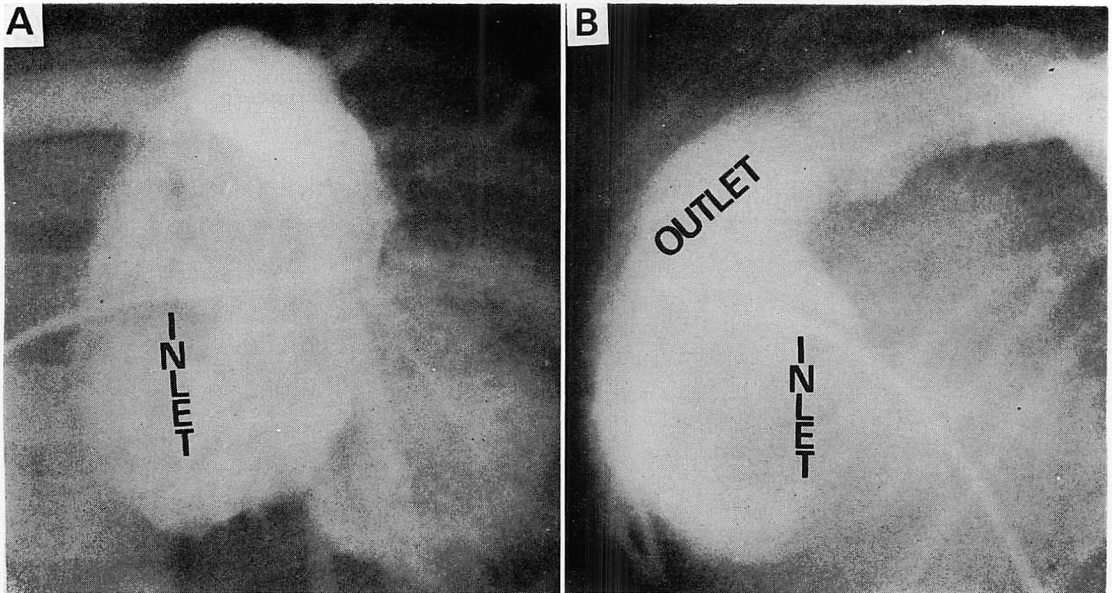


Fig. 10. Anteroposterior view (A) and lateral view (B) of right ventriculograms showing an absence of the apical trabecular zone and a diverticulum (Patient 2).

由は不明である。症例2は3ヵ月で行った心カテーテル検査により、右室肉柱部の明らかな低形成を認めた。また、臨床経過や剖検により右室憩室と拡張型心筋症を合併していることが確認された。従来の報告では、心内膜線維弾性症を合併した39歳の症例がみられる⁴⁾。右室憩室の合併例についての報告はない。しかし、左室憩室が左室心

尖部などの肉柱構造の乏しい部位に合併しやすいことを考えると、高圧ではないが、右室肉柱の低形成を特徴とする本疾患が、右室憩室を合併したことは興味深い。

症例2は入院時の超音波検査により IRVH と診断し、その後心カテーテル検査、および剖検により IRVH と確診した。その超音波検査所見は、

1) 三尖弁の付着異常や右室菲薄化はなく、三尖弁の開閉も十分確認できた。2) 肺動脈弁の開閉も正常であった。3) 超音波パルスドップラー法により肺動脈弁直上でサンプリングした肺血流速は 0.9 m/sec で、肺血流パターンも正常であった。4) 剣状突起下からの右室流出路像で右室心尖部は描出できず、半円様の右室が特徴的であった。IRVH の診断は心カテーテルによっている。しかし、本症例の経験により心臓超音波検査により、IRVH の診断は十分可能と考えられた。

要 約

孤立性右室低形成の 2 例を報告した。

症例 1: 5 歳男児。生後 13 日に心カテーテルを行い、右室拡張末期容積は 2 ml であった。その後さらに二度の心カテーテル検査を行い、右室拡張末期容積は 2 歳のとき 20 ml, 5 歳のとき 40 ml であった。本患者の右室低形成は加齢とともに改善した。肺動脈および三尖弁には奇形を認めなかった。

症例 2: 4 ヶ月男児。生後 2 日に行った断層心エコー図検査で、1) 心尖部からの四腔断面図で認めた小さな右室、2) 大血管レベルでの剣状突起下からの短軸像で認めた半円様の右室、3) 三尖弁中隔尖の正常な付着の所見を得た。超音波パルスドップラーで得られた肺動脈弁直上および三尖弁直下での血流パターンは正常であった。3 ヶ月時に心カテーテルを行い、孤立性右室低形成、右室憩室、拡張型心筋症と診断した。4 ヶ月のとき鬱血性心不全のため死亡し、剖検により上記診断を確定した。

文 献

- 1) Cooley RN, Sloan RD, Hanlon CR, Bahnson HT: Angiocardiography in congenital heart disease of cyanotic type: II. Observations on tricuspid stenosis or atresia with hypoplasia of the right ventricle. *Radiology* 54: 848-868, 1950
- 2) Gasul BM, Weinberg M Jr, Luan LL, Fell EH, Bicoff J, Steiger Z: Superior vena cava-right main pulmonary artery anastomosis: Surgical correc-

- tion for patients with Ebstein's anomaly and for congenital hypoplastic right ventricle. *JAMA* 171: 1797-1803, 1959
- 3) Medd WE, Neufeld HN, Weidman WH, Edwards JE: Isolated hypoplasia of the right ventricle and tricuspid valve in sibilings. *Br Heart J* 23: 25-30, 1961
- 4) Sackner MA, Robinson MJ, Jamison WL, Lewis DH: Isolated right ventricular hypoplasia with atrial septal defect or patent foramen ovale. *Circulation* 24: 1388-1402, 1961
- 5) Fay JE, Lynn RB: Isolated right ventricular hypoplasia with atrial septal defect. *Canad Med Ass J* 88: 812-813, 1963
- 6) Enthoven R, Dunst M, Richman B: Congenital hypoplasia of the right ventricle and tricuspid valve with survival into adult life. *Am J Cardiol* 11: 532-536, 1963
- 7) Stoermer J, Apitz J: Der sogenannte isolierte, hypoplastische rechte Ventrikel mit vorhofseptumdefekt oder offenem Foramen ovale. *Med Klin* 60: 1777-1780, 1965
- 8) Raghib G, Amplatz K, Moller JH, Jue KL, Edwards JE: Clinical pathologic conference. *Am Heart J* 70: 806-812, 1965
- 9) Davachi F, Mclean RH, Moller JH, Edwards JE: Hypoplasia of the right ventricle and tricuspid valve in sibilings. *J Pediatr* 71: 869-873, 1967
- 10) Okin JT, Vogel JHK, Pryor R, Blount SG Jr: Isolated right ventricular hypoplasia. *Am J Cardiol* 24: 135-139, 1969
- 11) Van der Hauwaert LG, Michaelsson M: Isolated right ventricular hypoplasia. *Circulation* 44: 466-474, 1971
- 12) 岡田之嘉, 堀内藤吾, 石戸谷武, 石沢栄次: Isolated right ventricular hypoplasia の 1 例. *胸部外科* 25: 291-293, 1972
- 13) 羽根田潔, 岡田嘉之, 八巻重雄, 大内将弘, 香川謙, 柴生田豊, 堀内藤吾: 孤立性右室低形成. *心臓* 6: 400-407, 1974
- 14) 羽根田潔, 香川謙, 小泉誠二, 仁田新一, 本田剛彦, 佐藤清春, 垣畑秀光, 田林昶一, 毛利平, 堀内藤吾: 孤立性右室低形成の 1 治験例. *心臓* 9: 852-856, 1977
- 15) 西口俊裕, 松岡裕二, 山元一裕, 先成英一, 沖島寶洋, 鈴宮寛子, 早川国男, 田原正英: 右室低形成の 1 例. *日児誌* 88: 467-471, 1984
- 16) Haworth SG, Shinebourne EA, Miller GAH: Right-to-left interatrial shunting with normal right ventricular pressure: A puzzling haemodynamic picture associated with some rare congenital malformations of the right ventricle and

近藤, 小野, 新垣, ほか

tricuspid valve. *Br Heart J* **37**: 386-391, 1975

17) Rao PS, Liebman J, Borkat C: Right ventricular growth in a case of pulmonic stenosis with intact

ventricular septum and hypoplastic right ventricle. *Circulation* **53**: 389-394, 1976