

急性心筋梗塞に対する
direct PTCA 療法: PTCR
直後PTCA 療法との比較

Direct percutaneous
transluminal coronary
angioplasty (PTCA) for
treatment of acute myo-
cardial infarction: Com-
parison with PTCA im-
mediately after throm-
bolysis

岡 裕三
吉田 修
梶山 正治
増岡 俊治
伊藤 有峰
河越 卓司
長尾 秀幸
土谷 太郎

Yuhzo OKA
Osamu YOSHIDA
Masaharu KAJIYAMA
Toshiharu MASUOKA
Yuho ITO
Takuji KAWAGOE
Hideyuki NAGAO
Taro TSUCHIYA

Summary

We studied 73 patients with acute myocardial infarction (AMI) treated by percutaneous transluminal coronary angioplasty (PTCA) without thrombolysis (direct PTCA) and 52 patients with AMI treated by PTCA immediately after thrombolysis (PTCR+PTCA). The initial results, angiographic findings and preservation of ventricular functions of the direct PTCA group were compared with those of the PTCR+PTCA group.

1. The success rate of coronary recanalization was higher in the direct PTCA group than in the PTCR+PTCA group, but there was no statistical significance (89% vs 77%; $p=NS$).
2. Major complications occurred in 4.1% of the direct PTCA group and in 5.8% of the PTCR+PTCA group ($p=NS$).
3. The incidence of acute coronary reocclusion was higher in the PTCR+PTCA group than in the direct PTCA group (7.4% vs 22%; $p<0.05$).
4. Angiographic haziness at the dilated site following PTCA was seen more frequently in patients in the PTCR+PTCA group than in those of the direct PTCA group (43% vs 23%; $p<0.05$).
5. Patients with haziness at the dilated site had a significantly higher incidence of acute coronary

広島あかね会土谷総合病院 循環器内科
広島市中区中島町 3-30 (〒730)

Department of Cardiology, Tsuchiya General Hospital,
Nakajima-cho 3-30, Naka-ku, Hiroshima 730

Received for publication March 23, 1988; accepted June 1, 1988 (Ref. No. 35-89C)

reocclusion than did the patients without such haziness (28% vs 6.3%; $p < 0.05$).

6. Left ventricular ejection fraction and regional wall motion were better preserved in the direct PTCA group than in the PTCR+PTCA group, but there was no statistical significance.

It was suggested that direct PTCA is safe and can be performed with good success rates. It is superior to PTCR+PTCA in avoiding acute coronary reocclusion, and thus we supposed that the response of lesions to angioplasty may be altered by the administration of thrombolytic agents.

Key words

Acute myocardial infarction Direct percutaneous transluminal coronary angioplasty Acute coronary reocclusion

はじめに

急性心筋梗塞 (AMI) の発症機序に関しては、必ずしも統一した見解は得られていないが、それは、冠動脈の急激な閉塞による冠血流の途絶によって発生し、時間経過とともに進展して行くと考えるのが一般的である。したがって、閉塞冠動脈を出来るだけ早期に再開通させることは、根本的な治療法といえる。

本格的な再開通療法は、1979年 Rentrop ら¹⁾ の streptokinase を用いた冠動脈内血栓溶解療法 (intracoronary thrombolysis) に始まり、その後急速に普及し、本邦でも urokinase (UK) を用いた percutaneous transluminal coronary recanalization (PTCR) が多くの施設で行われるようになった。この方法に関してはこれまでに多くの報告がなされており、その有効性ならびに限界も明らかになりつつある。すなわち、PTCA 成功例では、予後の改善や心筋 salvage による慢性期左心機能の改善が認められている²⁻⁵⁾。しかし、本邦の多施設集計⁶⁾によると、72万単位の冠動脈内 UK 投与での累積有効率は 66.7% であり、無効例も少なくない。また、PTCA により再開通し得ても、その後高度の残存狭窄を残すことが多いため、再開塞や ischemic event の発生が問題となっている⁷⁾。近年、これらの問題に対処するため、経皮的冠動脈形成術 (percutaneous transluminal coronary angioplasty: PTCA) が行われ、その有効性が認められつつある⁸⁻¹³⁾。急性期 PTCA 療法の施行方法は、PTCR の併用療法と

して、PTCR に引き続き行う方法と、直接 PTCA を行う direct PTCA 療法の2つに大別される。今回我々は、両治療法間で臨床的諸問題を比較検討し、direct PTCA 療法の有効性について考察したので報告する。

対象と方法

対象は 1984年 10月から 1987年 8月までの2年 10ヵ月の間に、急性期の冠動脈造影 (CAG) に引き続き緊急 PTCA を施行した AMI 125例である。その内訳は男性 91例、女性 34例、年齢は

Table 1. Clinical and angiographic characteristics

	Direct PTCA	PTCR+PTCA	p value
Cases	73	52	
Age (yr)	62±11	61±12	NS
Sex (M:F)	55:18	39:13	NS
MI artery			
LAD	49(67%)	31(59%)	NS
LCX	0(0%)	5(10%)	$p < 0.05$
RCA	24(33%)	16(31%)	NS
Total occlusion	45(62%)	40(77%)	NS
Subtotal occlusion	28(38%)	12(23%)	NS
Extent of CAD			
SVD	47(64%)	26(50%)	NS
MVD	26(36%)	26(50%)	NS

MI=myocardial infarction; LAD=left anterior descending; LCX=left circumflex; RCA=right coronary artery; CAD=coronary artery disease; SVD=single vessel disease; MVD=multivessel disease; NS not significant.

35歳から82歳、平均62歳であった。ただし、重篤なショックを合併した左主幹部梗塞例は対象より除外した。急性期再開通療法は、原則として発症より6時間以内に来院した症例に施行した。対象をPTCRを施行せず直接PTCAを行った73例(direct PTCA群)と、PTCRに引き続きPTCAを行った52例(PTCR+PTCA群)に分類し(Table 1)、PTCAの初期成績、CAG所見、慢性期左心機能について比較した。なお、PTCR後のPTCAは、PTCR後も90%以上の高度狭窄を残す症例や、PTCR不成功例に対して施行した。

PTCAはヘパリン10,000単位とアスピリン500mgの静脈内投与、イソソルベイト・ディニトレート(ISDN)5mgの冠動脈内投与を行った後、通常はJudkins法にて施行した。バルーンカテーテルはACS製(Simpson-Robert)の2.5~3.5mm、ガイドワイヤーはhigh torque floppy, steerableを主として用いた。1分から2分のバルーン拡張の後、多方向の確認造影を行い、狭窄度および拡張形態を評価した。残存狭窄が75%以下になった場合をPTCAの初期成功とした。

慢性期左心機能の評価は、梗塞発症1ヵ月に施

行した左室造影(left ventriculography: LVG)より求めた左室駆出率(left ventricular ejection fraction: LVEF)、局所壁運動(regional wall motion: RWM)、左室拡張終期容積指数(left ventricular end-diastolic volume index: LVEDVI)にて行った。駆出率は右前斜位30°の左室像からSimpson's ruleにより算出した。局所壁運動は右前斜位30°の左室拡張末期で、大動脈の midpoint と心尖部を結ぶ線分を長軸とし、その midpoint より心基部側は長軸に直交する8本の等間隔線、心尖部側は長軸の midpoint より10°ごとに放射線を引き、このうち僧帽弁口にかかる2本の線分を除き、31本の軸(axis)を決定した。これらの各軸の短縮率から、健常対照例より求めた正常短縮率の下限値との差の総和を算出し、これをhypokinetic index (HI)と呼び、局所壁運動の指標とした(Fig. 1)。

結 果

1. 初期成績

PTCAの初期成功は、direct PTCA群73例中65例(89%)、PTCR+PTCA群52例中40例(77%)であり、有意差は認めなかったがdirect PTCA群が優る傾向にあった(Table 2)。また、

Table 2. Primary success of PTCA

	Direct PTCA	PTCR+PTCA	p value
Overall	65(89%)	40(77%)	NS
Total occlusion	38(84%)	30(75%)	NS
Subtotal occlusion	27(96%)	10(83%)	NS

両群ともにコントロール造影での責任冠動脈の閉塞の有無、すなわち完全閉塞例と不完全閉塞例での成功率に差は認めなかった。

不成功原因の内訳をTable 3に示すが、PTCR+PTCA群において急性再開塞による不成功例を多く認めた。

2. 合併症

合併症の比較をTable 4に示す。問題となる合

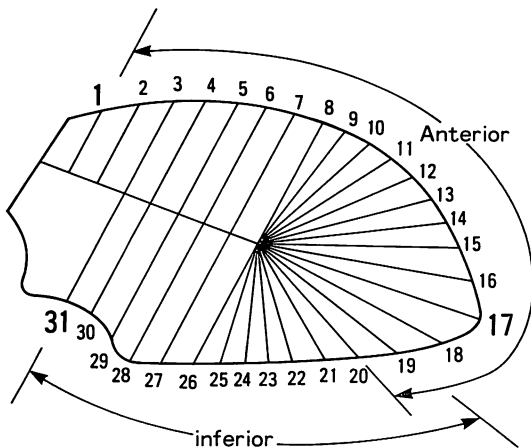


Fig. 1. Analysis of regional wall motion.

1~20: anterior myocardial infarction, 19~31: inferior myocardial infarction.

Table 3. Reasons for failure

	Direct PTCA	PTCR+PTCA
GW not passed	1	2
Balloon not passed	2	0
Not dilated	1	2
Acute reocclusion	2	6
Complication	2	2

GW=guide wire.

Table 4. Complications

	Direct PTCA	PTCR+PTCA
Coronary rupture	1	1
Coronary occlusion	1	1*
Coronary dissection	1	1
Death	0	1*
Total	3(4.1%)	3(5.8%)

* The same patient

併症の発生率は, direct PTCA 群 4.1%, PTCR+PTCA 群 5.8% で, 両者に差を認めなかった. 内訳は, 冠破裂, 非病変部位の新たな冠閉塞および高度の冠解離で, 両群にそれぞれ 1 例ずつ認めた. 死亡に関連した合併症を PTCR+PTCA 群の 1 例に認めた.

3. 急性再開塞

PTCA にて再開通が得られたにもかかわらず, カテーテル検査中ないしその直後における再開塞を急性再開塞とした. この急性再開塞を direct PTCA 群 5 例(7.4%), PTCR+PTCA 群 10 例(22%)に認め, これは PTCR+PTCA 群において有意に多かった ($p < 0.05$). 急性再開塞に対しては ISDN や UK の冠動脈内投与, repeat PTCA により再開通を試みたが, direct PTCA 群 2 例(40%), PTCR+PTCA 群 5 例(50%)では再開通し得なかった (Table 5).

4. PTCA 直後の拡張形態

PTCA 直後の確認造影における病変部位の拡張形態の比較を示す (Table 6).

Table 5. Incidence of acute coronary reocclusion

	Direct PTCA	PTCR+PTCA	p value
Overall	5(7.4%)	10(22%)	$p < 0.05$
Total occlusion	3(7.3%)	8(24%)	NS
Subtotal occlusion	2(7.4%)	2(17%)	NS

Table 6. Angiographic findings immediately after PTCA

	Direct PTCA	PTCR+PTCA	p value
Haziness	16(23%)	20(43%)	$p < 0.05$
Flap / dissection	13(19%)	8(17%)	NS

1) 造影濃度の低下したモヤモヤ像を呈し明らかな flap や dissection を認めないもの (haziness: Fig. 2c): 拡張部位の haziness を direct PTCA 群 16 例(23%), PTCR+PTCA 群 20 例(43%)に認め, PTCR+PTCA 群において有意に多かった ($p < 0.05$).

2) 線状陰影欠損ないし造影剤の extravasation を認めるもの (flap ないし dissection: Fig. 3D): 拡張部位の flap ないし dissection を direct PTCA 群 13 例(19%), PTCR+PTCA 群 8 例(17%)に認め, 両者間に有意差はなかった.

5. 慢性期左心機能

発症から 4 時間以内に CAG を開始し, 再開通に成功した初回前壁梗塞 (LAD seg. 6 ないし seg. 7 の完全閉塞例) で, 慢性期左心機能を比較した (Fig. 4).

1) LVEF: direct PTCA 群 $59 \pm 10\%$, PTCR+PTCA 群 $55 \pm 12\%$ であり, 有意差は認めなかったが, direct PTCA 群が優る傾向にあった.

2) HI: direct PTCA 群 197 ± 138 , PTCR+PTCA 群 229 ± 155 であり, 有意差は認めなかったが, direct PTCA 群が優る傾向にあった.

3) LVEDVI: direct PTCA 群 $119 \pm 39 \text{ ml/m}^2$, PTCR+PTCA 群 $114 \pm 31 \text{ ml/m}^2$ であり, ほぼ同等であった.

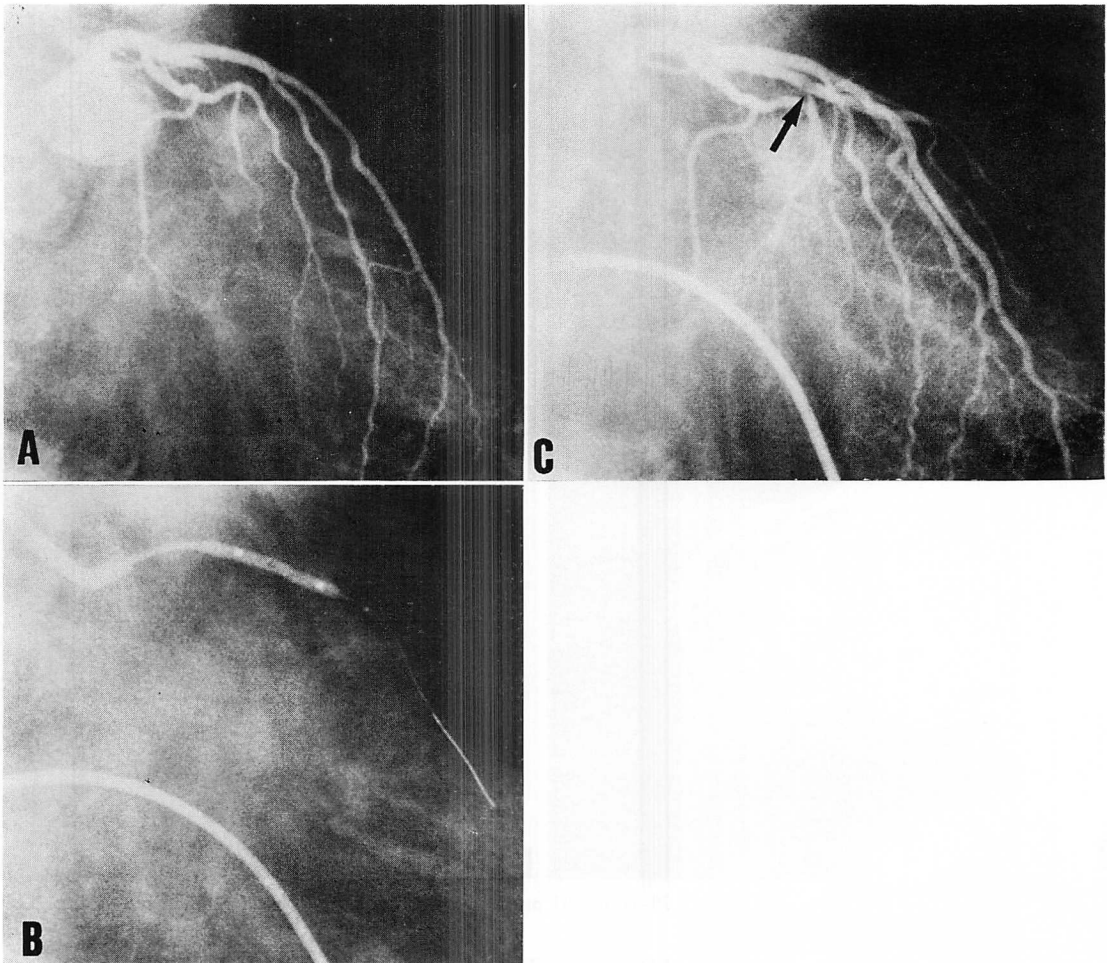


Fig. 2. Coronary angiograms of a 43-year-old patient with anterior acute myocardial infarction.

A: Proximal left anterior descending coronary artery (LAD) occlusion. Intracoronary urokinase infusion was not successful.

B: The proximal LAD lesion was dilated with a 2.5 mm balloon.

C: Opening of the LAD immediately after PTCA. Haziness was present at the angioplasty site (arrow). Five min after final angiography, the LAD was completely occluded again.

考 察

急性心筋梗塞に対する direct PTCA 療法は、Hartzler ら¹⁴⁾によって始められ、その有効性について、本邦では延吉ら¹⁵⁾の報告がある。今回の我が国の検討においても、初期成功率は PTCR 後の

PTCA 療法に比べて遜色がなく、むしろ高い成功率であった。

Direct PTCA 療法は完全閉塞に対して行われることが多いため、術前に冠動脈の解剖学的変化を知ることは困難である。しかし、急性心筋梗塞の閉塞病変では、慢性閉塞性病変とは異なり、ガ

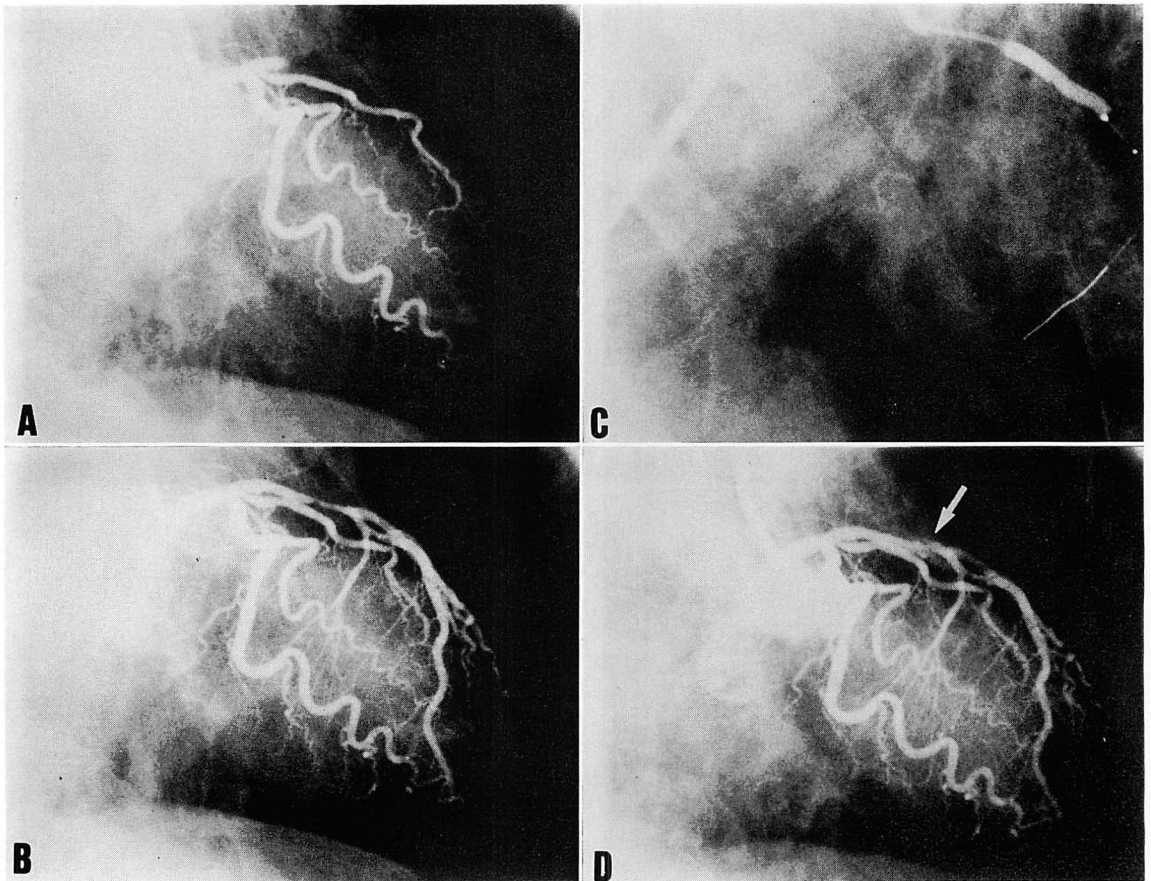


Fig. 3. Coronary angiograms of a 70-year-old patient with acute anterior myocardial infarction.

A: Proximal left anterior descending coronary artery (LAD) occlusion. B: Intracoronary urokinase infusion opened the occlusion, but it had a high-grade residual stenosis. C: The proximal LAD lesion was dilated with a 2.5 mm balloon. D: Opening of the LAD immediately after PTCA. Intimal flap was present at the angioplasty site (arrow).

イドワイヤーやバルーンカテーテルの通過が比較的容易である。また、ガイドワイヤーの通過によりある程度末梢が造影可能となる場合も多く、慎重に施行すれば、比較的安全に施行できると思われた。

Direct PTCA 療法の利点としては、PTCR に要する時間が短縮されることにより、症例によってはより迅速な再開通が得られること、線溶剤を使用しないため出血の合併症が少なくなること、

および治療費の軽減などが一般的に考えられている。これらに加えて、今回の我々の検討では、急性心筋梗塞に対する急性期 PTCA 療法でしばしば発生する急性再閉塞の減少があげられる。

この急性再閉塞の原因を臨床的に明らかにすることは困難であるが、可能性としては血栓の再発生、冠動脈壁の出血、冠動脈解離、スパズムなどがあげられよう。これらのなかで線溶剤投与の有無により差違が生じ得るものとしては、まず第一

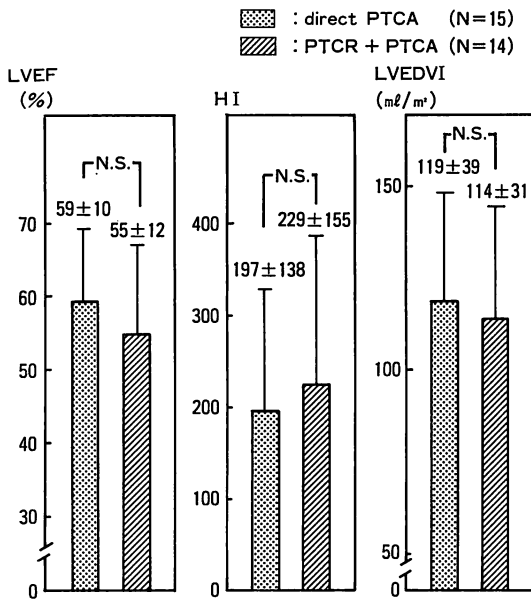


Fig. 4. Left ventricular function in the chronic phase.

Left ventricular function is compared among each subgroup of patients with a completely occluded proximal LAD on initial angiograms which are performed within 4 hours of their first symptoms of acute myocardial infarction.

LVEF=left ventricular ejection fraction; HI=hypokinetic index; LVEDVI=left ventricular end-diastolic volume index.

に血管壁の出血があげられる。梗塞責任病変部の病理学的検索によると、冠動脈の閉塞機転は粥状硬化による器質的狭窄と、その破綻による血栓形成が主因として考えられている。しかし、一部では粥腫内や内膜下などの出血も関与していることが示されている¹⁶⁻¹⁸⁾。したがって血管壁の出血が閉塞機転に大きく関与している症例では、線溶剤の投与は出血をさらに助長し、冠動脈の閉塞を促進する恐れがある。また、Barger ら¹⁹⁾は硬化した血管壁には vasa vasorum が豊富で出血しやすいと述べているが、PTCA により新たに血管壁の出血が生じる可能性も考えられる。このような場合も線溶剤の投与が悪影響を及ぼす可能性があると思われる。ちなみに、Waller ら²⁰⁾の剖検例の

報告では、線溶療法後、PTCA を行った4例のすべてに粥腫内や内膜下などに出血を認めたが、PTCA のみを行った5例では出血は認められなかったと述べられている。

PTCA 直後の拡張形態の比較において、direct PTCA 療法では PTCA 後の PTCA 療法に比べて、拡張部位の haziness の出現が有意に減少している。このことは、線溶剤の投与によって PTCA の機械的侵襲に対する病変部の反応に、何らかの変化が生じた結果と考えられる。更に、haziness を示したものより急性再開塞への移行を多く認めており、再開塞機転との関連が示唆された。

左心機能の比較では、統計的有意差をみるには至らなかったが、左室駆出率と局所壁運動において、direct PTCA 療法が PTCA+PTCA 療法に比べて優る傾向を認めた。Waller ら²⁰⁾の報告にもあるように、direct PTCA 療法では線溶剤を使用しないため出血性梗塞を起こしにくくなると思われる。出血性梗塞に関してはさまざまな論議²¹⁻²⁵⁾があるが、心筋 salvage には多少なりとも有利な点と考えられる。しかしながら、心筋 salvage には発症より再開通までの時間や側副血行の発達程度をはじめとして、多くの因子の関与が考えられ、左心機能に関しては更に多数例での比較が必要と思われる。

以上、direct PTCA 療法の有効性について考察した。しかし、解剖学的に PTCA が困難な症例、左主幹部病変ないしその類似病変を有する症例では、急性再開塞の問題もあり、PTCA を先行させるべきと思われる。また、tissue type plasminogen activator など、より生理的な線溶剤の出現もあり、急性心筋梗塞に対する再開通療法における direct PTCA 療法の位置づけを決定するには、更に検討を重ねる必要がある。

要 約

Direct PTCA 療法の有効性を明らかにする目的で、急性期に PTCA を施行した心筋梗塞 125

例を, 直接 PTCA を行った 73 例 (direct PTCA 群) と, PTCR に引き続き PTCA を行った 52 例 (PTCR+PTCA 群) に分類し, 初期成績, 冠動脈造影所見, および慢性期左心機能について比較検討した。

1. 初期成功率は direct PTCA 群 89% (65/73 例), PTCR+PTCA 群 77% (40/52 例) であり, direct PTCA 群が優る傾向にあったが, 有意差は認めなかった。

2. 合併症の発生率は direct PTCA 群 4.1% (3 例), PTCR+PTCA 群 5.8% (3 例) で, 差は認めなかった。

3. PTCA 直後の急性再閉塞を direct PTCA 群 7.4% (5 例), PTCR+PTCA 群 22% (10 例) に認め, その頻度は direct PTCA 群において有意に低かった ($p < 0.05$)。

4. PTCA 直後の冠動脈造影にて拡張部位の haziness を direct PTCA 群 23% (16 例), PTCR+PTCA 群 43% (20 例) に認め, direct PTCA 群ではその頻度が有意に低かった ($p < 0.05$)。

5. 拡張部位に haziness を認めた 36 例中 10 例 (28%), haziness を認めなかった 80 例中 5 例 (6.3%) に急性再閉塞が発生し, 前者で有意に高率であった ($p < 0.05$)。

6. 慢性期左心機能の比較では両群間で有意差を認めなかったが, direct PTCA 群が優る傾向にあった。

以上より, direct PTCA 療法は高い成功率で安全に施行できると考えられた。更に, direct PTCA 療法では PTCR 後の PTCA 療法に比べて急性再閉塞の発生が少ないことから, 線溶剤の投与によって, 病変部の PTCA に対する反応性に相違が生じる可能性が示唆された。

文 献

- 1) Rentrop P, Blanke H, Karsch KR, Wiegrand V, Köstering H, Oster H, Leitz K: Acute myocardial infarction: Intracoronary application of nitroglycerin and streptokinase. *Clin Cardiol* 2: 354-363, 1979
- 2) Mathey DG, Kuck KH, Tilsner V, Krebber HJ, Bleifeld W: Nonsurgical coronary artery recanalization after acute transmural myocardial infarction. *Circulation* 63: 489-497, 1981
- 3) Kennedy JW, Ritchie JL, Davis KB, Fritz JK: Western Washington randomized trial of intracoronary streptokinase in acute myocardial infarction. *N Engl J Med* 309: 1477-1482, 1983
- 4) Kennedy JW, Ritchie JL, Davis KB, Stadius ML, Maynard C, Fritz JK: The Western Washington randomized trial of intracoronary streptokinase in acute myocardial infarction. *N Engl J Med* 312: 1073-1078, 1985
- 5) Simoons ML, Serruys PW, Van Den Brand M, Bär F, Zwaan De C, Res J, Verheugt FWA, Krauss XH, Remme WJ, Vermeer F: Improved survival after early thrombolysis in acute myocardial infarction: A randomized trial by the interuniversity cardiology institute in the Netherlands. *Lancet* 2: 578-581, 1985
- 6) 上松瀬勝男, 神原啓文, 佐藤 光, 延吉正清, 三羽啓史, 光藤和明, 滝沢明憲, 内田康美, 児玉和久, 茅野真男, 関口守衛, 梶原長雄, 泰江弘文, 河合忠一: 急性心筋梗塞におけるウロキナーゼ注入療法の有効性に関する検討. *最新医学* 39: 2190-2194, 1984
- 7) Harrison DG, Ferguson DW, Collins SM, Skorton DJ, Ericksen EE, Kioschos JM, Marcus ML, White CW: Retrombosis after reperfusion with streptokinase: Importance of geometry of residual lesions. *Circulation* 69: 991-999, 1984
- 8) Meyer J, Merx W, Schmitz H, Erbel R, Kiesslich T, Dörr R, Lambert H, Bethge C, Krebs W, Bardos P, Minale C, Messmer BJ, Effert S: Percutaneous transluminal coronary angioplasty immediately after intracoronary streptolysis of transmural myocardial infarction. *Circulation* 66: 905-913, 1982
- 9) Serruys PW, Wijns W, van den Brand M, Ribeiro V, Fioretti P, Simoons ML, Kooijman CJ, Reiber JHC, Hugenholtz PG: Is transluminal coronary angioplasty mandatory after successful thrombolysis? Quantitative coronary angiographic study. *Br Heart J* 50: 257-265, 1983
- 10) Gold HK, Cowley MJ, Palacios IF, Vetrovec GW, Atkins CW, Block PC, Leinbach RC: Combined intracoronary streptokinase infusion and coronary angioplasty during acute myocardial infarction. *Am J Cardiol* 53: 122C-125C, 1984
- 11) Papapietro SE, MacLean WAH, Stanley AW Jr, Hess RG, Corley N, Arciniegas JG, Cooper TB: Percutaneous transluminal coronary angioplasty

- after intracoronary streptokinase in evolving acute myocardial infarction. *Am J Cardiol* **55**: 48-53, 1985
- 12) O'Neill W, Timmis GC, Bourdillon PD, Lai P, Ganghadarhan V, Walton J Jr, Ramos R, Laufer N, Gordon S, Schork MA, Pitt B: A prospective randomized clinical trial of intracoronary streptokinase versus coronary angioplasty for acute myocardial infarction. *N Engl J Med* **314**: 812-818, 1986
 - 13) Topol EJ, O'Neill WW, Langburd AB, Walton JA Jr, Bourdillon PDV, Bates ER, Grines CL, Schork AM, Kline E, Pitt B: A randomized, placebo-controlled trial of intravenous recombinant tissue-type plasminogen activator and emergency coronary angioplasty in patients with acute myocardial infarction. *Circulation* **75**: 420-428, 1987
 - 14) Hartzler GO, Rutherford BD, McConahay DR, Johnson WL Jr, McCallister BD, Gura GM Jr, Conn RC, Crockett JE: Percutaneous transluminal coronary angioplasty with and without thrombolytic therapy for treatment of acute myocardial infarction. *Am Heart J* **106**: 965-973, 1983
 - 15) 延吉正清, 木村 剛: 緊急冠動脈造影法と緊急PTCAの適応. *診断と治療* **74**: 1773-1778, 1986
 - 16) Wartoman WB: Occlusion of the coronary arteries by hemorrhage into their walls. *Am Heart J* **15**: 459-470, 1938
 - 17) Horn H, Finkelstein LE: Arteriosclerosis of the coronary arteries and the mechanism of their occlusion. *Am Heart J* **19**: 655-682, 1940
 - 18) Jørgensen L, Chandler AB, Borchgrevink CF: Acute lesions of coronary arteries in anticoagulant treated and in untreated patients. *Atherosclerosis* **13**: 21-44, 1971
 - 19) Barger AC, Beeuwkes III R, Lainey LL, Silverman KJ: Hypothesis: Vasa vasorum and neovascularization of human coronary arteries. *N Engl J Med* **310**: 175-177, 1984
 - 20) Waller BF, Rothbaum DA, Pinkerton CA, Cowley MJ, Linnemeier TJ, Orr C, Irons M, Helmuth RA, Wills ER, Aust C: Status of the myocardium and infarct-related coronary artery in 19 necropsy patients with acute recanalization using pharmacologic (streptokinase, r-tissue plasminogen activator), mechanical (percutaneous transluminal coronary angioplasty) or combined type of reperfusion therapy. *J Am Coll Cardiol* **9**: 785-801, 1987
 - 21) Deloche A, Fabiani JN, Camilleri JP, Relland J, Joseph D, Carpentier A, Dubost Ch: The effect of coronary artery reperfusion on the extent of myocardial infarction. *Am Heart J* **93**: 358-366, 1977
 - 22) Capone RJ, Most AS: Myocardial hemorrhage after coronary reperfusion in pigs. *Am J Cardiol* **41**: 259-266, 1978
 - 23) Fishbein MC, Y-Rit J, Lando U, Kanmatsuse K, Mercier JC, Ganz W: The relationship of vascular injury and myocardial hemorrhage to necrosis after reperfusion. *Circulation* **62**: 1274-1279, 1980
 - 24) McNamara JJ, Lacro RV, Yee M, Smith GT: Hemorrhagic infarction and coronary reperfusion. *J Thorac Cardiovasc Surg* **81**: 498-501, 1981
 - 25) 藤原久義, 藤原兎子, 小野寺知哉, 田中 昌, 呉得進, 河合 忠一: 選択的冠動脈内血栓溶解療法がなされた30剖検例の臨床病理学的検討. *最新医学* **40**: 2180-2183, 1985