

# 大動脈弁および僧帽弁逆流症における左心室形態の差異について：心エコー図法による検討

# Differences in left ventricular shape between aortic and mitral regurgitation: An echocardiographic study

大井 宏夫  
内田 睦郎  
佐藤 裕之  
山口 洋  
河合 祥雄\*  
岡田 了三\*

Hiroo OHI  
Mutsuo UCHIDA  
Hiroyuki SATO  
Hiroshi YAMAGUCHI  
Sachio KAWAI\*  
Ryozo OKADA\*

## Summary

The present study was designed to determine whether the long axis of the left ventricle is elongated in patients with aortic regurgitation.

Among 445 patients with valvular disease who were followed in our hospital from April 1986 to February 1987, 14 with aortic regurgitation [AR: age: 46.1 (mean) ± 17.6 (standard deviation) years] and 17 with mitral regurgitation (MR: age: 48.8 ± 18.0 years) were selected for analysis. They all had optimal quality images in the apical view of the two-dimensional echocardiograms adequate for the evaluation and moderate to severe regurgitation at the time of Doppler examination. The control group consisted of 15 subjects without evidence of organic heart disease (age: 44.9 ± 17.7 years). There was no difference in the mean duration of the clinical course between AR (14.9 years) and MR (13.4 years).

The following measurements were made in the apical right anterior oblique view: Lo (long-axis distance of the outflow tract); from the left ventricular apex to the center of the aortic annulus, L (long-axis distance of the left ventricle); from the apex to the junctional point between the aortic and mitral valves, Li (long-axis distance of the inflow tract); from the apex to the center of the mitral valve ring, and d<sub>1</sub>, d<sub>2</sub> and d<sub>3</sub> (apical, middle and basal short axes of the left ventricle); the distances perpendicular to the each long axis at the levels of 1/4, 2/4 and 3/4 of the long axis. All data were corrected by means of the calibration scale, and compared as indices divided by the body surface area. The spheroidity index was calculated according to the formula  $\Sigma d_{1-3}/L$ .

Results were as follows:

1. Long axis: Lo, L and Li in AR were significantly greater than those in MR and the controls. There was no significant difference between MR and the controls.

順天堂大学医学部 循環器内科  
\*同 心臓血管病理学研究室  
東京都文京区本郷 2-1-1 (〒113)

Division of Cardiology, Department of Internal Medicine, \*Research Laboratory for Cardiovascular Pathology, School of Medicine, Juntendo University, Hongo 2-1-1, Bunkyo-ku, Tokyo 113

Received for publication September 7, 1988; accepted November 22, 1988 (Ref. No. 34-PS31)

2. Short axis: All three short axes in AR were significantly greater than those in the controls. Diameters  $d_1$  and  $d_2$  increased in order of the controls, MR and AR.

3. The mean of the spheroidity index was higher in the order of MR, AR and the controls, but there was no significant difference between AR and MR.

4. In the left ventriculograms of four patients with AR, the mean values of L ( $6.35 \text{ cm/m}^2$ ) and Li ( $5.58 \text{ cm/m}^2$ ) were shorter than those obtained from the echocardiograms (L:  $6.72 \text{ cm/m}^2$ , Li:  $6.49 \text{ cm/m}^2$ ).

It was concluded that in patients with AR, the long axis of the left ventricle is elongated, and that there are morphological differences between AR and MR.

**Key words**

Aortic regurgitation

Mitral regurgitation

Two-dimensional echocardiography

Spheroidity index

序 文

大動脈弁逆流症 (AR) と僧帽弁逆流症 (MR) はともに左室容量負荷を生じるが, その心電図変化, 血行動態, 予後などはかなり相違する. また臨床的に, その心形態も, 大動脈弁逆流症の X 線写真では左第四弓の左下への突出延長がみられ, 球形を呈する僧帽弁逆流症とは異なる<sup>1)</sup>とされている. 病理学的に, 大動脈弁逆流症では縦長型, 僧帽弁逆流症では球形の左心室がみられ, 組織像にも差異がある<sup>2)</sup>. 病態生理学的に, 大動脈弁逆流症では大動脈の逆流血液が左心室流出路を直接物理的に拡大して細長い型を, 僧帽弁逆流症では, 左房から左室への大量血液流入が左室流入路の拡大を来し丸い型を呈する<sup>3)</sup>とされている. しかし AR での流出路拡張を臨床的に明記した成書は少ない<sup>4)</sup>. 一般的には, 左室造影上, 両者とも左室は球形に近く<sup>5,6)</sup>, その形態は大差ないとする報告が多く<sup>7,8)</sup>, 左室容量負荷に対応する左室形態の変化は両者とも同様に扱われる傾向にある<sup>9)</sup>.

心エコー図の心尖部断層像では, 超音波ビームを心尖部から投入するため, 僧帽弁弁装置, 大動脈弁弁装置がビームと直交し比較的明確に, 弁, 弁輪のエコーを得ることが可能で, 左室流入路, 流出路の計測に適していると考えられる. しかし, いまだこの方法を用いて大動脈弁逆流症と僧帽弁逆流症の左室長軸を比較した報告はない. 我々は両者の流入路長, 流出路長を含めた左室形態

の異同につき検討した.

対象および方法

対 象

1986年4月より1987年2月までに順天堂大学付属病院において心臓超音波検査を受けた症例は, 虚血性心臓病371例, 弁膜症445例, 心筋症および心筋炎172例, 高血圧性心臓病153例, 不整脈116例, 先天性心疾患およびその術後例100例, 他555例, 計1,912例中の弁膜症例(純型大動脈弁逆流症36例, 純型僧帽弁逆流症23例, 他: 連合弁膜症386例であった. この中, 2年以上の病歴を有し, かつ, ドップラー検査上, 中等度以上の逆流を呈し, 心尖部長軸像が良く描出された大動脈弁逆流症14例(年齢17~72歳:  $46.0 \pm 17.6$  歳(平均, 標準偏差): 男11例, 女3例), 僧帽弁逆流症17例(年齢15~76歳:  $48.8 \pm 18.8$  歳: 男11例, 女6例)計31例を対象とした. 対照には心電図, その他より各種心疾患を疑われ, 心臓超音波検査などを施行したが異常を認められなかった健常者15例(年齢16~63歳:  $44.9 \pm 17.1$  歳: 男11例, 女6例)を用いた.

大動脈弁逆流症, 僧帽弁逆流症各群の平均罹病期間は, それぞれ  $14.6 \pm 11.8$  年,  $13.4 \pm 10.1$  年であった. 基礎疾患は, 大動脈弁逆流症群でリウマチ熱2例, 細菌性心内膜炎2例, マルファン症候群1例, 解離性大動脈瘤1例, 弁下垂3例, 不明5例, 僧帽弁逆流症群はリウマチ熱3例, 細菌性

内膜炎 3 例, 腱索断裂 2 例, 僧帽弁逸脱症候群 5 例, 不明 4 例であった.

方 法

断層心エコー図は YHP 製セクター型電子走査型断層装置 Type 777020 を用い, 超音波周波数 2.5 MHz のトランスデューサーを使用した. 超音波画像をビデオテープレコーダーに録画し, 心尖部左前斜位像をブラウン管上にてトレースし, 同

時記録の校正ポイント(メジャーカーソル)を用いて補正を行い, 左室流入路長, 左室長軸長, 左室流出路長を, 以下の定義で測定した.

心尖部と, 大動脈弁弁輪基部の midpoint, 大動脈弁・僧帽弁輪接合部, および僧帽弁弁輪の midpoint をそれぞれ結び, おのおのを左室流入路長 ( $L_0$ ), 左室長軸長 ( $L$ ), 左室流出路長 ( $L_i$ ), 以下  $L_0, L, L_i$  の三者を長軸長として総称した. その各長軸を四等

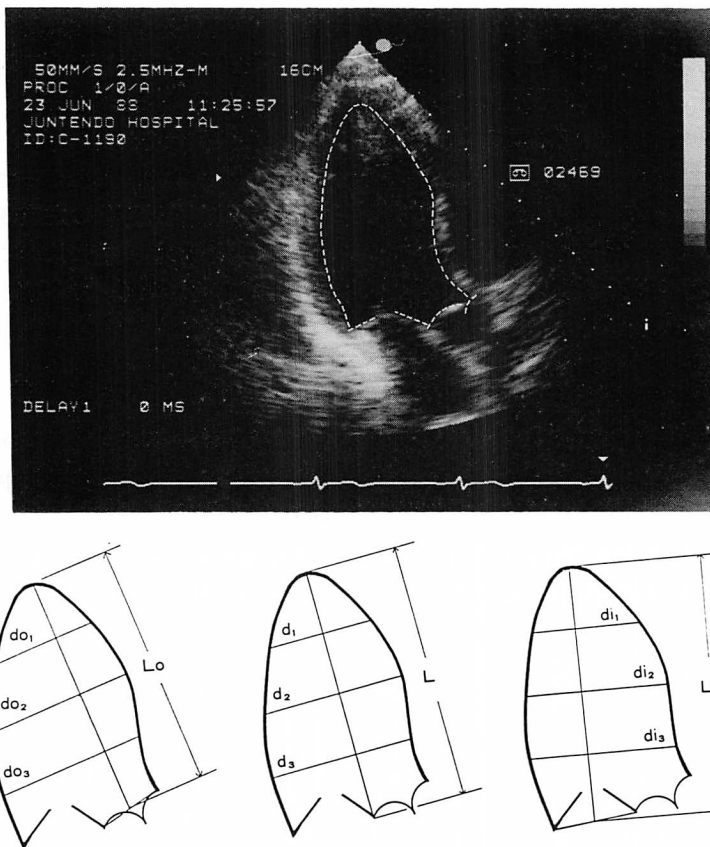


Fig. 1. Methods of measurements.

The following echocardiographic measurements were made on the apical right anterior oblique view.

$L_0$  (long-axis distance of the outflow tract): from the left apex to the center of the aortic root.

$L$  (long-axis distance of the ventricle): from the apex to the junctional point between the aortic and the mitral valve.

$L_i$  (long-axis distance of the inflow tract): from the apex to the center of the mitral ring.

Each "d" means the short axis of the left ventricle at the point of 1/4, 2/4 and 3/4 length of the long axis. For example, " $d_3$ " means the length of short axis at the point of 3/4 of  $L$ .

分した3点における垂線の左心室内膜で区切られた線分長を, それぞれの左室内腔短軸長として, 心尖部より順に, L について  $d_1, d_2, d_3, L_0$  について  $do_1, do_2, do_3, Li$  について  $di_1, di_2, di_3$ , として計測し, 体表面積により補正した (Fig. 1). また安田らの方法<sup>8)</sup>に準じて, 円形度指数 (sphericity index) を  $(d_1+d_2+d_3)/L$  として求め, それぞれ  $\Sigma d_{1-3}/L, \Sigma do_{1-3}/L_0, \Sigma di_{1-3}/Li$  と表現した.

大動脈弁逆流症群中の4例はシネアンジオによる左室造影が撮影されており, 右前斜位像の各左室長軸長を補正後測定した.

統計学的検定として3群間の不均一性の検定には一元配置分散分析を, 2群間の平均値の差の検定には Student's t-test を用い, 有意水準は5%とした.

## 結 果

各群間の年齢, 性比, 平均罹病期間には統計学的有意差は認められなかった.

1. L,  $L_0, Li$  の各長軸長のいずれも, Fig. 2 に示すように, 大動脈弁逆流症群が僧帽弁逆流症群および対照群に比して有意に延長していた. 僧帽弁逆流症群と対照群間に有意差は認められなかった.

2.  $d, do, di$  の各左室短軸長のいずれも, Fig. 3 に示すように, 大動脈弁逆流症群は心尖部, 中

間部, 心基部のいずれにおいても, 対照群に比して有意に拡大していた. また心尖部および中間部で, 大動脈弁逆流症群, 僧帽弁逆流症群, 対照群の順に短軸が大である傾向が見られた.

3. 円形度指数は, Fig. 4 に示すように, 僧帽弁逆流症群, 大動脈弁逆流症群, 対照群の順で高値であったが, 僧帽弁逆流症群と大動脈弁逆流症群との間には統計的有意差は認められなかった.

4. シネアンジオを行った4例における左室右前斜位造影像の左室流入路長 ( $Li$ ) は  $5.58 \pm 0.90$ , 左室長軸長 ( $L$ ) は  $6.35 \pm 0.86$ , 左室流出路長 ( $L_0$ ) は  $6.35 \pm 0.83$  で (いずれも平均値  $\pm$  標準偏差: 単位は  $cm/m^2$ ) だった. それに対し, 同例の超音波上の測定値はそれぞれ  $6.49 \pm 0.67, 6.72 \pm 0.57, 6.35 \pm 0.54$  であり, したがってシネアンジオによる左室右前斜位造影像の左室各長軸長は, 断層心エコー図法での測定値に比べて小さい傾向を示すことが確認された ( $L$  で 86%,  $Li$  で 94%,  $L_0$  では等しい).

## 考 按

断層心エコー図上, 大動脈弁逆流症では各左室長軸が延長し, かつ心尖部と中間部の短径が特に拡大していた. したがって心尖部から心基部にかけて全体的に拡大する傾向を示す僧帽弁逆流症とは, 左室形態に差が認められた. また, シネアン

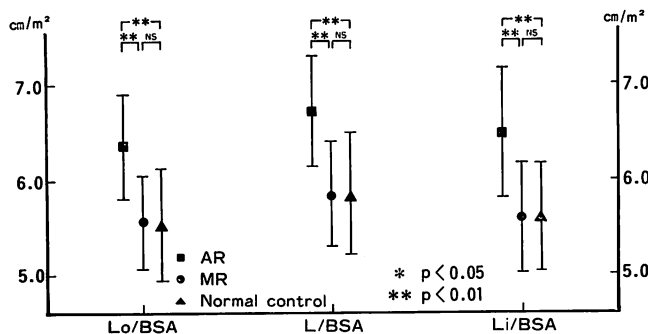


Fig. 2. Comparison of long axis of the left ventricle.

In the AR group, the length of the long axis is significantly longer than those in the MR group and the normal control group in all three measurement points.

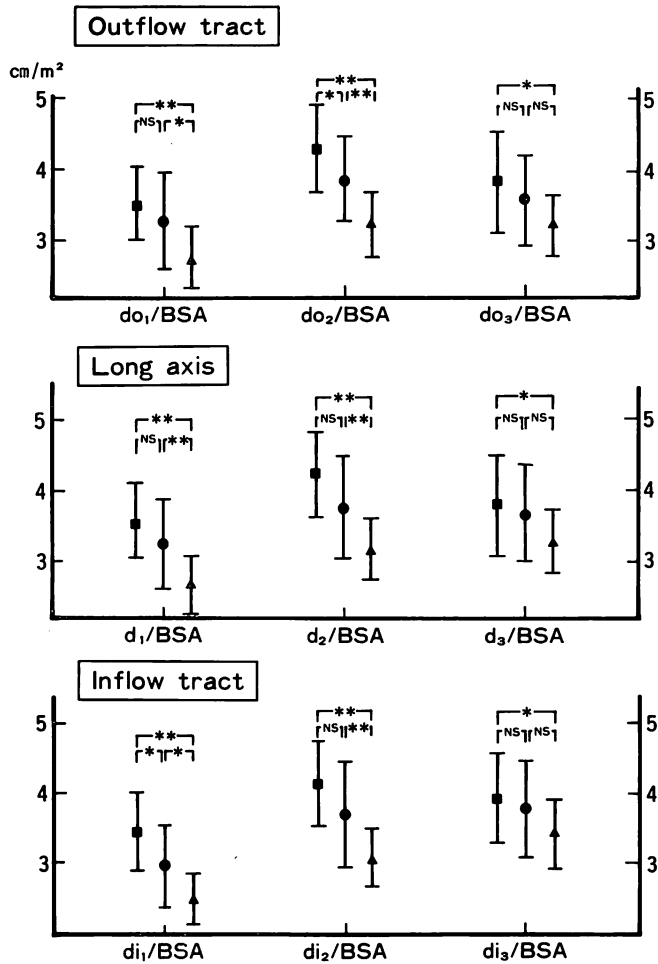


Fig. 3. Comparisons of the short axis of the left ventricle in the three measurement points.

All short axes in AR are significantly longer than those in the normal control group in the three measurement methods. In the apical and midportion, a decrease is noted in order of AR, MR and controls. Symbols: see Fig. 2. \*= $p < 0.05$ ; \*\*= $p < 0.01$ .

ジオでの長軸測定は断層心エコー図によるそれよりも小であった。

1920年代に Kirsh は剖検心を用い、僧帽弁狭窄症で左心室流入路長の短縮<sup>10)</sup>、大動脈弁性疾患における流入路と流出路の延長<sup>11)</sup>を初めて示した。

しかし、造影所見をもとにした近年の報告によれば、左室容量負荷を本態とする大動脈弁逆流症

と僧帽弁逆流症は、同様に内腔は拡張し、球形化を示すとするものが多い<sup>6,7)</sup>。また日常診療における左室造影像でも、大動脈弁逆流症で長軸が延長しているという印象は乏しく、胸部 X 線写真像、聴診所見と一致しない。今回我々が比較し得たのは4例にすぎないが、シネアングリオ実施例における左室右前斜位造影像の各長軸長は、断層心エコー図法での測定値に比べて、Li, L, Lo でそれぞ

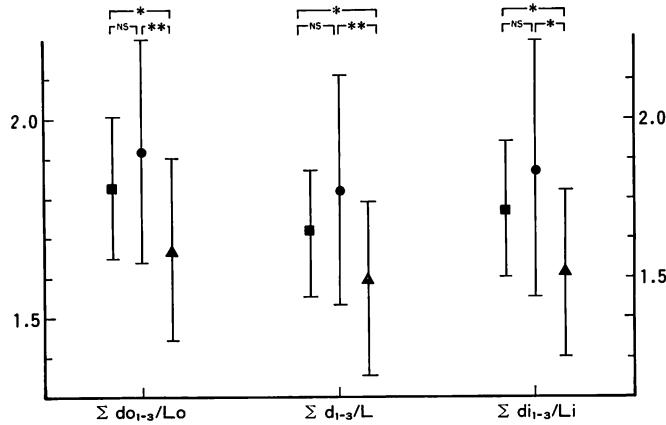


Fig. 4. The mean spheroidity index.

( $\Sigma D = d_1 + d_2 + d_3 / L$ ) in the AR group is significantly larger than that in the controls.

Symbols: see Fig. 2. \* =  $p < 0.05$ ; \*\* =  $p < 0.01$ .

れ, 約 15, 6, 0% の短縮を示していた. この見かけ上の長軸の短縮が一般的に認められるとすれば, 前述の左室造影上の形態で, 大動脈弁および僧帽弁逆流ともに球形に近いとする報告<sup>5, 6)</sup>があることも理解される. すなわち, 左室球形度増加の原因として, 大動脈弁逆流症では症例により心尖部の位置の移動, 左室長軸のずれが生じ, 通常の右前斜撮影で左室長軸が必ずしもフィルム面と平行でなく<sup>12)</sup>, フィルム面との角度のコサインとして投影されるため, 長軸長が見かけ上短縮することなどが考慮されるべきである<sup>13)</sup>と考えられる.

鱈坂らは M モード心エコー図法を用い, 大動脈弁逆流症では流出路関連指標が増大し, 僧帽弁逆流症は流入路指標が増大するとしている<sup>14)</sup>. 剖検による左心室形態の検討<sup>2)</sup>では, 大動脈弁逆流症での長軸の延長と, 僧帽弁逆流症および連合弁膜症における左心室内腔の球形化が指摘され, かつ心筋構築の変化を伴うとされている. 松本ら<sup>15)</sup>は, 求心性心肥大と拡張心における各心筋層の走行角度の変化を指摘し, これらの変化は心筋構築の変化を伴い, 単なる同一の容量負荷による変化としては説明不可能であるとしている.

Gould らは心臓カテーテルを用いた各種疾患における左心室機能指標の検索で, 大動脈弁逆流

症では他の疾患と異なり, 拡張末期における円周および縦方向への著しいストレスの増加を認め<sup>16)</sup>, 一見, 同様の容量的負荷による受動的拡張と思われる僧帽弁逆流症との力学的差異の存在の可能性を示した. この力学的負荷が心筋構築の変化に関与している可能性が示唆される. また大動脈弁逆流症においては拡張期の冠灌流圧の低下に伴う心筋内層の虚血による傷害の関与の可能性<sup>17)</sup>や, 他の生化学的因子など, 多彩な修飾因子の存在も考えられる.

左室形態上の特徴を考慮すれば, 大動脈弁逆流による左心室容積負荷では, 流出路に肉柱が少ないこと, 乳頭筋, 腱索など立体的な構造の変化に抵抗する装置がないことなどが長軸延長を容易にし, 僧帽弁逆流症では逆の理由で, 長軸延長に抵抗する可能性が指摘できよう.

## 結 論

大動脈弁逆流症と僧帽弁逆流症の左室内腔拡大の形態的差異につき, 心エコー図心尖部断層法を用いて検討した. 大動脈弁逆流症群では長軸長の延長および心尖部と中間部の短径の拡大が見られ, 僧帽弁逆流症群では短径は心尖部から心基部にかけて全体的に拡張する傾向があった. 両群の

左室内腔形態の差につき、その成因に考察を加えた。

### 要 約

大動脈弁逆流症 (AR) と僧帽弁逆流症 (MR) における左室形態の差を心尖部断層心エコー図法にて検討する目的で、1986年4月から1987年2月までに当科で検査した弁膜症445例中、病歴2年以上で、ドップラー検査上中等度以上の逆流を呈し、心尖部長軸像が良く描出されたAR 14例 (46.0±17.6歳)、MR 17例 (48.8±18.0歳) の計測値を対照15例 (44.9±17.1歳) のそれと比較した。平均罹病期間はAR 14.6年、MR 13.4年であった。

心尖部左前斜位長軸像で、心尖部と、大動脈弁弁輪基部の midpoint、大動脈弁・僧帽弁輪接合部、および僧帽弁弁輪の midpoint をそれぞれ結び、おのおのを左心室流出路長 (Li)、左心室長軸長 (L)、左心室流入路長 (Lo) とした。その各長軸の四等分した3点における短径を、それぞれ心尖部より順に、 $d_1$ 、 $d_2$ 、 $d_3$  とし、calibration scale で補正計測し、体表面積で補正した。また、それぞれの spheroidity index を  $\Sigma d_{1-3}/L$  より求めた。

1. Li, L, Lo のいずれも、AR 群が MR 群および対照群に比し有意に延長していたが、MR 群と対照群間には有意差は認められなかった。

2. AR 群では、心尖部、中間部、および心基部のいずれの部位における左心室短軸長も、対照群に対して有意に延長していた。また心尖部、および中間部で AR 群、MR 群、対照群の順に短軸長が大である傾向が見られた。

3. 円形度指数は、MR 群、AR 群、対照群の順で高値を示す傾向を見たが、AR 群と MR 群間に有意差は認められなかった。

4. 4例のARの左心室造影像のLi (5.58 cm) とL (6.35 cm) は、断層心エコー図法での測定値 (Li: 6.49 cm, L: 6.72 cm) に比して、小さい傾向にあった。

AR 群では長軸長の延長および心尖部と中間部

の短径の拡大が見られ、MR 群との間に形態学的差が存在すると結論した。

この研究に協力いただいた順天堂大学循環器内科超音波グループ、空野浩司、佐藤圭子、和田利彦先生に感謝致します。

### 文 献

- 1) 小林昭智, 木村晃二, 長谷川武夫, 白石友邦, 中沢緑, 赤木 清: 心臓大血管疾患診断における胸部単純 X 線像の可能性と限界. 総合臨床 32: 583-593, 1983
- 2) Okada R: Architectural alteration of the myocardium and asymmetry in left ventricular hypertrophy of known etiologies with electrocardiographical changes. Jpn Circ J 16: 1001-1011, 1982
- 3) 谷口興一: 弁膜症の血行動態. 太田 怜, 和田寿郎編: 循環器の臨床. 2. 後天性心弁膜疾患. 朝倉書店, 東京, 1982, pp 18~36
- 4) 坂本二哉, 杉下 靖郎: 後天性心弁膜疾患. 鎖目と夫, 石川 誠, ほか編: 新内科学大系. 33. 循環器疾患 IV. 中山書店, 東京, 1974, pp 243~475
- 5) Lewis RP, Bristow JD, Griswold HE: Radiographic heart size and left ventricular volume in aortic valve disease. Am J Cardiol 27: 250-253, 1971
- 6) Fischl SJ, Gorlin R, Herman MV: Cardiac shape and function in aortic valve disease: Physiologic and clinic implications. Am J Cardiol 39: 170-176, 1977
- 7) Vokonas PS, Gorlin R, Cohn PF, Herman MV, Sonnenblick EH: Dynamic geometry of the left ventricle in mitral regurgitation. Circulation 48: 786-796, 1973
- 8) 安田寿一: 心臓の幾何学的構造と力学特性. 病態生理 1: 10-17, 1982
- 9) 北畠 顕, 田内 潤: 弁膜症. 沖野 遥編: 心機能とその指標 南山堂, 1983, pp 264~280
- 10) Kirch E: Über Grossen-und Massenveränderungen der einzelnen Herzabschnitte bei Herzklappenfehlen, insbesondere bei Mitralstenose und Aortenstenose. Verh dtsch Ges inn Med 41: 324-336, 1929
- 11) Kirch E: Pathogenese un folgender Dilatation und der Hypertrophie der Herzens. Klin Wschr 9: 669-772, 817-819, 1930
- 12) Rackley CE, Hood WP Jr: Quantitative angiographic evaluation & pathophysiologic mechanism in valvular heart disease. Prog Cardiovasc Dis 15:

大井, 内田, 佐藤, ほか

127-447, 1973

- 13) Greene DG, Carlisle R, Grant C, Bunnell IL: Estimation of left ventricular volume by one-plane cineangiography. *Circulation* **35**: 61-69, 1967
- 14) 鯉坂隆一, 家坂義人, 高元俊彦, 飯泉智弘, 藤原秀臣, 谷口興一, 武内重五郎: 心エコー図による左室容量負荷様相の検討. *J Cardiogr* **8**: 209-214, 1978
- 15) 松本武四郎, 平山 章: 循環不全——心室の形態を中心として——. *東京女子医大誌* **34**: 1-26, 1964
- 16) Gould LK, Lipscomb K, Hamilton GW, Kennedy JW: Relation of left ventricular shape, function and wall stress in man. *Am J Cardiol* **34**: 627-634, 1974
- 17) 川村一彦, 山手 昇, 庄司 佑: Morphometry からみた大動脈弁閉鎖不全時の左室肥大心の病態について. *呼吸と循環* **30**: 649-652, 1982