

同時二方向パルス・ドップ
ラー法による健常例左室内
血流ベクトルの計測

Intracardiac flow vector
measurement by simul-
taneous dual-frequency
two-beam pulsed Dop-
pler echocardiography

森田 久樹
水重 克文
大森 浩二
千田 彰一
中島 茂
深田 英利
松尾 裕英

Hisaki MORITA
Katsufumi MIZUSHIGE
Koji OHMORI
Shoichi SENDA
Shigeru NAKAJIMA
Hidetoshi FUKADA
Hirohide MATSUO

Summary

Conventional single-beam pulsed Doppler echocardiography has certain limitations in quantitatively measuring the intracardiac blood flow, because the Doppler incident-angle to the flow stream is uncertain. In the present study, the absolute velocity and direction of the intracardiac blood flow, i.e., flow vector, were measured using our newly-developed dual-frequency two-beam pulsed Doppler echocardiography.

This instrument has two transducers with center frequencies of 3.5 MHz (main-beam) and 2.2 MHz (sub-beam) which are linked by two arms. Three potentiometers are set up by the three joints to sense the relative angles. Two velocity components at the intersection of the main- and sub-Doppler beams were measured simultaneously with different directional approaches. The flow vector was calculated manually from the two velocity components.

The study population consisted of 18 healthy subjects ranging in age from 23 to 39 years. The left ventricular (LV) inflow vector was measured at the center of the mitral annulus, and the ejection flow vector was measured at the levels of the tip (E_1) and the mid-portion (E_2) of the anterior mitral leaflet in the LV outflow tract. The results were as follows:

1. The LV rapid inflow (R) was directed slight posteriorly towards the cardiac apex, and its average maximal velocity was 78 ± 15 cm/sec (mean \pm SD). The LV inflow due to the atrial contraction was directed even more posteriorly than was the R, and its average maximum velocity was 43 ± 10 cm/sec.

2. The LV ejection flows at E_1 and E_2 were directed slightly posteriorly rather than parallel to the interventricular septum, and the maximum velocity at E_1 and E_2 was 53 ± 20 m/sec and 85 ± 23 cm/sec.

香川医科大学 第二内科
香川県木田郡三木町池戸 1750-1 (〒761-07)

The Second Department of Internal Medicine, Kagawa Medical School, Ikenobe 1750-1, Miki-cho, Kita-gun, Kagawa 761-07

Received for publication March 9, 1989; accepted June 3, 1989 (Ref. No. 31-K3)

sec, respectively.

In conclusion, the dual-frequency two-beam pulsed Doppler technique allows quantitative measurement of the intracardiac blood flow dynamics regardless of the Doppler incident-angle to the flow stream.

Key words

Pulsed Doppler echocardiography

Intracardiac flow vector

はじめに

心腔内血流の流速は心機能と密接に関連し、例えば左室流入血流速度パターンからは左室拡張特性の評価が可能であり¹⁻³⁾、左室駆出血流最高流速はある程度左室収縮性を反映するとされる⁴⁻⁶⁾。したがって、心腔内血流の絶対流速を計測することの臨床的意義は大きい。心腔内血流は心臓の形態や心時相に応じてその方向と流速を変えるため、血流速度の計測に際し、ドップラー計測のための超音波ビーム入射角を別途に考慮する必要があり、従来の一ビームドップラー法では、その定量性に一定の限界を有している。また、実際の流れの方向についても、臨床例ではいまだ正確には明らかではない。

我々が新たに開発した二つの探触子を有する複数周波数方式同時二方向パルス・ドップラー法を用いれば、局所関心領域の血流速度を二方向から同時に計測することができ、それらの血流速度成分を合成することにより、心腔内局所二次元血流ベクトル、すなわち二次元平面での血流の方向と絶対流速を計測することが可能となる。

本研究では、この装置を用いて健常例における左室流入・駆出ベクトルを計測した。さらにこれより求めた絶対流速と、本装置を二つの一ビームドップラー法として扱い、それぞれに得られた血流速度成分を同時記録した断面心エコー図に基づき、これを仮想される血流方向への超音波入射角で補正するという従来の血流速度計測法と比較し、一ビームドップラー法による血流速度計測の問題点について検討した。

方 法

対象は 23~39 歳 (平均 29.3 歳) の健常例 18 例である。

使用した装置は複数周波数方式同時二方向パルス・ドップラー血流計 (Fujitsu FSS-200K) で、おのおのドップラーおよび心エコー図計測が可能な発振周波数 3.5 MHz (主探触子)、および 2.0 MHz (副探触子) の二個の探触子を備えている。ただし、副探触子のドップラー計測におけるドップラー信号検波の参照周波数は 2.2 MHz である。本装置に応用された同時複数周波数方式超音波法^{7,8)}の基本原理は、二個の探触子から同時に異なる周波数の超音波を発振し、それぞれに固有のバンドパスフィルターを通して自己の超音波のみを受信することにより、互いにクロストークを起すことなく、超音波計測を可能とするものである。二個の探触子は二本の直列したアームにより結合され、アームとアーム、アームと探触子の結合ジョイント部に合計三個のポテンシオメーターを装着した。これにより探触子相互の位置関係を認識し、異なる方向から描出した二つの B モード像を CRT 上に同一座標で合成表示して、より広視野の B モード像を得るとともに、任意の計測対象部位におおの探触子からの超音波ビームの交点を設定することができる。さらにこの交点におおのドップラーのサンプル部位を一致させれば、その関心点での二つの超音波ビーム方向の血流速度成分を同時に計測することができる。それぞれの血流信号は二台の FFT 分析器により分析され、サーマルレコーダーにリアルタイムで並列表示される。本システムの外観を Fig. 1 に、そ

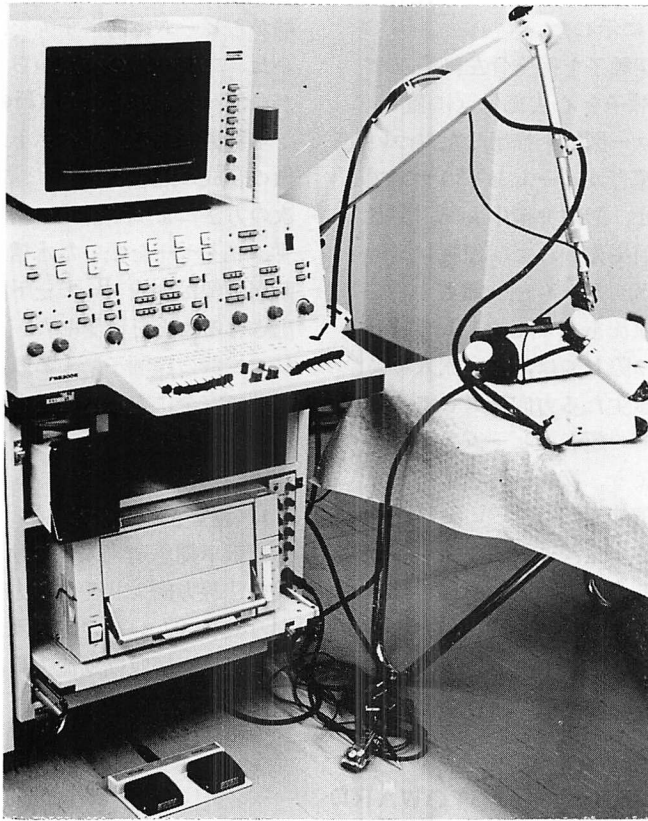


Fig. 1. Simultaneous dual-frequency two-beam pulsed Doppler echocardiography.

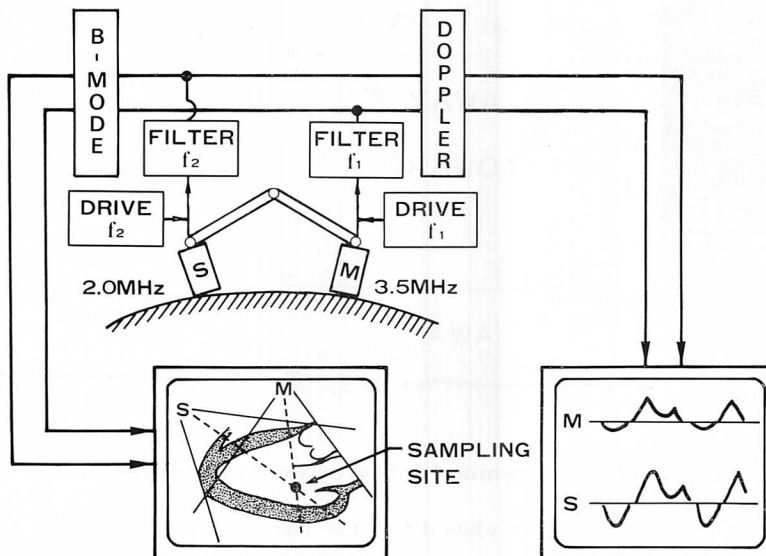


Fig. 2. Block diagram of two-beam pulsed Doppler echocardiography.

のブロック図を Fig. 2 に示した.

計測に際しては, 主探触子を傍胸骨左縁第三ないし第四肋間に, 副探触子を心尖部付近に置き, まず左室長軸断層心エコー図像を描出した. ついでおのおのの探触子の超音波ビームとそのサンプルボリュームを移動させ, 僧帽弁輪中央部, 左室流出路中央部の僧帽弁前尖先端および弁腹レベルにおおののサンプルボリュームを一致させ, 左室流入血流および駆出血流を計測した (Fig. 3). なお, ドップラー計測に際しては, 左室流入および駆出血流の想定される主たる方向に対して, 主および副探触子ともにその超音波ビーム入射角ができるだけ小さくなるよう, 探触子の位置, およびビーム方向を微妙に調節した.

血流ベクトルは, 二方向血流速度成分を断層心エコー図上で作図法により合成して求めた. すなわち, 二ビームの交点からおのおののビーム方向上に速度成分に対応する長さの線分を引き, その先

端からビーム方向に垂線を立てて互いの交点を求めた. 二ビームの交点からこの交点へのベクトルが血流ベクトルとなる (Fig. 4).

本装置による血流ベクトル計測に際しては, 画像の合成の精度が重要な問題となる. そのため, 次の方法によって合成の精度をチェックした. まず, ワイヤーを張った水槽を用いて, ワイヤーの断層画像が合成 B モード画面上に一点として描出されることを確認した. ついで生体計測の際に, 二個の探触子による断層心エコー図像が重複部分で完全に重なることを確認した.

結 果

1. 左室流入血流ベクトル

拡張早期急速流入における最高速血流は僧帽弁輪の法線方向よりやや後方 ($\theta_R = 11 \pm 15^\circ$, mean \pm SD) に向かい, その絶対流速は 78 ± 15 cm/sec であった. 心房収縮期流入最高速血流は急速流入血

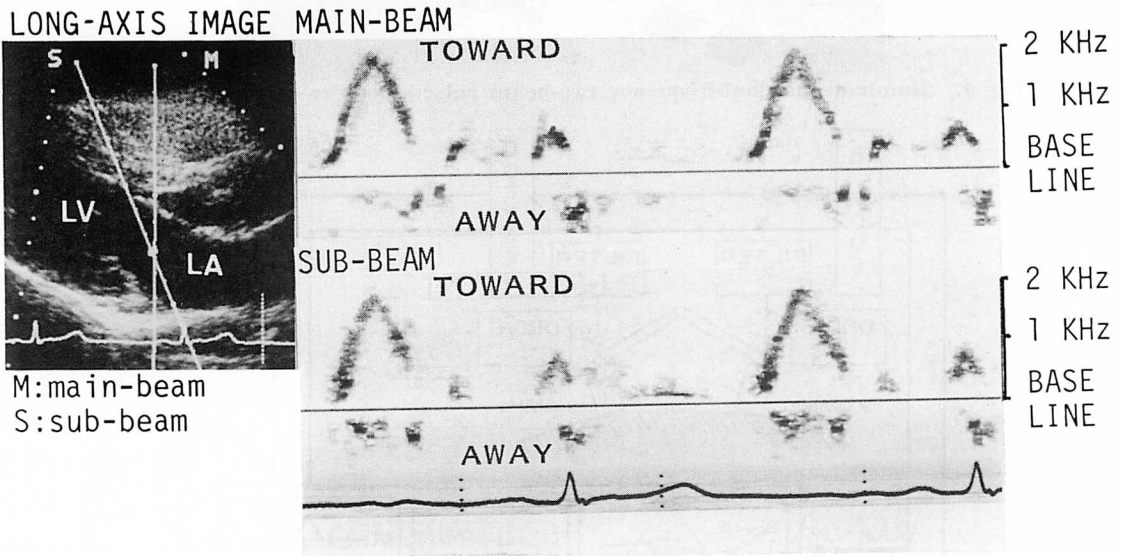


Fig. 3. Measurement of the transmittal inflow by two-beam pulsed Doppler echocardiography.

The sampling site is indicated by a white dot on the intersection of the main- and sub-Doppler ultrasonic beams (left panel).

LA=left atrium; LV=left ventricle.

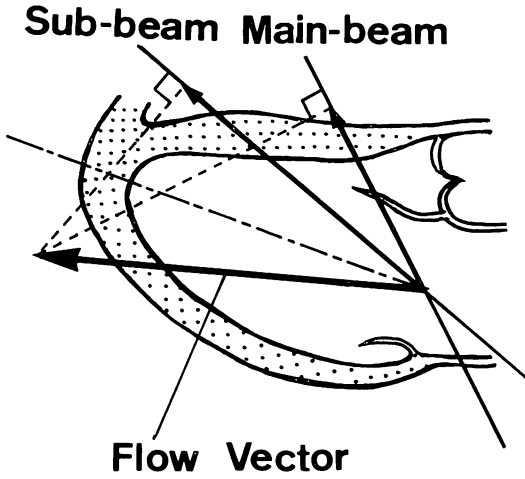
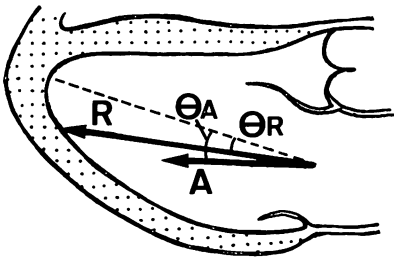


Fig. 4. Measurement of flow vector by constructing two velocity components along the main- and sub-Doppler beams (in case of trans-mitral inflow).



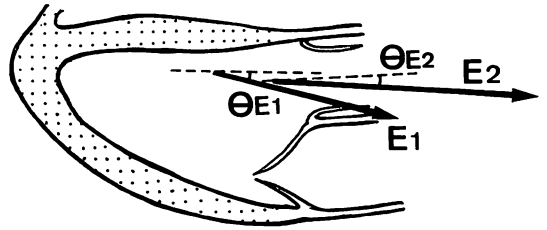
R; $\theta_R = 11 \pm 15^\circ$
 $V_R = 78 \pm 15$ cm/sec
 A; $\theta_A = 14 \pm 11^\circ$
 $V_A = 43 \pm 10$ cm/sec

Fig. 5. Transmitral inflow vectors.

A broken line is perpendicular to the mitral annulus, which is the expected direction of the trans-mitral inflow.

R=rapid inflow vector; A=inflow vector due to the atrial contraction.

流よりさらにやや後方 ($\theta_A = 14 \pm 11^\circ$) に向かい、その絶対流速は 43 ± 10 cm/sec であった (Fig. 5).



E1; $\theta_{E1} = 7 \pm 12^\circ$
 $V_{E1} = 53 \pm 20$ cm/sec
 E2; $\theta_{E2} = 2 \pm 14^\circ$
 $V_{E2} = 85 \pm 23$ cm/sec

Fig. 6. Left ventricular ejection flow vectors.

E_1 and E_2 are ejection flow vectors measured at the levels of the tip and the middle of the anterior mitral leaflet, respectively. Broken lines are parallel with the left ventricular surface of the interventricular septum at each measuring point.

2. 左室駆出血流ベクトル

僧帽弁前尖先端レベルでの最高速駆出血流は、心室中隔左室面を基準として、これよりやや後方 ($\theta_{E1} = 7 \pm 12^\circ$) に向かい、その絶対流速は 53 ± 20 cm/sec であった。僧帽弁前尖弁腹レベルでの最高速駆出血流は、前尖先端レベルでの方向より心室中隔により平行 ($\theta_{E2} = 2 \pm 14^\circ$) に流出し、その絶対流速は 85 ± 23 cm/sec であった (Fig. 6).

3. 心房収縮期流入最高流速 (V_A) と拡張早期急速流入最高流速 (V_R) の比 (V_A/V_R)

二次元絶対流速による V_A/V_R は、 0.55 ± 0.14 であった。

考 察

1. 同時二方向パルス・ドップラー法による心腔内二次元血流ベクトルの計測

従来からの一ビームパルス・ドップラー法に対して、今回用いた同時二方向パルス・ドップラー法は、関心領域での血流計測を異なる方向から同時に行うことが可能である。すなわち、本装置は発振周波数が異なる二個の探触子を有し、それぞ

れの周波数を中心的に通すフィルター回路を設けることにより, 自己の信号のみを受信せしめる。これにより, 二個の探触子を全く同時に干渉を起こすことなく作動させ得る。さらに, ポテンシオメーターによって探触子相互の位置関係を認識し, 二方向から描出した同一断面の断層心エコー図像を画像に合成し, その断層像上で血流サンプル部位を確認することができる。

血流ベクトル計測に際しては, 記録した血流信号スペクトルの包絡線を瞬時の代表血流速とした。今回は, 左室急速流入, 心房収縮期流入ピーク血流ベクトルおよび駆出ピーク血流ベクトルを求めたが, 主・副探触子でそれぞれ記録した血流パターンで最大流速を示す時間にずれがある場合があった。これは経時的に血流方向も微妙に変化しており, 計測された血流パターンには単に血流速度の変化のみならず血流方向の変化の影響も含まれ, しかも計測方向によって血流方向の変化の影響の程度が異なるためと考えられる。このような場合, 心尖部近くから超音波ビームを投入した副探触子によって記録した血流パターンが最大流速を呈する時相が真の最大流速時間により近いと判断し, その時相での血流ベクトルを計測しおのおの血流ベクトルとした。その理由は, 流入血流, 駆出血流いずれにおいても, 副探触子のビーム方向の方が血流方向とのなす角度がより小さいため, 血流方向の変化の影響がより小さくなるであろうと考えられるからである。

血流ベクトルは今回は断層心エコー図像を参照として二方向血流速成分の作図により計測した。一方, 主および副ビーム方向の流速成分を V_m , V_s , 二ビームのなす交叉角を θ とすると, 絶対流速 V , 副ビームと血流ベクトルのなす角 α は,

$$V = \frac{\sqrt{V_m^2 + V_s^2 - 2V_m \cdot V_s \cdot \cos \theta}}{\sin \theta}$$

$$\alpha = \sin^{-1} \frac{V_s \cos \theta - V_m}{\sqrt{V_m^2 + V_s^2 - 2V_m \cdot V_s \cdot \cos \theta}}$$

で与えられる。したがって, 血流ベクトルを演算

により算出することもできるので, 別途に我々が開発し, 血流信号のデジタル処理が可能なコンピュータベース多チャンネルパルス・ドップラー血流計⁹⁾と本装置を一体化することにより, 自動的に血流ベクトルを求めることも可能となりつつある¹⁰⁾。

2. 左室内血流の方向について

従来, 血流方向について左室流入血流は僧帽弁輪に垂直な方向(ほぼ心尖方向に一致すると考えられる)を向き, 駆出血流は左室流出路に平行に駆出されると考えられていた。そこで本研究では, 左室流入血流・駆出血流の方向についてそれぞれ左室長軸断面において僧帽弁輪に垂直な方向, および心室中隔左室面に平行な方向となす角度を計測した。その結果, 急速流入血流は心尖方向よりやや後壁寄り, 心房収縮期流入血流はそれよりさらに後壁寄りに向かう傾向にあった。一方, 駆出血流は僧帽弁前尖先端レベルでは心室中隔に平行な方向よりやや後方, 僧帽弁前尖寄りであり, 大動脈弁に近づくとやや前方, 心室中隔により平行な方向にその向きを変じた。

急速流入血流の方向が僧帽弁輪に垂直な方向よりもやや後方に偏位するのは, 左房形態や, 左室形態, すなわち心室中隔と左室後壁の位置関係, あるいは左室拡張様式に依存するためと推定される。また, 心房収縮期流入血流の方向が急速流入血流よりさらに後方に偏位する原因の一つとしては, パルス・ドップラー法による計測が体表面の固定点からのものであるため, 血流方向については心臓自体の位置変化も考慮されるべきであるところから, 両時相での心内構造物, 特に僧帽弁輪の位置が変化するのではないかと考えられる。事実, 我々が断層心エコー図法を用いて心内構造物の運動軌跡をトレース法によって検討した結果, 急速流入期と心房収縮期とで僧帽弁輪の位置, 傾きが異なり, 通常の表示法における左室長軸断層心エコー図上で, 僧帽弁輪面は心房収縮期に急速流入期と比べ少し反時計方向に回転, すなわち弁輪背側部が頭方側に偏位することが示された¹¹⁾。

心房収縮期流入血流の方向がより左室後壁寄りに向かう傾向を示したのは、このような僧帽弁輪帽の位置変化の影響を受けたためとも考えられる。一方、駆出血流の方向は左室流出路の形態に規定され、大動脈弁に近づくにつれてやや後方、僧帽弁前尖方向から次第に前方に向き、流出にしたがって大動脈弁輪に垂直な方向に転じるものと思われる。

3. 左室内血流の絶対流速について

本研究で示したように、真の血流方向は必ずしも一パルス・ドップラー法を用いた血流速度計測の際に仮定される血流方向と一致したもので

はなかった。したがって、従来のドップラー血流速度計測の精度は十分でない可能性がある。

Table 1 に健常例の左室内血流速度についての諸家の報告を示す。Hatle らの急速流入血流の最高流速の成績¹²⁾は 18~72 歳の健常例を対象にしており、今回の対象とほぼ同年代の計測値を対比する場合の参考には必ずしもならないが、諸家の値と比べ、際立って大きい。その主たる原因は、彼女らが心尖部から連続波ドップラー法を用いて流入血流を計測していることにあると考えられる。すなわち、左室流入血流は流入路の部位によって少しずつその流速を変じ、パルス・ドップラー法

Table 1. Our results and reported data of intracardiac flow velocities of the left ventricle

<i>Inflow (cm/sec)</i>				
Authors	Subjects (age) (yrs)	V_R	V_A	V_A/V_R
Morita et al.	23~39	78±15	43±10	0.55±0.14
Hatle et al. ¹²⁾	12~72	100 (80~130)		
Kitabatake et al. ¹⁶⁾	16~32	69±13	39±9	0.58±0.14
	31~50	68±12		
Miyatake et al. ¹⁷⁾	30	65*	37*	0.57*
Nakagawa et al. ¹⁸⁾	20~29	56±11	38±11	0.68±0.18
	30~39	49±8	36±7	0.74±0.18
Miyaguchi et al. ¹⁹⁾	20~29	72±12	36±7	0.52±0.12
	30~39	56±14	42±10	0.77±0.20
<i>Ejection flow (cm/sec)</i>				
Authors	Subjects (age) (yrs)	V_{E1}	V_{E2}	Maximum velocity at the aortic valve orifice
Morita et al.	23~39	53±20	85±23	
Hatle et al. ¹²⁾	18~72			90 (70~100)
Kitabatake et al. ¹⁶⁾	16~30			91±10
	31~50			96±15
The sampling site is indefinite (outflow tract)				
Miyaguchi et al. ¹⁹⁾	20~29	75±20		
	30~39	86±37		

V_R =maximum velocity of a rapid inflow vector; V_A =maximum velocity of an inflow vector due to atrial contraction; V_{E1} =maximum velocity of an ejection flow vector at the level of the tip of the anterior mitral leaflet; V_{E2} =maximum velocity of an ejection flow vector at the level of the middle of the anterior mitral leaflet.

* estimated values from the linear regression line between age and measured values.

での検討でも僧帽弁口部で計測した値は僧帽弁輪部における計測値より高値を示し^{13,14)}, 左室内寄りでの血流速度は弁口部と同程度かあるいはさらに高値を示す¹³⁾. したがって, ビーム上の最大血流速度を必ず捉え得る連続波ドップラー法による計測値の方が, パルス・ドップラー法による計測値よりも高値を示す¹⁵⁾ものと考えられる.

ほぼ同年代の健常例を対象にパルス・ドップラー法を用いて計測した左室流入血流速度に関する従来の成績と対比すると, 僧帽弁輪部における計測値¹⁹⁾, さらには, それよりなお高値を示すとされる僧帽弁口部における計測値^{16,17)}に比べてもなお今回の成績は 10~20% 位流速が大きい. この理由としては次のようなことが考えられる.

Table 2 は, 同時二方向パルス・ドップラー法(二ビーム法)で計測した血流速度と, 主あるいは副探触子で記録された血流速度を流入血流は僧帽弁輪

の法線方向に, 駆出血流は心室中隔左室面に平行に流れると仮定して, それらへの超音波入射角で補正して求めた(一ビーム法)値を対比したものであるが, 一ビーム法では主, 副探触子いずれを用いても流入血流速度を過小評価しており, ことに主探触子での計測でその程度が著しい. これは左室流入血流が僧帽弁輪の法線方向より実際にはやや後方を向いているため, 一ビーム法における血流へのドップラー入射角補正が実際よりも過小となり, ことに主探触子による計測でその影響が著しいことによると考えられる. しかし, 心尖部方向からビームを投入している副探触子による計測では, もともとドップラー入射角が小さいため, 入射角補正の誤差, すなわち僧帽弁輪の法線方向からの真の血流方向の後方への偏位角の影響が小さくなるので, 血流速度の過小評価の程度も小さくなると思われる. このことは従来の一ビーム法で左

Table 2. Comparisons of intracardiac flow velocities measured by the two-beam method and the single-beam method using main- or sub-beam

	Two-beam method	Single-beam method	
		M-beam	S-beam
V_R (cm/s)	78 ± 15	64 ± 15	70 ± 17
V_A (cm/s)	43 ± 10	32 ± 9	40 ± 9
V_A/V_R	0.55 ± 0.14	0.54 ± 0.15	0.59 ± 0.12
θ (°)		43 ± 11	19 ± 11
V_{E1} (cm/s)	53 ± 20	65 ± 20	56 ± 17
θ_{E1} (°)		65 ± 14	36 ± 8
V_{E2} (cm/s)	85 ± 23	92 ± 36	82 ± 23
θ_{E2} (°)		65 ± 13	40 ± 11

M-beam=main-beam; S-beam=sub-beam; θ =angle between a line perpendicular to the mitral annulus and M- or S-beam; θ_{E1} , θ_{E2} =angle between a line parallel with the left ventricular surface of the interventricular septum and M- or S-beam at the sampling sites E_1 and E_2 , respectively; NS=not significant.

V_R , V_A , V_{E1} , V_{E2} =same as in Table 1.

室流入血流速を計測する場合、心尖部方向からの計測が、なお実際よりは過小評価となるもの、より妥当なアプローチであることを示している。また、流入血流の方向が僧帽弁輪の法線方向に対し 10° 程度後方を向いているところから、心尖部方向から法線方向に対し、 10° 以内でビームが投入されている場合には、その絶対流速の計測誤差は約 5% 以内にとどまると考えられる。

なお、急速流入血流最高流速 (V_R) と心房収縮期流入血流ピーク速度 (V_A) の比 V_A/V_R は、後者の方向がやや後方を向くものその方向性に有意差は無かったため、二ビーム法あるいは一ビーム法でいずれの探触子を用いて計測した場合もほぼ同一であった。すなわち、 V_A/V_R はドップラービーム入射角にはほとんど影響を受けないで計測されることが示された。

一方、駆出血流は大動脈弁に近づくにつれて著しく加速され、部位による差が大きいため、従来の駆出血流速の計測結果と今回の結果 (Table 1) を直ちに対比することは困難である。今回の結果については、主探触子一ビーム法で求めた計測値は二ビーム法で求めた値より過大評価の傾向にあった (Table 2)。これは、駆出血流の方向が心室中隔左室面に平行な方向よりやや後方を向いており、ドップラービームはさらに後方に向いて入射されているため、心室中隔左室面に平行に流出すると仮定すると入射角補正が実際よりも大きくなるためと考えられる。一方、副探触子による計測値は二ビーム法で求めたものとほぼ同一であり、駆出血流速の計測においても、一ビーム法による場合は心尖部付近からビームを投入することが望ましいことが示された。

要 約

複数周波数方式同時二方向パルス・ドップラー断層心エコー図法を新たに開発し、これを用いて心腔内血流の方向と絶対流速、すなわち血流ベクトルを計測した。

1. 本装置は超音波の送受信に際して、互い

にクロストークを生じないように、3.5 MHz と 2.0 MHz の中心周波数の異なる二個の探触子を有する。探触子の結合装置にポテンシオメーターを装着し、探触子相互の位置関係を認識し得る。

2. 本装置を用いれば、異なる二方向から描出した同一心臓断面上の任意関心点で、二個の探触子からの超音波ビームを交叉させ、交点におおののサンプルボリュームを設定することにより、関心点での二方向の血流速成分を同時に計測することができる。これらを合成することにより、心臓内局所二次元血流ベクトルを求めることが可能である。

3. 本装置を用いて、健常例 18 例 (年齢 23~39 歳、平均 29.3 歳) の僧帽弁輪部左室流入血流ベクトル、左室流出路僧帽弁前尖先端、および弁腹レベルでの駆出血流ベクトル (E_1 , E_2) を計測した。

4. 拡張早期左室急速流入血流は心尖部方向よりやや後方に向かい、その最高流速は 78 ± 15 cm/sec (平均 \pm SD) であった。心房収縮期左室流入血流は急速流入血流よりさらにやや後方に向う傾向を示し、その最高流速は 43 ± 10 cm/sec であった。 E_1 , E_2 は心室中隔左室面に平行な方向よりやや後方、僧帽弁前尖方向に向かい、おのおのの最高流速は 53 ± 20 cm/sec, 85 ± 23 cm/sec であった。

5. 従来の一ビームパルス・ドップラー法では、血流への超音波ビーム入射角補正の誤差により実際よりも左室流入血流速を過小評価し、左室駆出血流速は過大評価する傾向にあったが、その程度は超音波ビームを心尖部付近より投入して計測することにより軽減される。

文 献

- 1) Matuso H, Kitabatake A, Asao M, Terao Y, Mishima M, Senda S, Shimazu T, Tanouchi J, Abe H: Noninvasive evaluation of diastolic properties of the left ventricle by pulsed Doppler flowmetry combined with real-time two-dimensional echocardiography. *J Cardiogr* 10: 697-708, 1980 (in Japanese)
- 2) Wind BE, Snider R, Buda AJ, O'Neill WW, Topol EJ, Dilworth LR: Pulsed Doppler assess-

- ment of left ventricular diastolic filling in coronary artery disease before and immediately after coronary angioplasty. *Am J Cardiol* **59**: 1041-1046, 1987
- 3) Appleton CP, Hatle L, Popp RL: Relation of transmitral flow velocity patterns to left ventricular diastolic function: New insights from a combined hemodynamic and Doppler echocardiographic study. *J Am Coll Cardiol* **12**: 426-440, 1988
 - 4) Gardin JM, Iseri LT, Elkayam U, Tobis J, Childs W, Burn CS, Henry WL: Evaluation of dilated cardiomyopathy by pulsed Doppler echocardiography. *Am Heart J* **10**: 1057-1065, 1983
 - 5) Elkayam U, Gardin JM, Berkley R, Hughes CA, Henry WL: The use of Doppler flow velocity measurement to assess the hemodynamic response to vasodilators in patients with heart failure. *Circulation* **67**: 377-383, 1983
 - 6) Wallmeyer K, Wann LS, Sagar KB, Kalbfleisch J, Klopfenstein HS: The influence of preload and heart rate on Doppler echocardiographic indexes of left ventricular performance: A comparison with invasive indexes in an experimental preparation. *Circulation* **74**: 181-186, 1986
 - 7) 志村孚城, 村上敬一, 梁島忠彦, 林 治, 三輪博秀: 同時複数周波数超音波の導入. *日超医講演論文集* **38**: 147, 1981
 - 8) 千田彰一, 井上通敏, 松本正幸, 志村孚城, 林 治, 三輪博秀, 松尾裕英, 阿部 裕: 同時複数周波数超音波の応用による超音波画像の高精度化: 二種周波数超音波同時送受信による断層像の解像度向上. *日超医講演論文集* **38**: 149, 1981
 - 9) Morita H, Senda S, Matsuo H, Kitabatake A, Asao H, Tanouchi J, Masuyama T, Abe H: Intracardiac flow visualization of regurgitation by a computer-based ultrasonic multigated pulsed Doppler flowmetry. *Am J Cardiol* **49**: 943, 1982 (abstr)
 - 10) 松尾裕英, 森田久樹, 千原国宏, 三輪博秀: 超音波アンギオカルジオグラフィーによる心疾患の定性的, 定量的診断. *日超医講演論文集* **44**: 21, 1984
 - 11) Matsuo H, Hamanaka Y, Kitabatake A, Matsumoto M, Ohara T, Senda S, Doi M, Shimazu T, Yasui K, Yamada Y, Abe H: Analysis of the cardiac motion by real time cross-sectional echocardiography. *J Cardiogr* **9**: 523-532, 1979 (in Japanese)
 - 12) Hatle L, Angelsen B: *Doppler Ultrasound in Cardiology*. 2nd ed, Lea and Febiger, Philadelphia, 1985, p 93
 - 13) 岩瀬正嗣, 前田雅彦, 青木敏夫, 横田充弘, 林 博史, 外畑 巖: マルチゲート型超音波パルスドプラー法による左室流入血流動態の評価. *日超医講演論文集* **49**: 833, 1986
 - 14) Gardin JM, Dabestani A, Takenaka K, Rohan MK, Knoll M, Russell D, Henry WL: Effect of imaging view and sample volume location on evaluation of mitral flow velocity by pulsed Doppler echocardiography. *Am J Cardiol* **57**: 1335-1339, 1986
 - 15) 石光敏行, 野口祐一, 行定公彦, 杉下靖郎: 超音波連続波ドプラー法による左室流入動態の検討—パルスドプラー法との対比—. *日超医講演論文集* **46**: 7333, 1985
 - 16) 北畠 颯, 伊藤 浩, 浅生雅人, 内田 潤, 井上通敏, 阿部 裕, 吉間英雄, 大森正晴, 平松千代子, 伯耆徳武, 大西健二: 断層心エコードプラー法による左室流入および駆出血流速の正常値とその経年的変化の観察. *日超医講演論文集* **45**: 135, 1984
 - 17) Miyatake K, Okamoto M, Kinoshita N, Owa M, Nakasone I, Sakakibara H, Nimura Y: Augmentation of atrial contribution to left ventricular inflow with aging as assessed by intracardiac Doppler flowmetry. *Am J Cardiol* **53**: 586-589, 1984
 - 18) 中川浩司, 清水雅英, 西田法孝, 神代秀爾, 平田俊吉, 岡田道雄, 石川恭三: 健康正常人における左室流入路ドプラーパターンの年齢別変化. *日超医講演論文集* **47**: 739, 1985
 - 19) 宮口和彦, 岩瀬正嗣, 外畑 巖: 左室の拡張能, 収縮能に及ぼす年齢, 性差, 平均血圧の影響. *日超医講演論文集* **74**: 741, 1985