

左内胸動脈バイパスグラフト開存の術後評価：ドップラー断層法と冠動脈造影法の比較検討

Evaluation of patency of internal mammary artery grafts: A comparison of two-dimensional Doppler echocardiography with coronary angiography

許 俊鋭  
松村 誠  
横手 祐二  
高本 真一  
尾本 良三

Shunei KYO  
Makoto MATSUMURA  
Yuji YOKOTE  
Shinichi TAKAMOTO  
Ryozo OMOTO

**Summary**

To examine the clinical feasibility of color flow mapping Doppler echocardiography (CFM) in diagnosing the patency of internal mammary artery (IMA) grafts, 41 patients who had had coronary bypass surgery were examined by both CFM and coronary angiography (CAG) within one week of the CFM examination. Coronary bypass surgery was performed one to eight months prior to this study, and the average number of bypass grafts was  $2.7 \pm 0.7$ . The patency of the IMA grafts was confirmed in all except one patient by CAG; whereas, the flow in the IMA grafts was clearly visualized in all 22 patients by CFM from the left parasternal echo window. Peak velocities of the IMA graft flow in the 22 patients were  $31.7 \pm 12.0$  (19~49) cm/sec in diastole and  $14.9 \pm 8.5$  (5~36) cm/sec in systole. No false positive diagnosis was made in the CFM examination. The sensitivity, specificity, negative predictive value, and positive predictive value of CFM in the diagnosis of IMA graft patency were 55%, 100%, 5.3% and 100% respectively.

In conclusion, although the sensitivity of color Doppler still remains relatively low, its specificity in the diagnosis of IMA graft patency is 100%. Thus, color Doppler is expected to be valuable for long-term follow-up of IMA graft patencies.

**Key words**

Two-dimensional Doppler echocardiography

Internal mammary artery grafts

Coronary angiogram

埼玉医科大学 第一外科教室  
埼玉県入間郡毛呂山町毛呂本郷 38 (〒350-04)

The First Department of Surgery, Saitama Medical School, Morohongo 38, Moroyama-machi, Iruma-gun, Saitama 350-04

Received for publication March 17, 1989; accepted July 1, 1989 (Ref. No. 36-357)

## 緒 言

冠動脈バイパス手術の増加とともに, 心臓外科領域においても, 術後経過観察上, バイパスグラフト血流を評価することの臨床的必要性が高まってきた. バイパスグラフト血流動態に関する情報は, 患者のリハビリテーション・社会復帰にとって必要であるのみならず, 生命予後にも密接した重要な問題である<sup>1-5)</sup>. すでに我々はコンベックス探触子を使用した高感度リニア型ドップラー断層により, 内胸動脈バイパスグラフト血流の評価が可能となったことを報告した<sup>6,7)</sup>が, 市販の電子走査型ドップラー断層でも, 感度の向上により, 最近では冠動脈血流映像も得られるようになり, この領域への応用<sup>6-10)</sup>は実用的な段階に近づいてきた. 現在患者の生活や生命予後に重大な影響を与えるグラフト開存を確認する手段は冠動脈造影法以外にはないが, 患者の長期経過観察上, 経時的な冠動脈造影の施行は患者に負担が大きく, 実際は特別な臨床的必要性が生じない限り, 手術後退院時にグラフト開存を確認するか, もしくは術後1~5年の間に一度造影を再施行するかである. しかし, 術後早期と1~5年のグラフト開存率はかなり異っており, またその閉塞時期や機序に関しても臨床的には詳細に検討されておらず, したがって簡易な無侵襲的評価手段の確立が望まれている.

本研究の目的はドップラー断層法により, 特に臨床的に重要な左前下行枝にバイパスした内胸動脈グラフト血流の描出を試み, 術後の冠動脈造影との比較において, その信頼性および臨床的意義を検討することにある.

### 対象および方法

冠動脈左前下行枝に内胸動脈バイパスグラフト(IMA グラフト)をバイパスした41例を対象とした. 男女比は35:6, 平均年齢は $57.6 \pm 8.8$ 歳(44~70歳)である. 平均冠動脈病変数は $2.6 \pm 0.7$ 枝, 平均冠動脈バイパス数は $2.7 \pm 0.8$ 枝であった.

全例左前下行枝に内胸動脈グラフトをバイパスし, 1例ではさらに第一対角枝へ sequential でバイパスした. 使用した装置はリニア型ドップラー断層装置アロカ SSD350 およびセクター型アロカ SSD870 で, トランスデューサーにはいずれも5 MHz のものを用いた. ドップラー断層検査は術後2~4週に施行し, 冠動脈造影は術後1~8ヵ月目の間に施行した. ドップラー断層法による内胸動脈グラフト血流の検出では, まず胸骨左縁第2~4肋間をくまなくスキャンし, 内胸動脈グラフトのカラー血流映像が捉えられた場合, そのFFT パルス・ドップラー波形を確認し, 血流を同定した. 通常, 内胸動脈グラフト血流のFFT パルス・ドップラー波形は, 主として拡張期に流れる冠動脈血流の特徴を持っているが, 収縮期の血流波形は自己冠動脈血流との関連で順方向に流れるとは限らず, 逆方向に流れることもある. 通常, 内胸動脈グラフト開存の確認検査では約20分間スキャンし, 血流が捉えられない場合を描出不能とした. 冠動脈造影は通常の方法で行われ, 左内胸動脈グラフト造影はポジロール II カテ(8F, USCI 製)を用い, 造影剤10 ml を2秒間かけて注入し, 造影した.

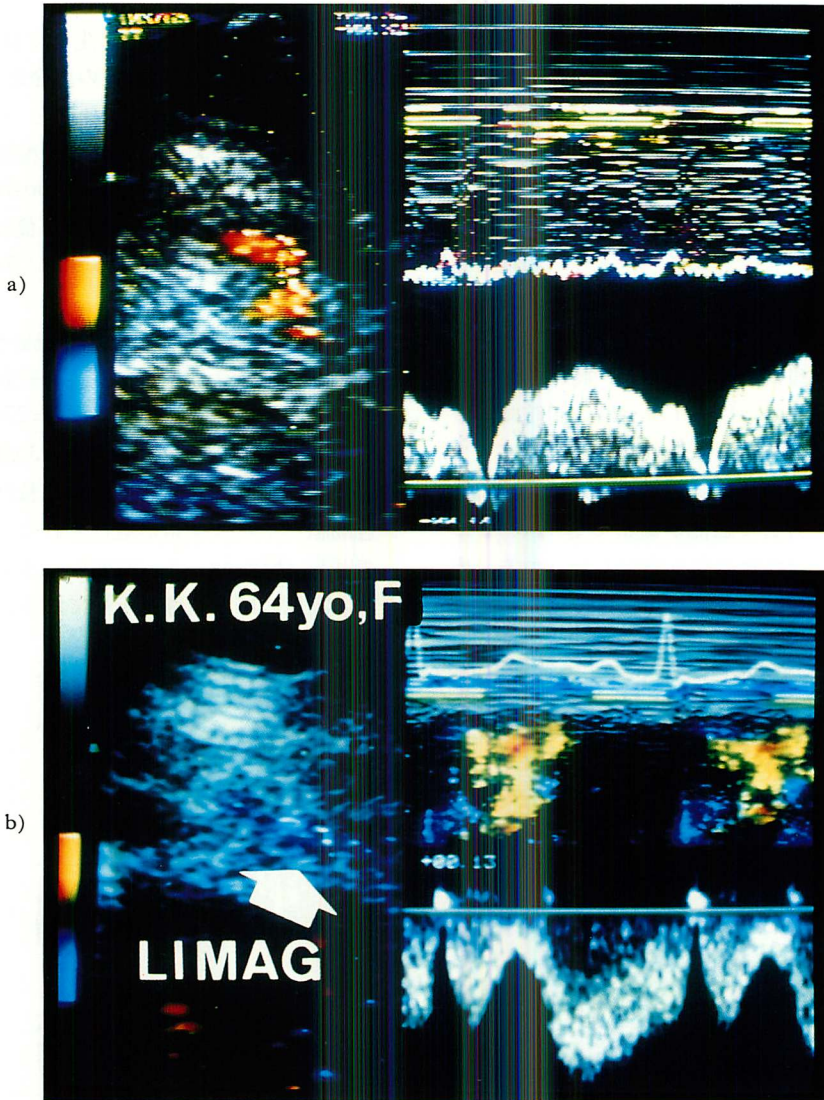
## 結 果

### 1. ドップラー断層法による内胸動脈グラフトの描出

内胸動脈グラフト血流の検出は, 胸骨左縁第2~4肋間で, 皮膚より2~3 cm の深さで胸骨に平行して走行する2 mm 程度の太さの血管内に捉えることができた. このグラフトは胸骨とほぼ平行して走行するため, 皮膚面に対する僅かな血流の方向の違いと探触子の角度により, 探触子に向う血流として捉えられたり(Fig. 1a), 逆に遠ざかる血流として得られたりした(Fig. 1b).

### 2. ドップラー断層と冠動脈造影の比較検討

冠動脈造影で内胸動脈グラフト開存が確認された40例中, 22例(55%)において内胸動脈グラフトの明瞭なカラー血流映像が得られたが, 22例の



**Fig. 1. Visualization of internal mammary artery (IMA) graft flow by color flow mapping Doppler echocardiography (CFM).**

IMA graft flow is depicted (a: Case 1, 57-year-old woman) in red as flow towards the transducer and (b: Case 2, 64-year-old woman) in blue as flow away from the transducer according to the angle of incidence between the IMA graft flow and the ultrasonic beam. Pulsed Doppler echocardiography clearly shows the velocity wave form of the IMA graft flow in each patient.

検出例の FFT パルス・ドップラー法による血流速度の測定では拡張期の peak velocity は  $31.7 \pm 12.0$  (19~49) cm/sec で収縮期のそれは  $14.9 \pm 8.5$  (5~36) cm/sec であった。18 例 (45%) では血流波

形は明瞭には得られなかった。冠動脈造影上、グラフト閉塞例は 1 例で、この症例ではカラー血流映像も得られなかった (Table 1)。グラフト吻合部に置ける中等度 (75%) 以上の狭窄は 3 例にみら

**Table 1. Comparison of the detection rate of graft patency between the CFM imaging and coronary angiography**

Doppler echo flow image	Coronary angiography	
	Patent	Occluded
Yes	22	0
No	18	1

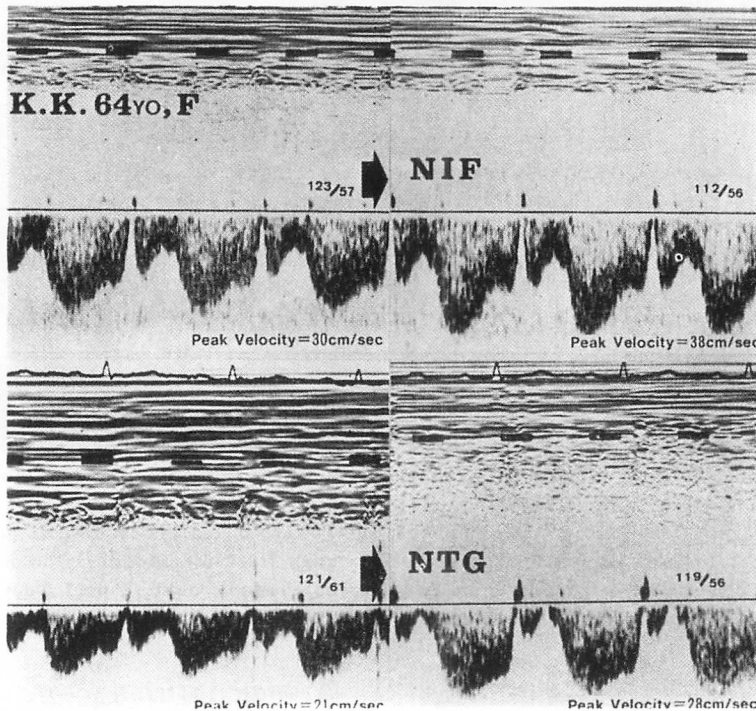
れ, それらではドップラー断層法で内胸動脈のカラー血流映像は観察できなかった. 特にこの中の1例(64歳, 女子)では術後1ヵ月時の退院時, ドップラー断層により極めて良好な内胸動脈グラフト血流が観察されていたにもかかわらず (Figs. 1b, 2), 術後8ヵ月目で血流が観察できなくなった. その時点で冠動脈造影を施行したところ, 内胸動脈の左前下行枝吻合部およびその末梢にそれ

ぞれ75%の狭窄が新たに生じており (Fig. 3), 術後10ヵ月目頃より狭心症の再発を見た.

冠動脈造影を基準にしたドップラー断層法の sensitivity は55%であった. 偽陽性 (false positive) 症例はなく, specificity, positive predictive value はともに100%と極めて優れていたが, 逆に negative predictive value は僅か5.3%と極めて低かった.

3. 心原性ショック症例の内胸動脈グラフト血流

Fig. 4に示す症例は, 左主幹冠動脈高度狭窄病変による前壁梗塞 (術前CPK=2700 IU/L) のため, 心原性ショックに陥った63歳の症例で, 右冠動脈完全閉塞を伴っていた. 救命を目的に緊急冠動脈バイパス手術が施行された. 術前の胸部レ線写真 (Fig. 5a) は, 高度の心不全のため, 心拡大と高度の肺水腫像を示しており, 術前の状態は



**Fig. 2. Changes of the velocity wave form of the IMA graft flow caused after the oral administration of nifedipine (NIF) and nitroglycerin (NTG) (Case 2).**

Note that the peak diastolic velocity is markedly increased after the administration of NIF and NTG, but it does not affect the arterial blood pressure.

れていた (Fig. 6).

## 考 按

冠動脈バイパス手術患者の予後は良好なグラフト開存に大きく左右されるが、近年、多枝バイパス症例や再手術症例が増加したことで、術後5年以上の経過観察で大伏在静脈グラフトの閉塞率が急速に高まることから、長期開存率の高い内胸動脈グラフトが高頻度で用いられるようになってきた<sup>11)</sup>。このグラフトは、特に心機能に大きな影響を与える左前下行枝領域にバイパスされることが多く<sup>11)</sup>、その良好な開存は患者の予後に密接に関連している。

従来、バイパスグラフト開存の有無を確実に評価するには、侵襲的な冠動脈造影を行う以外、有効な検査手段はなかった。しかし、患者の長期経過観察には繰り返しバイパスグラフトの開存の有無を確かめる必要があり、その点、冠動脈造影法は患者の肉体的負担や検査に要する費用を考慮した場合、著しく実施困難であった。すでに我々はコンベックタイプの探触子を用い、リニア型ドップラー断層装置により、内胸動脈グラフト血流が体表から描出可能であることを報告してきた<sup>6,7)</sup>。今回の検討では半数の症例で市販のセクタースキュン型の装置を用いているが、描出率に関してはリニア型ドップラー断層装置と差はなかった。内胸動脈は冠動脈と同様、そのサイズは2mm前後とかなり細いが、走行が複雑で心拍動とともに大きく動く冠動脈と異なり、走行が一定していて捜し易いこと、さらに比較的浅い位置(2~3cm)を走行することから、空間解像力のよい高周波数探触子の観察可能範囲にあり、ドップラー断層法による内胸動脈血流の描出は、それほど困難ではないと考えられる。またサイズが小さい内胸動脈バイパスグラフトは、大伏在静脈グラフトに比べ、血流速度が早いためにドップラーシフトが大きく、ドップラー断層法により血流映像は逆に得易いと考えられる<sup>18)</sup> (Table 2)。これまでのところ、ドップラー断層法の内胸動脈検出に

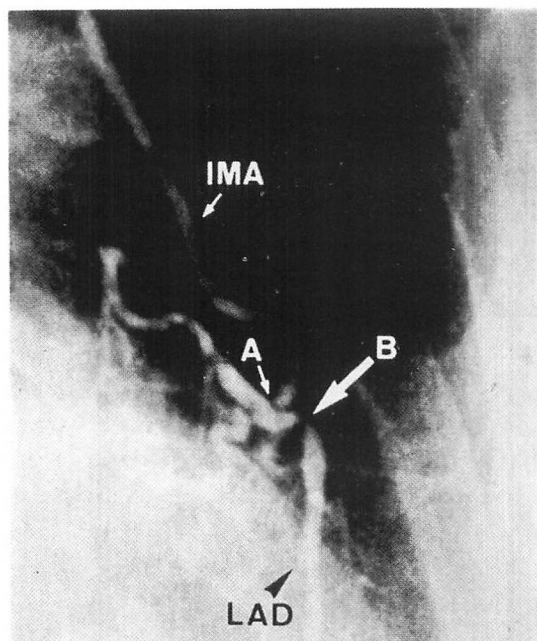
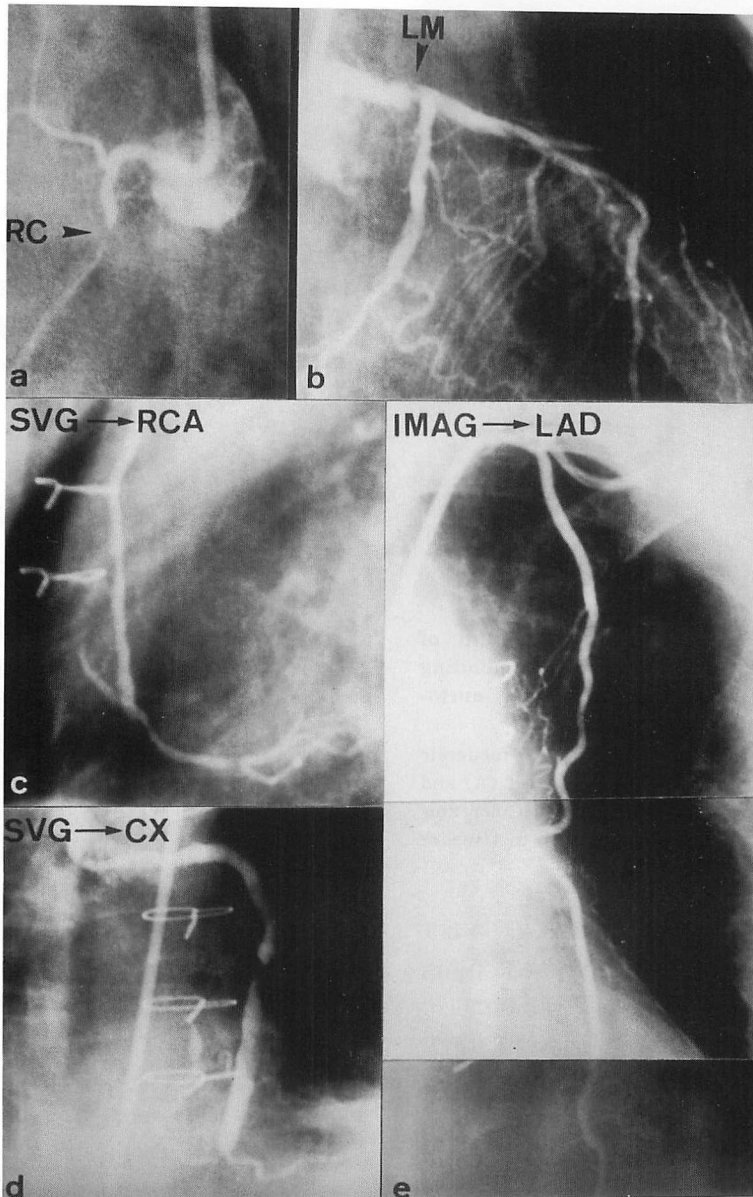


Fig. 3. Postoperative coronary angiogram of an IMA graft and the left anterior descending coronary artery (LAD) 8 months after aorto-coronary bypass surgery (Case 2).

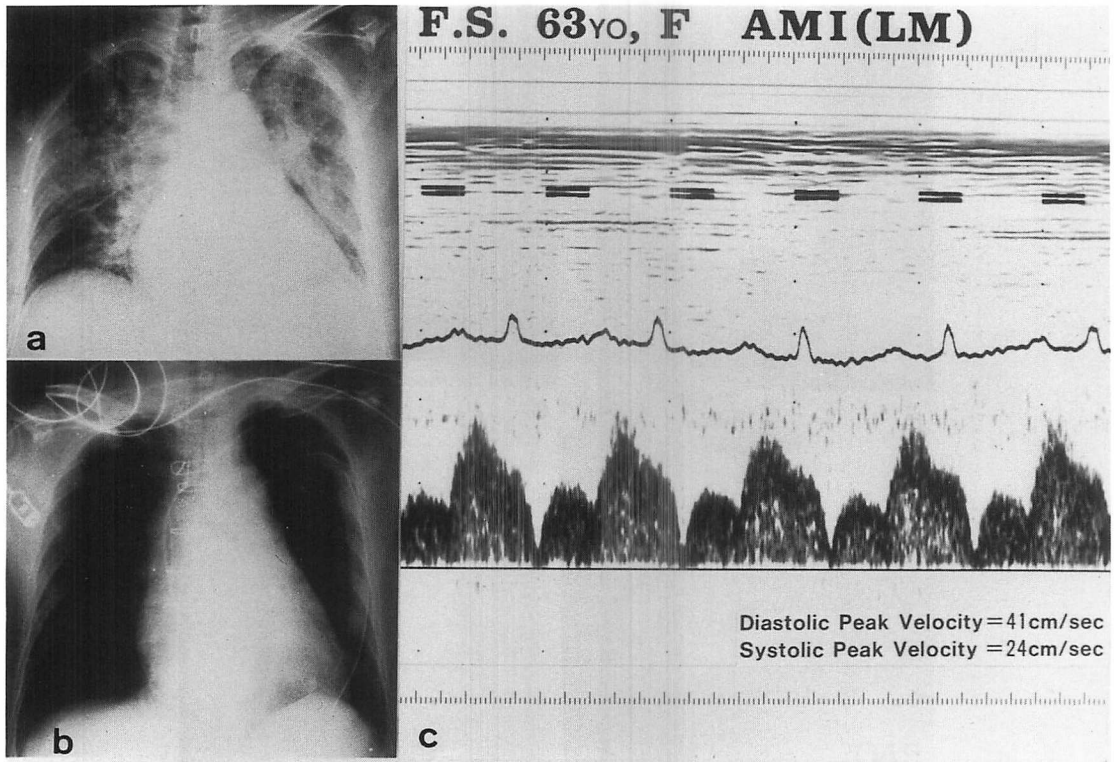
Although the IMA graft is patent, a moderate grade of stenosis is seen in the anastomosis (A) and in the LAD beyond the anastomosis (B). Color flow mapping Doppler echocardiography failed to visualize the IMA graft flow at this time.

Forrester 4型, Killip 4型であった。入院時よりIABP補助を開始, 外科に紹介され直ちに手術治療(三枝バイパス, Figs. 4c~e)が行われた。その効果により, 術後第4病日には肺水腫像も消失し, 心胸比も74%より59%に縮小した(Fig. 5b)。この時点で安全にIABPをウィーニングし補助離脱にとりかかれるか否かはバイパスグラフトの開存いかんにかかっているが, 左前下行枝にバイパスした内胸動脈グラフトの血流は, 本法を用いることで容易に確認された(Fig. 5c)。術後3ヵ月の冠動脈造影で, 3本のグラフトが良好な血流を保っていることが確認された(Figs. 4c~e)が, 左室造影では, 発症より手術に至るまでの虚血障害のため, 心尖部に中等度の左室瘤が形成さ



**Fig. 4. Pre- and postoperative coronary angiograms (CAG) of a 63-year-old woman with acute myocardial infarction and cardiogenic shock (Case 3).**

Preoperative CAG shows total occlusion in the proximal portion of the right coronary artery (a) and 90% stenosis in the left main coronary artery (b) even after the administration of urokinase. Postoperative CAGs show good patency of the saphenous vein grafts (c, d) and the internal mammary artery grafts (e).



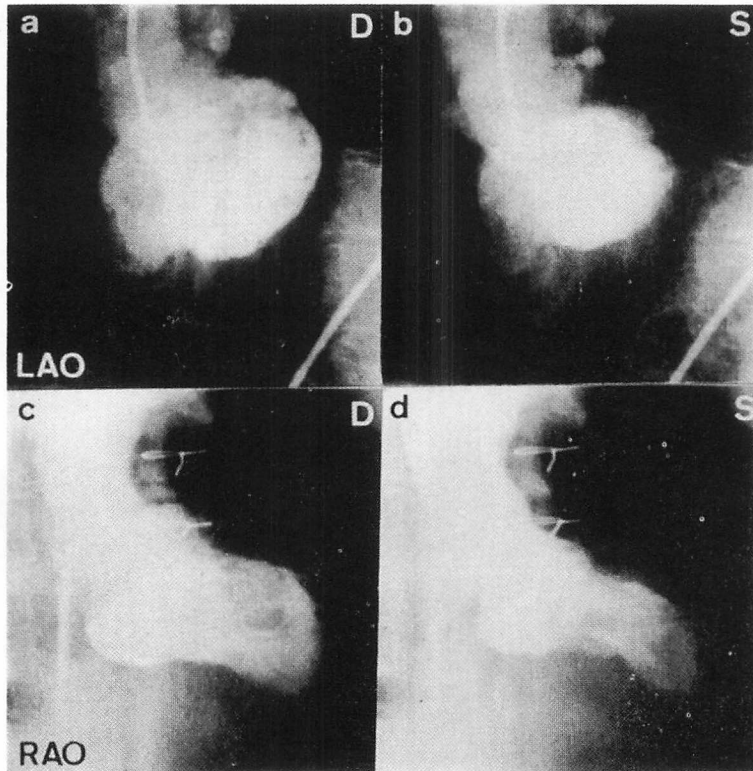
**Fig. 5. Pre- and postoperative chest radiographs, and the velocity wave form of the internal mammary artery graft flow on the 4th postoperative day (Case 3).**

a) Preoperative chest radiograph shows marked lung congestion and the increased cardiothoracic ratio (66%). b) Chest radiograph on the 4th postoperative day shows marked reduction of the cardiothoracic ratio (56%) and resolution of lung congestion. c) Postoperative Doppler echo examination demonstrates a good velocity wave form of the graft flow with a diastolic peak of 41 cm/sec and a systolic peak of 24 cm/sec.

おける sensitivity は 55% と高くはないが、グラフト血流映像が得られた場合には false positive 例はなく、positive predictive value は 100% と極めて信頼性が高い結果が得られた。逆に negative predictive value はわずか 5.3% と極めて低く、血流映像が得られなかった場合の信頼性は極めて低いと考えられる。

これまで多くの研究者により、冠動脈およびバイパスグラフト血流のドップラー心エコー図法による評価が試みられてきたが<sup>12-17)</sup>、実用化には今後さらに低速度血流に対する sensitivity を向上させるハード面での努力が必要であり、本法は血流

速度のより低い大伏在静脈グラフトにも応用できるような高い感度を獲得する必要がある。近年、冠動脈バイパス手術適応は拡大され、急性心筋梗塞や PTCA 事故による冠動脈閉塞など急性期にも行われるようになった<sup>18,19)</sup>。これらの症例はすでに手術前に心原性ショックに陥っており、著しく心機能が低下した状態で手術される事も多く、IABP などの補助循環を併用する機会も多い。こうした症例が無事補助循環を離脱し救命し得るかどうかは、どの程度虚血心筋が salvage できたかにかかっており、超音波診断法は心室壁運動の評価のみならず、冠動脈血流やバイパスグラフト血



**Fig. 6. Post-operative left ventriculograms.**

Medium-sized left ventricular aneurysm is observed at the apex.

LAO=left anterior oblique projection; RAO=right anterior oblique projection; D=diastole; S=systole.

**Table 2. Characteristics of visualized coronary blood flow**

	RCA & LAD	SVG	IMAG
1 Size	Small	Large	Small
2 Structure	Complex	Simple	Simple
3 Position	Variable	Variable	Constant
4 Motion	Wide	Small	None
5 Depth	Variable	Variable	Constant
6 Echo window	Limited	Limited	Good
Detection	Very difficult	Difficult	Easy

RCA=right coronary artery; LAD=left anterior descending artery; SVG=saphenous vein graft; IMAG=internal mammary artery graft.

流の評価にとっても、重要な診断手段となってきた<sup>20,21)</sup>。特に重症心不全患者を扱う集中治療室においてこのような目的を満足させる検査手段は、現時点においては超音波ドップラー法より他になく、冠動脈血流やバイパスグラフト血流に対し、良好な感度を持つ装置の開発が期待される。

#### 結 論

1. ドップラー断層法により、冠動脈バイパス手術41例中22例(55%)で内胸動脈グラフトの開存が確認された。
2. 冠動脈造影を gold standard とした場合、ドップラー断層法の内胸動脈グラフト血流描出に



おける positive predictive value は 100% と良好であるが, negative predictive value は 5.3% と低く, さらに装置の感度の向上が必用である.

3. 内胸動脈グラフト血流がひとたび観察された症例では, 本法は生理的条件下で繰り返しグラフト血流を観察する上に適しており, 術後の長期経過観察に極めて有用である.

### 要 約

内胸動脈バイパスグラフト開存の診断にドップラー断層法が使用可能か否かを検討する目的で, 41名の冠動脈バイパス手術術後患者に対し, 一週間以内のほぼ同時期に, ドップラー断層と冠動脈造影の両検査を行った. これらの検査は術後1~8ヵ月目に施行され, 平均バイパス本数は $2.7 \pm 0.7$ 枝であった. 冠動脈造影では1例を除き全例(40例)で内胸動脈グラフトの開存が確認され, ドップラー断層では左傍胸骨超音波窓より22例でその血流が検出された. そのFFTパルス・ドップラーによる血流速度測定では, 拡張期の peak velocity は $31.7 \pm 12.0$ (19~49)cm/sec, 収縮期のそれは $14.9 \pm 8.5$ (5~36)cm/secであった. 冠動脈造影を gold standard とした場合のドップラー断層法での偽陽性は1例もなく, 本法の内胸動脈検出における sensitivity は 55%, specificity は 100%, negative predictive value は 5.3%, positive predictive value は 100% であった.

ドップラー断層の sensitivity はなお相対的に低いが, specificity は 100% と極めて良好で, いったん検出された場合の信頼性は 100% と極めて高い. それ故, 検出された症例については, 内胸動脈グラフト開存の長期経過観察上の検査手段として, ドップラー断層法の有用性が期待される.

### 文 献

1) Grondin CM, Campeau L, Lesperance J, Enjalbert M, Bourassa MG: Comparison of late changes in internal mammary artery and saphenous vein grafts in two consecutive series of patients 10 years after operation. *Circulation* **70** (Suppl): I-208-

I-212, 1984  
 2) Barner HB, Standeven JW, Reese J: Twelve-year experience with internal mammary artery for coronary artery bypass. *J Thorac Cardiovasc Surg* **90**: 668-675, 1985  
 3) Lyte BW, Loop FD, Cosgrove DM, Ratliff NB, Easley K, Taylor PC: Long-term (5 to 12 years) serial studies of internal mammary artery and saphenous vein coronary bypass grafts. *J Thorac Cardiovasc Surg* **89**: 248-258, 1985  
 4) Torbjorn I, Huttuneh K, Landou C, Bjork VO: Angiographic studies of internal mammary artery grafts 11 years after coronary artery bypass grafting. *J Thorac Cardiovasc Surg* **96**: 1-12, 1988  
 5) 松村 誠, 許 俊鋭, 高本真一, 横手祐二, 尾本良三: 冠動脈バイパス術後グラフト血流の各種負荷に対する反応様式: 超音波ドップラー法による評価. *J Cardiol* **19**: 9-25, 1989  
 6) 許 俊鋭, 松村 誠, 高本真一, 横手祐二, 尾本良三: リニア型高感度ドプラ断層による冠動脈バイパスグラフト血流の評価. *Jpn J Med Ultrason* **14** (Suppl II): 77-78, 1987  
 7) 松村 誠, 許 俊鋭, 高本真一, 横手祐二, 尾本良三: 超音波ドプラ法による内胸動脈-冠動脈バイパス血流動態の検討: 冠動脈, 内胸動脈との比較. *Jpn J Med Ultrason* **14** (Suppl II): 79-80, 1987  
 8) 鈴木 茂, 堀越茂樹, 小机敏昭, 佐々木達海, 宮沢総介, 益子健男, 古川 仁, 江本秀斗, 辛島賢二, 新井達太ほか: 冠動脈外科における術中超音波検査法の有用性. *日外会誌* **86** (脱時増刊号): 443, 1985  
 9) Kyo S, Takamoto S, Matsumura M, Yokote Y, Omoto R: Visualization of coronary blood flow by transesophageal color flow mapping. *J Cardiol* **16**: 831-840, 1986  
 10) Kyo S, Takamoto S, Matsumura M, Yokote Y, Omoto R: Color flow visualization of coronary blood flow using transesophageal transducer. *Jpn J Med Ultrason* **14**: 427-435, 1987  
 11) Lytle BW, Loop FD, Cosgrove DM, Ratliff NB, Easley K, Taylor PC: Long-term (5 to 12 years) serial studies of internal mammary artery and saphenous vein coronary bypass grafts. *J Thorac Cardiovasc Surg* **89**: 248-258, 1985  
 12) Pisko-Dubiensky ZA, Baird RJ, Wilson DR: Non-invasive assessment of aorta-coronary saphenous vein bypass graft patency using directional Doppler. *Circulation* **51** (Suppl II): I-188-I-196, 1975  
 13) Gould KL, Mozersky DJ, Hokanson DE, Baker DW, Kennedy JW, Summer DS, Strandness ED Jr: A non-invasive technic for determining patency of saphenous vein coronary bypass grafts. *Cir-*

許, 松村, 横手, ほか

- ulation **46**: 595-600, 1972
- 14) Diebold B, Theroux P, Bourassa MG, Peronneau P, Guermonprez J: Non-invasive assessment of aortocoronary bypass graft patency using pulsed Doppler echocardiography. *Am J Cardiol* **43**: 10-16, 1979
  - 15) 伏島堅二, 高原善治, 須藤義夫, 村山博和, 増田義昭, 稲垣義昭: 冠血流と心筋血流計測. Pulse Doppler 法. 呼吸と循環 **36**: 707, 1988
  - 16) Kajiya F, Ogasawara Y, Tsujioka K, Nakai M, Goto M, Wada Y, Tadaoka S, Matsuoka S, Mito K, Fujiwara T: Evaluation of human coronary blood flow with an 80 channel 20 MHz pulsed Doppler velocimeter and zero-cross and Fourier transform methods during cardiac surgery. *Circulation* **74** (Suppl III): III-53, 1986
  - 17) 立石 修, 岡村哲夫, 古幡 博, 瀬尾育式, 飯沼一浩: 血管追跡型パルスドプラ血流計を用いた冠動脈拡張期圧流量関係の検討. *Jpn J Med Ultrason* **14** (Suppl II): 81-82, 1987
  - 18) 許 俊鋭, 横手祐二, 安達秀雄, 高本真一, 尾本良三: 教室に置ける急性心筋虚血に対する外科治療. *日本心臓血管外科誌* **18**: 19-20, 1988
  - 19) 許 俊鋭, 横手祐二, 上田恵介, 安達秀雄, 高本真一, 尾本良三, 香中伸一郎, 元山 猛, 石黒昭義, 山県史郎: PTCA 後の緊急冠動脈バイパス手術 (ICAS) 臨床胸部外科 **8**: 147-151, 1988
  - 20) Neya K, Takamoto S, Harada M, Nakano T, Kyo S, Yakote Y, Omoto R: Effect of left ventricular assist device and intra-aortic balloon pumping on the coronary flow. *Jpn J Artif Organs* (in press)
  - 21) Kyo S, Takamoto S, Asano H, Yokote Y, Omoto R: Noninvasive evaluation of coronary flow with transesophageal 2-D Doppler during IABP. *Jpn J Artif Organs* **16**: 153-156, 1987