

経食道超音波法の臨床的有用性

Clinical usefulness of transesophageal Doppler echocardiography

橋本 恵	Satoshi HASHIMOTO
久萬田俊明*	Toshiaki KUMADA*
小坂田元太	Genta OSAKADA
徳永 慎吾**	Shingo TOKUNAGA**
久保 茂**	Shigeru KUBO**
青嶋 實**	Minoru AOSHIMA**
田巻 俊一**	Shunichi TAMAKI**
山里 有男**	Ario YAMAZATO**
伴 敏彦***	Toshihiko BAN***
河合 忠一*	Chuichi KAWAI*

Summary

The usefulness of transesophageal Doppler echocardiography (TEE) was assessed in patients with various cardiovascular diseases including 15 patients with dissecting aortic aneurysm (DAA), two with thoracic aneurysm, 16 with ischemic heart disease and 14 with acquired valvular diseases.

In dissecting aortic aneurysms, TEE provided clear images of the intimal flaps even in the aortic arch and descending aorta in which clear images could not be obtained by conventional external Doppler echocardiography. The entry site was detected in 11 of the 15 (73%) cases using TEE, but in only three of the 15 cases using conventional Doppler technique. In two cases of true aortic aneurysms, TEE provided clear images of the aneurysm in the descending thoracic aorta, which was discriminated precisely from DAA.

In valvular disease, all four valves (aortic, pulmonary and atrio-ventricular valves) were easily observed without disturbance by any other tissues using a transesophageal approach. In addition, valve aneurysms in the posterior mitral leaflets were detected using TEE in two cases. In two cases of mitral stenosis, a thrombus was observed in the left atrial appendage. These findings were confirmed during surgery, but could not be obtained by the conventional external studies.

In 16 cases, TEE was performed during aorto-coronary bypass surgery under general anesthesia. In two of these cases, left ventricular assist devices were applied after surgery. In these cases, where conventional Doppler echocardiography was not applicable, cardiac function could be monitored by

京都大学医学部 臨床検査医学教室
京都市左京区聖護院川原町 54 (〒606)
*京都大学医学部 第三内科
**武田病院

***京都大学医学部 心臓血管外科

Department of Clinical Sciences and Laboratory
Medicine, *The Third Division of Internal Medicine
and ***Department of Cardiovascular Surgery, Kyoto
University, Kawara-cho 54, Shogoin, Sakyo-ku, Kyoto
to 606
**Takeda Hospital

Received for publication March 15, 1989; accepted July 8, 1989 (Ref. No. 35-110B)

TEE.

Thus, TEE is useful not only in evaluating morphological function in the cardiovascular system but also in monitoring cardiac hemodynamics during and after heart surgery.

Key words

Transesophageal echocardiography Doppler echocardiography

はじめに

経食道ドップラー超音波断層法 (transesophageal Doppler echocardiography: TEE) を種々の心血管疾患に適用し, その臨床上的有用性を検討した.

循環器領域における超音波診断法は, 二次元断層法, ドップラー法, カラードップラー法などの実用化により, 非侵襲的, かつリアルタイムに心臓および大血管の形態, 運動機能, 血流に関する種々の情報を提供するため, 今日では非観血的手法として, 临床上不可欠な検査法となっている.

しかし, 目的臓器とトランスデューサーとの間にある諸組織のために, しばしば診断確定に必要な不可欠な鮮明な画像描出が得られないことがある. 他組織による干渉を少なくし, 鮮明な画像を得るためには, トランスデューサーを目的臓器に少しでも接近させる必要がある. そのような観点から, 近年, 各科領域において超音波体内走査法が注目されており, 循環器領域においては, 心臓, 大動脈に隣接する食道からのアプローチが注目されている. 例えば, 1976年, Frazin, Talanoらは M モード法について本アプローチの有用性を報告し¹⁾, 1980年代になると, Hisanaga や Hanrath らにより, セクター型二次断層経食道心エコー図法を用い, 心房中隔欠損症や弁膜症の診断への応用が報告されている^{2~4)}.

我々は今回, 二次元断層, ドップラー血流速度計測およびカラードップラー機能を搭載した探触子を用い, その臨床上的有用性を検討した.

対象と方法

対象は解離性大動脈瘤 (DAA) 15例, 胸部大動

Table 1. Diagnoses and number of patients

Diagnoses	Patients (No.)
Aortic dissection	15
Thoracic aortic aneurysm	2
Ischemic heart disease	16
Valvular heart diseases (acquired)	14

脈瘤2例, 弁膜疾患14例, および虚血性心疾患16例である (Table 1).

1. 使用機器

経食道ドップラーの超音波探触子は lateral sector scan type の UST-5220-5 (5 MHz) と, longitudinal sector scan type の UST-5220-5 (5 MHz) を使用した. 超音波ドップラー断層装置は Aloka-880 を使用した. 検査中の記録はポラロイドカメラ, サーマルレコーダー, VTR などにより行った.

2. 手技

以下の手順により施行した.

- 1) 検査施行前4時間の絶飲食.
- 2) キシロカインゼリー, およびスプレーによる咽頭麻酔.
- 3) 探触子先端を上方向に屈曲させ, 胃カメラ挿入と同じ要領で, 嚥下運動をさせつつ口腔より食道内へ誘導した.
- 4) 探触子操作は断層画面を見ながら行った. 探触子位置および画像のオリエンテーションに, 大動脈弁および食道に隣接する左心房が良い指標になった. 大動脈弁を観察する位置から, 回転により下行大動脈を徐々に引き抜くことにより, 上行大動脈を観察することができた. 探触子先端を上方向に屈曲させ, 食道粘膜に押し付けることにより, 画像が鮮明になった.

Table 2. Patients having dissecting aortic aneurysms, by sex, age and type

No	Name	Sex	Age	Type	Stage	Ang	XCT	Op
1	S. S.	M	80	I	Acute	-	-	-
2	Y. K.	F	66	I	Acute	+	-	+
3	T. O.	M	52	I	Acute	+	-	+
4	K. T.	M	37	I	Acute	+	+	+
5	H. M.	F	50	I	Acute	+	-	-
6	Y. T.	M	64	I	Acute	-	-	+
7	S. Y.	F	76	I	Chronic	+	-	-
8	R. Y.	M	59	I	Chronic	+	-	+
9	S. A.	M	58	I	Chronic	+	-	-
10	I. K.	M	64	I	Chronic	+	+	-
11	K. T.	M	80	III	Acute	+	+	+
12	K. M.	M	73	III	Acute	+	+	+
13	A. Y.	F	76	III	Acute	+	+	-
14	G. H.	M	59	III	Chronic	+	-	-
15	H. I.	M	70	III	Chronic	-	+	-

M=male; F=female; Type=according to DeBakey's classification; Ang=angiography; XCT=X-ray computed tomography; Op=operation; +=examination or operation was performed; -=examination nor operation was performed; Acute=examination and/or operation were performed within 24 hours after onset of symptoms; Chronic=examination and/or operation were performed more than one month after onset of symptoms.

5) 可能な限り、2種類の探触子を前後して併用し、二つの直交平面での検査を行った。

結 果

1. 解離性大動脈瘤

解離性大動脈瘤 (DAA) 15 症例中、12 例に大動脈造影、6 例に X-ray CT、7 例に外科手術を施行した。解離性大動脈瘤の 15 例中、9 例が発症後 24 時間以内の急性期、6 例が発症後 1 ヶ月以降の慢性期症例であった。解離性大動脈瘤の病型分類では、10 例が DeBakey 分類の I 型、5 例が III 型であった (Table 2)。

TEE 施行の全症例について、上行大動脈、大動脈弓、胸部下行大動脈および上部腹部大動脈の鮮明な断層画像、およびカラードップラー画像を得ることができ、大動脈壁および剝離内膜の同定が可能であった (Fig. 1)。

12 例の大動脈造影施行症例全例において、

TEE により得られた剝離内膜の所見および entry の位置は、大動脈造影所見と一致した (Table 3)。

ドップラー法により真腔、偽腔それぞれの内腔の血流状況が観察可能で、entry, re-entry 部の拍動性の流入、流出血流も検出可能であった。真腔内では、拍動性で流速の大きな血流が認められたが、偽腔内では entry や re-entry の周辺を除いては、血流は一般に微弱であった (Fig. 2)。

偽腔の entry は以下の 2 つの所見から同定した。すなわち、① 剝離内膜の欠損像、② カラードップラー画像上に観察される真腔から偽腔内へ噴出する拍動性の血流 (Fig. 3)。

Entry が小さい場合は、① の欠損像が確認されず、② の拍動性血流のみが確認され、大きい場合は、欠損像と拍動性血流の両方が確認された。

TEE を使用し、15 例中 12 例に entry の位置が検出できた。15 例中 12 例に大動脈造影を施行

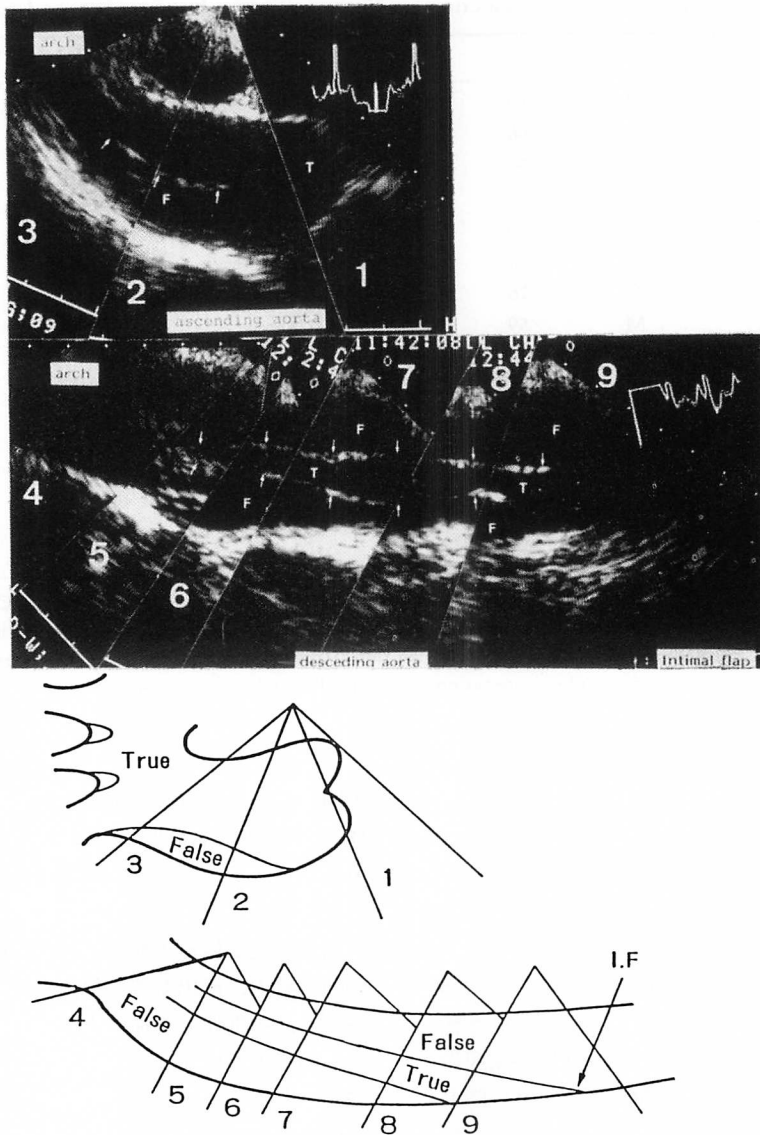


Fig. 1. Patched transesophageal echocardiographic (TEE) images and sketch of the entire aorta in a patient with a DeBakey type I dissecting aortic aneurysm.

Small arrows indicate an intimal flap.

True (T)=true lumen; False (F)=false lumen; Arch=aortic arch; I. F.=intimal flap.

したが、そのうち症例4では大動脈造影で entry を検出できなかったが、TEE ではその位置が検出された。この症例4を除けば、大動脈造影とTEE との所見は一致した (Table 4)。

TEE により血栓も明瞭に観察された (Fig. 4). 6例(急性期1例, 慢性期5例)に偽腔内血栓が観察され、そのうちの2例はX線CTにより血栓を確認できた (Table 4)。

Table 3A. Location of an intimal flap as detected by 5 different methods

No	Ang	TEE	COE	XCT	Op
2	ABCD	ABCD	AB D	*	A
3	ABCD	ABCD	—	*	A
4	ABCD	ABCD	AB	ABCD	A
5	ABCD	ABCD	A	*	*
7	ABCD	ABCD	ABCD	*	A
8	ABCD	ABCD	—	*	*
9	ABCD	ABCD	—	*	*
10	ABCD	ABCD	D	ABCD	*
11	CD	CD	CD	CD	C
12	CD	CD	CD	CD	C
13	CD	CD	—	CD	—
14	CD	CD	CD	*	—

Ang=angiography; TEE=transesophageal Doppler echocardiography; COE=conventional Doppler echocardiography; XCT=X-ray computed tomography; Op=operation; A=ascending aorta; B=aortic arch; C=thoracic descending aorta; D=upper abdominal aorta; *=examination nor operation was performed; —=examination was performed, but intimal flap could not be detected in any segments.

Table 3B. Location of an entry as detected by 4 different methods

No	TEE	COE	Ang	XCT
1	A	—	*	*
2	A	A	A	*
3	C	—	C	*
4	C	—	—	—
5	A	A	A	*
6	A	—	*	*
7	C	C	C	*
8	—	—	—	*
9	—	—	—	*
10	B	—	B	—
11	C	—	C	—
12	C	—	C	—
13	—	—	—	—
14	C	—	C	—
15	—	—	*	*

*=examination was not performed; —=examination was performed, but an entry could not be detected in any segments.

Abbreviations: see Table 3A.

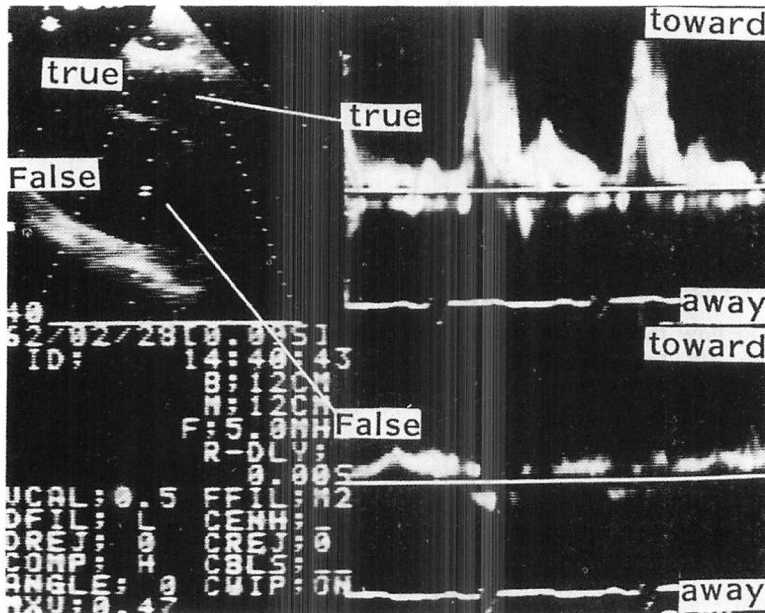


Fig. 2. Blood flow velocity in each cavity (true lumen and false lumen) as obtained by FFT analysis using TEE.

In the true lumen, blood flow is pulsatile with rapid systolic flow velocity. In the false lumen, blood flow is slow and does not show any definite pattern in most cases.

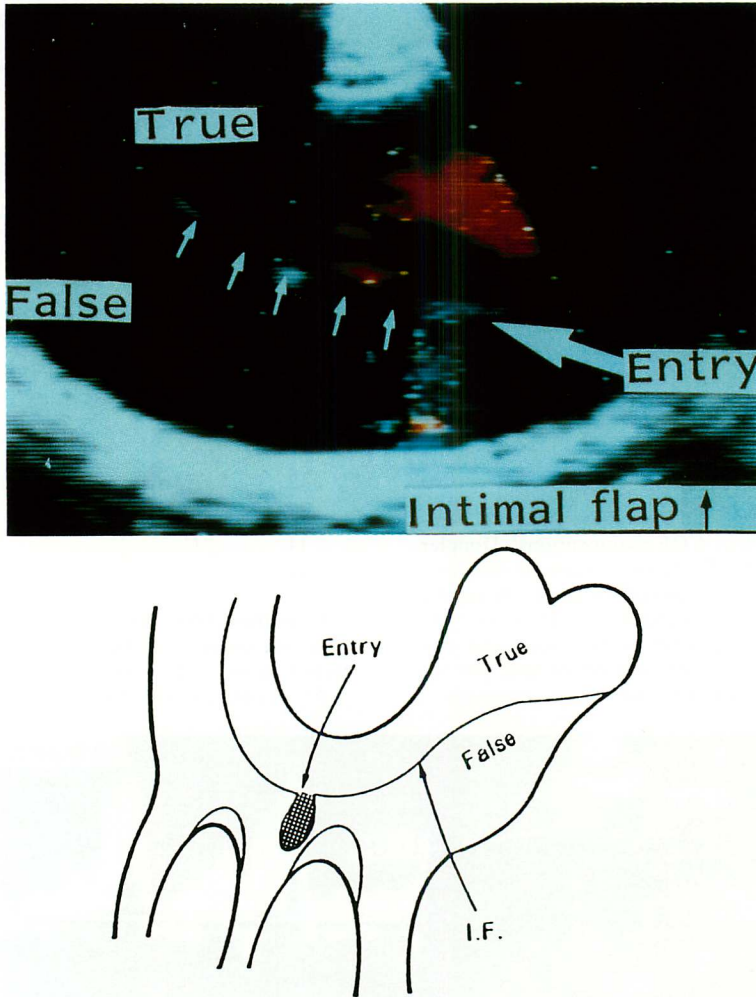


Fig. 3. Blood flow through an entry (blue color signals) observed in the false lumen by color Doppler imaging using TEE.

Abbreviations: see Fig. 1.

Small arrows indicate an intimal flap.

2. 真性大動脈瘤

胸部下行大動脈に生じた真性大動脈瘤2例を経験した. Lateral scan と longitudinal scan の2種類の探触子の併用により, 瘤の立体構造を容易に把握できた (Fig. 5).

3. 弁膜疾患

本法施行の全症例について, すべての房室弁,

動脈弁の鮮明な画像を得ることができた.

僧帽弁逆流を有する8症例に術前検査としてTEEを施行, そのうち2例において後尖に僧帽弁瘤を発見した (Fig. 6). この2症例は, 体表面からのアプローチでは僧帽弁逆流の存在しか分からなかった症例であった.

Table 4. Comparisons of the TEE and XCT abilities in detecting a thrombus

No	Type	Stage	TEE	XCT	COE	Ang	Ope
1	I	Acute	—	*	—	*	*
2	I	Acute	—	*	—	—	—
3	I	Acute	—	*	—	—	—
4	I	Acute	—	—	—	—	—
5	I	Acute	—	*	—	—	*
6	I	Acute	—	*	—	*	—
7	I	Chronic	+	*	—	—	+
8	I	Chronic	+	*	—	—	*
9	I	Chronic	+	*	—	—	*
10	I	Chronic	+	+	—	—	*
11	III	Acute	—	—	—	—	—
12	III	Acute	—	—	—	—	—
13	III	Acute	+	+	—	—	*
14	III	Chronic	+	*	—	—	*
15	III	Chronic	—	—	—	*	*

*=examination and/or operation was not performed; —=examination and/or operation was performed, but no thrombus was observed; +=thrombus was observed.

For other abbreviations: see Tables 2 & 3.

4. 左心耳内血栓

僧帽弁狭窄症7例に TEE を施行し, 3例に左心耳内血栓を発見した (Fig. 7). 血栓の存在は手術時肉眼的に確認された.

5. 開胸手術時における心機能監視

16例の大動脈冠状動脈バイパス手術症例で, 本法により術中の心機能を監視した. 16例中2例では重症心筋梗塞のため術後左心室補助循環を用いたが, TEE により補助循環装置装着下での左室壁運動や, 左室駆出率などの左室機能の評価, 左右肺静脈における血流速度や乱流発生の有無などの血流動態の評価(補助循環出力を徐々に上げて行くと, 肺静脈血流が層流から乱流化し, 補助循環駆出血量が肺静脈還流量を上回ったことが示される), および左房内血流動態の評価や卵円孔開存による右左短絡の有無の確認が可能であった (Fig. 8). 検査は補助循環駆動下, および補助循環をいったん停止した状態の二通りの方法で行い, 経時的に TEE で観察することにより, 各時点での心行動態の自力回復過程での評価が可能であ

った.

考 察

TEE は心臓および胸部下行大動脈に直接隣接する食道から検査することにより, 他組織による干渉に悩まされる事なく, 心臓血管系の鮮明な画像を描出する. したがって本法は循環器科領域で, 今後益々広く利用される検査法と考えられる. しかしながら, 施行時, 患者にかなりの苦痛を与えるため, その有用性を十分認識し, 適応の決定に十分な配慮がなされなければならない.

以下, 各疾患別にその有用性を考察する.

解離性大動脈瘤および真性大動脈瘤

従来から, 体表面アプローチによる超音波検査法は, その非侵襲性と簡便さのゆえに, 本疾患の初期診断のためにスクリーニングとして非常にしばしば使用されてきた. しかし, 大動脈は弓部から胸部下行大動脈にかけ深部を走行しているため, 体表面から同部位を描出する際, しばしば肋骨, 胸壁などの胸郭組織や, 肺, 心臓などの胸部

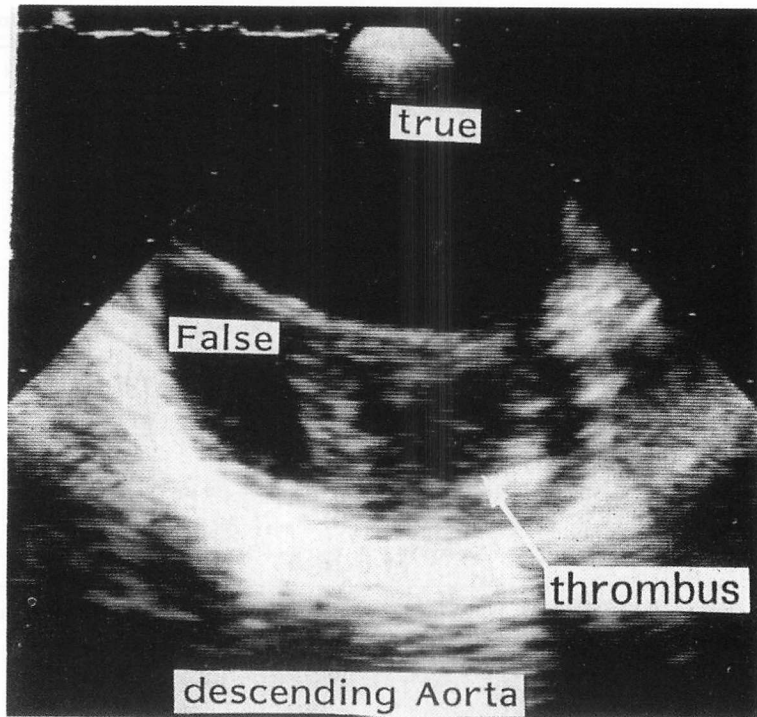


Fig. 4. Thrombus formation in the false lumen of the descending aorta.

臓器が干渉し、鮮明な画像を得ることが極めて困難である。そのため、体表面アプローチは本疾患の有力な検査手段とはなり得なかった。TEEでは食道よりアプローチするため、手術操作を妨げず、術中の当該部位の観察や連続モニターが可能であった。また、外科手術時、断層画面上で実時間にentryおよび解離の状態を観察できることも本法の利点であった。

従来、大動脈造影を除いて、本症の診断に最も信頼性の高い検査法とされてきたのはX線CTである⁵⁻⁸⁾。造影X線CTでは、容易かつ明瞭に剝離内膜の存在や大動脈径の拡大を証明することができ、DAAの診断に有用な方法である。しかし、超音波法や大動脈造影と異なり、血流情報を欠いているため、entry部位の診断においてその二者に劣っている。

Table 3 に示したごとく、経胸壁法に比し、TEEは剝離内膜の検出によるDAAの存在診断、

およびentryの位置検出能力において優っていた。とりわけ、剝離内膜およびentryが胸部下行大動脈に存在する時、TEEの有用性は高い。X線CTも、剝離内膜の検出などDAAの存在診断においては非常に優れた成績を示したが(**Table 3A**)、血流動態が分からないため、entryの位置を診断することはできなかった。

弁膜疾患

他臓器による干渉が少ないため、すべての動脈弁、房室弁の鮮明な画像を得ることができた。体外からの観察では分らなかった僧帽弁後尖の瘤を検出することも可能であり、弁膜疾患の詳細な観察評価を行うさい、有用な方法であると考えられた。また、後方からのアプローチの有利な点として、僧帽弁置換術後の症例でも、人工弁による干渉を受けずに左房の観察を行うことができ、術後状態評価において期待の持てる検査法といえよう。

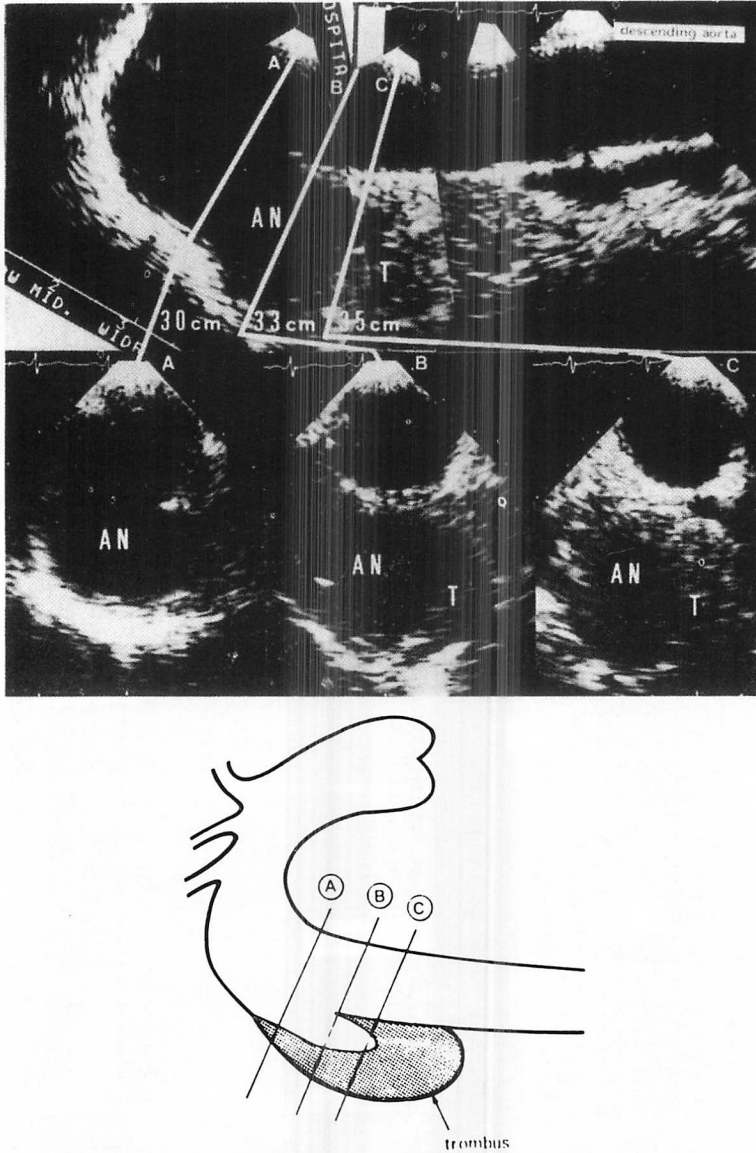


Fig. 5. Two-dimensional images of a true aortic aneurysm in the descending aorta as obtained by TEE.

Upper panel: A patched image of the thoracic aorta obtained using a longitudinal scanning probe.

Middle panel: Cross-sectional images of each section (lines A, B and C) obtained using a lateral scanning probe.

Lower panel: A schematic drawing of the upper panel.

により、心機能、血流状態の変化を持続的に観察することが可能であった。現在まで有力な方法のなかった左心室補助循環施行時の血行動態評価に、本法は極めて有用な方法と考えられる。

結 語

TEE は心血管疾患の診断および血流動態の評価に有用な検査法と思われる。

要 約

種々の心血管疾患診断に対する経食道ドップラー心エコー図法の有用性を検討した。

対象は17例の大動脈瘤(うち15例は解離性大動脈瘤: DAA), 14例の弁膜疾患, 16例の虚血性心疾患(2例は左心室補助循環装置装着下に検査された)である。

DAA 診断上, TEE は体表面からのドップラー心エコー図法で明瞭な画像を得る事のできなかった大動脈弓, および下行大動脈の内膜剝離像をも明瞭に描出し, 診断の確定に有用であった。

Entry の位置も経胸壁法では15例中3例にしか検出できなかったのに対し, TEE では11例(75%)を検出できた。真性大動脈瘤2例に関して, TEE は下行大動脈に位置する動脈瘤の状態を明瞭に描出し, DAA との鑑別診断が可能であった。

経胸壁法に比し, TEE は心臓の房室弁および動脈弁の全てを鮮明な画像として描出し, TEE が弁膜疾患の診断に有用であることが示唆された。とりわけ, 僧帽弁逆流症例の内2例に僧帽弁後尖瘤が, 僧帽弁狭窄2症例に左心耳内血栓が観察され, 後者は外科手術時に確認された。通常の方法ではこれらの所見は得ることができなかった。

16症例で AC バイパス手術時全身麻酔下に TEE による心機能監視を施行した。そのうち2例に左室補助循環装置が術後に装着されたが, 経胸壁アプローチの行えない状況下で, TEE による心機能監視が可能であった。

TEE は経胸壁アプローチに比較して詳細な心

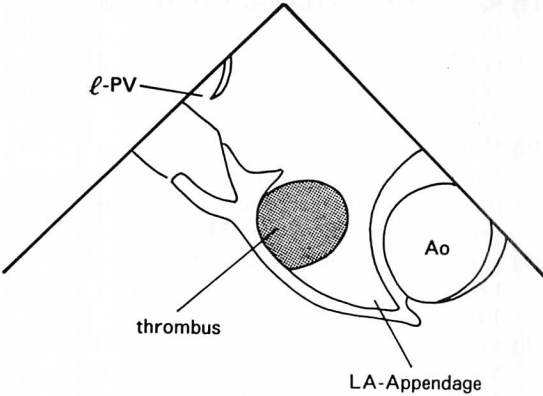
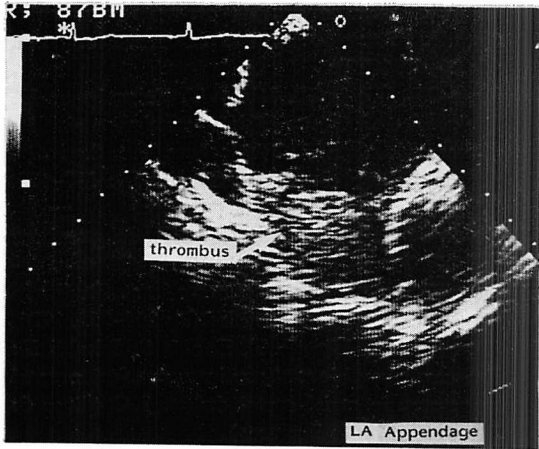


Fig. 7. Thrombus formation in the left atrial appendage detected in a case with mitral stenosis.

左心耳内血栓

TEE では体表面からのアプローチでは判明し得なかった左心耳内血栓を鮮明に描出することができた。したがって脳梗塞後や僧帽弁狭窄症例における血栓の有無検索に、極めて有用な方法と考えられる。

開胸手術時の心機能監視

16例の大動脈-冠状動脈バイパス手術において手術時モニターとして本法を施行した。本法により体表面アプローチの不可能な開胸時にも心機能を監視することが可能となった。2例では術後に左心室補助循環装置が装着されたが、体表面からのアプローチが不可能な同状態でも TEE の使用

血管系検査を可能とし, 心臓外科手術および術後のモニタリングシステムとしても有用である。

文 献

- 1) Frazin L, Talano JV, Stephanides L, Loeb HS, Kopel L, Gunnar RM: Esophageal echocardiography. *Circulation* **54**: 102-108, 1976
- 2) Hisanaga K, Hisanaga A, Nagata K, Ichie Y: Transesophageal cross-sectional echocardiography. *Am Heart J* **100**: 605-609, 1980
- 3) Hanrath P, Schluter M, Langenstein BA, Polster J, Engel S, Kremer P, Krebber HJ: Detection of ostium secundum atrial septal defects by transesophageal cross-sectional echocardiography. *Br Heart J* **49**: 350-358, 1983
- 4) Schlüter M, Langenstein BA, Hanrath P, Kremer P, Bleifeld W: Assessment of transesophageal pulsed Doppler echocardiography in the detection of mitral regurgitation. *Circulation* **66**: 784-789, 1982
- 5) Dinsmore RE, O'Rourke JA, DeSanctis RD, Harthorne JW, Auten WG: Angiographic findings in dissecting aortic aneurysm. *N Engl J Med* **275**: 1152-1157, 1966
- 6) Shuford WH, Sybers RG, Weens HS: Problems in the aortographic diagnosis of dissecting aneurysm of the aorta. *N Engl J Med* **280**: 225-231, 1969
- 7) Thorsen MK, San Dretto MA, Lawson TL, Foley WD, Smith DF, Berland LL: Dissecting aortic aneurysms: Accuracy of computed tomographic diagnosis. *Radiology* **148**: 773-777, 1983
- 8) Godwin JD, Herfkens RL, Skiöldebrand CG, Federle MP, Lipton MJ: Evaluation of dissections and aneurysms of the thoracic aorta by conventional and dynamic CT scanning. *Radiology* **136**: 125-133, 1980
- 9) Diamond MA, Dillon JC, Haine CL, Chang S, Feigenbaum H: Echocardiographic features of atrial septal defect. *Circulation* **43**: 129-135, 1971
- 10) McCann WD, Harbold NB, Giuliani BR: The echocardiogram in right ventricular overload. *JAMA* **221**: 1243-1245, 1972
- 11) Tajik AJ, Gau GT, Ritter DG, Schattenberg TT: Echocardiographic pattern of right ventricular diastolic volume overload in children. *Circulation* **46**: 36-43, 1972
- 12) Popp RL, Wolfe SB, Hirata T, Feigenbaum H: Estimation of right and left ventricular size by ultrasound: A study of the echoes from the interventricular septum. *Am J Cardiol* **24**: 523-530, 1969
- 13) Radtke WE, Tajik AJ, Gau GT, Schattenberg TT, Giuliani ER, Tancredi RG: Atrial septal defect: Echocardiographic observations. *Studies in 120 patients. Ann Intern Med* **84**: 246-253, 1976
- 14) Hayashida N, Umeda T, Furuta S, Machii K: Echocardiographic study on interventricular septal movement in atrial septal defect. *J Cardiogr* **6**: 349-355, 1976 (in Japanese)
- 15) Serruys PW, VanDenBrand M, Hugenholtz PG, Roelandt J: Intracardiac right-to-left shunts demonstrated by two-dimensional echocardiography after peripheral vein injection. *Br Heart J* **42**: 429-437, 1979
- 16) Valdes-Cruz LM, Pieroni DR, Roland JMA, Varghese PJ: Echocardiographic detection of intracardiac right-to-left shunts following peripheral vein injections. *Circulation* **54**: 558-562, 1976
- 17) Seward JB, Tajik AJ, Hagler DJ, Ritter DG: Peripheral venous contrast echocardiography. *Am J Cardiol* **39**: 202-212, 1977
- 18) Suzuki Y, Kambara H, Kadota K, Tamaki S, Yamazato A, Nohara R, Osakada G, Kawai C, Kubo S, Karaguchi T: Detection of intracardiac shunt flow in atrial septal defect using a real-time two-dimensional color-coded Doppler flow imaging system and comparison with contrast two-dimensional echocardiography. *Am J Cardiol* **56**: 347-350, 1985
- 19) Schapira JN, Martin RP, Fowles RE, Popp RL: Single and two-dimensional echocardiographic features of the interatrial septum in normal subjects and patients with an atrial septal defect. *Am J Cardiol* **43**: 816-819, 1978
- 20) Lippe W, Scallion R, Behar VS, Kisslo JA: Two-dimensional echocardiographic findings in atrial septal defect. *Circulation* **56**: 447-456, 1977