

心破裂瞬間の断層心エコー 図

Echocardiographic doc- umentation of the in- stant of cardiac rupture: A case report

片山 久
三田村秀雄
縦山 幸彦
中川 晋
宇井 進
木村 満

Hisashi KATAYAMA
Hideo MITAMURA
Yukihiko MOMIYAMA
Susumu NAKAGAWA
Susumu UI
Mitsuru KIMURA

Summary

The instant of cardiac rupture was initially recorded using two-dimensional echocardiography in a patient with acute myocardial infarction.

This 70-year-old woman was admitted to our hospital because of chest pain lasting for six hours. The admission electrocardiogram showed Q waves and S-T segment elevations in leads I, aV_L, and V₄₋₆. Two-dimensional echocardiography revealed hypokinesis in the middle and apical portions of the anterior septum and hyperkinesis in the basal portion of the anterior septum and the posterior wall. When the patient suddenly lost consciousness, echocardiography detected a rapidly developing pericardial effusion, which filled the pericardial sac within 13 sec. A myocardial tear was recognized at the apex of the left ventricle between portions of the hypokinesis and hyperkinesis. A simultaneously-recorded electrocardiogram showed sinus rhythm (84/min) which did not change at the moment of rupture and lasted further for 15 sec until a sudden alteration to sinus bradycardia (46/min) occurred. Cardio-pulmonary resuscitation was unsuccessful and the patient died.

This is the first such case in the medical literature in which the instant of cardiac rupture was recorded. Detailed reviews of the video tapes revealed that rapid accumulation of pericardial fluid occurred, followed by transient sinus bradycardia, most likely due to vagal reflex to the stretched pericardium.

Key words

Cardiac rupture
dissociation

Two-dimensional echocardiography

Cardiac tamponade

Electromechanical

はじめに

心筋梗塞に伴う心破裂は予知し得ない致死の合

併症とされるが、破裂がどのような時間経過で、どのように進行するかは知られていない。今回我々は断層心エコー図記録中、心破裂の瞬間を偶然

東京都済生会中央病院 循環器内科
東京都港区三田 1-4-17 (〒108)

Division of Cardiology, Saiseikai Central Hospital,
Mita 1-4-17, Minato-ku, Tokyo 108

Received for publication April 15, 1989; accepted July 8, 1989 (Ref. No. 36-383)

片山, 三田村, 縦山, ほか

捉えることができたので報告する.

症 例

症例: T.K. 70歳, 女性

主訴: 胸痛

現病歴: 入院当日の16時頃より左前胸部痛が出現し, 以後も胸痛が持続したため, 20時50分に近医を受診. 血圧180/90 mmHg (Fig. 1) と高血圧を認め, 心電図所見より急性心筋梗塞の診断を下された. 救急車にて当院に搬送され, 同日22時30分に当院CCUに入院した.

既往歴: 50歳より高血圧, 高コレステロール血症にて加療されていたが, とくに狭心症は認められていなかった.

入院時身体所見: 血圧180/100 mmHg, 脈拍106/分 (Fig. 1) で, 整脈. 心臓聴診上, III音およびIV音を聴取した. 肺野の湿性ラ音は認めなかった.

入院時検査所見: 白血球数8,400, GOT 52 IU/

l, LDH 671 IU/l, CPK 324 IU/l, CPK MB 54 IU/l であり, 心筋逸脱酵素の上昇を認めた. 動脈血ガスは, 酸素2l投与下で, PaO₂ 68 mmHg と低酸素血症状態にあった. 入院時の心電図 (Fig. 2) では, 標準肢誘導のI, aV_L, 胸部誘導のV₄₋₆に異常Q波とSTの上昇がみられ, とくにV₅のSTは6 mmと著名な上昇を認めた.

入院後経過 (Fig. 1): 22時30分, 当院CCU入院時には胸痛はかなり軽快していたが, 高血圧が持続していたため, isosorbide dinitrate 5 mg, nifedipine 10 mg を舌下投与した. 23時30分には, 胸痛はさらに軽快し, 血圧も140/80 mmHg と低下, 脈拍は96/分となった. 精査のために心エコー図を記録, 前壁中隔心尖部よりの壁運動低下を認め, 一方, 前壁中隔起始部および後壁は hyperkinesis を示し, 左冠状動脈前下行枝中部の閉塞による急性心筋梗塞と診断した. 心エコー図検査中, 23時53分突然ウツという声を発して意識を消失した. 偶然記録中の心エコー図で, 突然

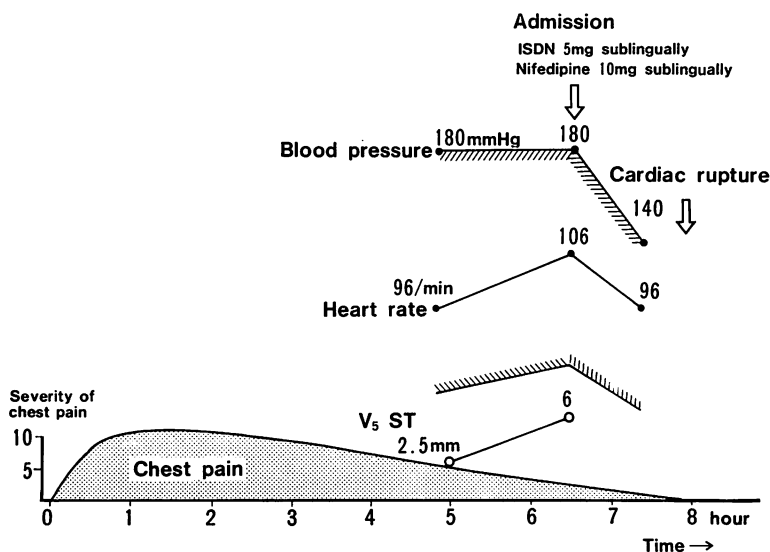


Fig. 1. Clinical course of the patient before and after admission.

Chest pain aggravated over one hour and subsequently decreased. Hypertension was first found by a local medical doctor, and then on admission to our hospital. The patient was treated with isosorbide dinitrate and nifedipine, which decreased the blood pressure to the normal range. Cardiac rupture occurred 30 min later.

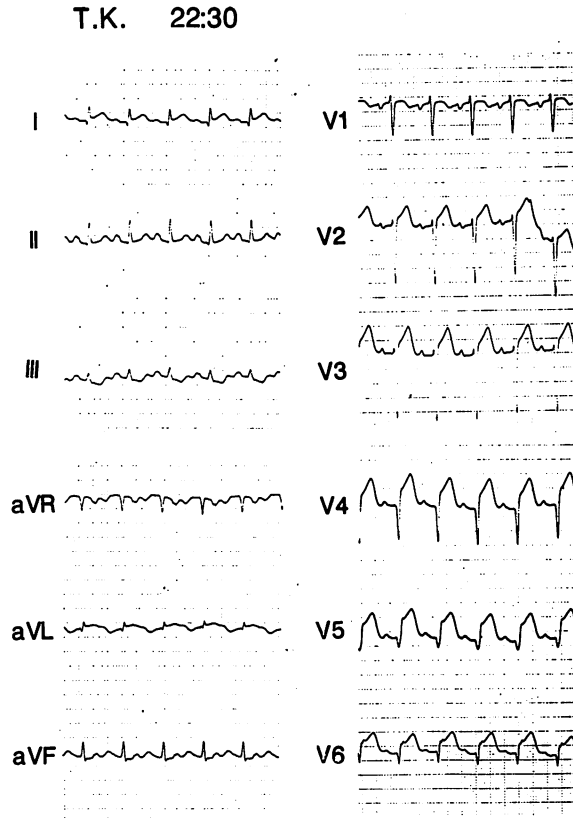


Fig. 2. Electrocardiogram on admission.

Abnormal Q waves with ST segment elevation are seen in leads I, aV_L, and V₄₋₆.

かつ急速に心嚢液が増加する様子が観察された (Fig. 3). 心嚢液貯留に伴い、まず右心室の虚脱が認められ、その時点では左心室の収縮は保たれていた。心嚢液は破裂13秒後にほぼ充満した。また同時に記録された心電図 (Fig. 4) では、一時的に洞性徐脈となり、すぐに回復した。壁運動異常を示す前壁中隔と壁運動正常である後壁の境界に相当する心尖部に亀裂が認められ (Fig. 3C), 同部の破裂による心タンポナーデと診断した。直ちに蘇生術を開始したが、効果なく死亡した。

心エコー図検査中、同時に得られた心電図記録から R-R 変化を秒単位で分析すると (Fig. 5), 心破裂後も13秒後の心嚢液が充満する時点までは特に変化なく、直前と同様な脈拍84分の正常

洞調律が続いていた。13秒後に上室性期外収縮、15秒後に心室性期外収縮が出現し、その後急に脈拍45/分の洞性徐脈となった。以後脈拍は徐々に増加し、25秒後には60分以上に回復した。

考 按

今回我々は急性心筋梗塞患者の断層心エコー図検査を施行中、偶然に心破裂に遭遇し、その瞬間をビデオテープに記録し得た。これまでに、心破裂の瞬間を断層心エコー図に記録した報告はなく、我々の報告が最初と考えられる。

心破裂発症後に心嚢液貯留は急速に進行し、13秒間という短時間のうちに心嚢は充満され、急性型心破裂の心嚢液貯留はごく短時間に完成するこ

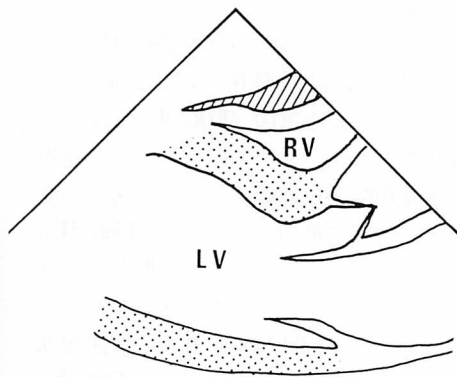
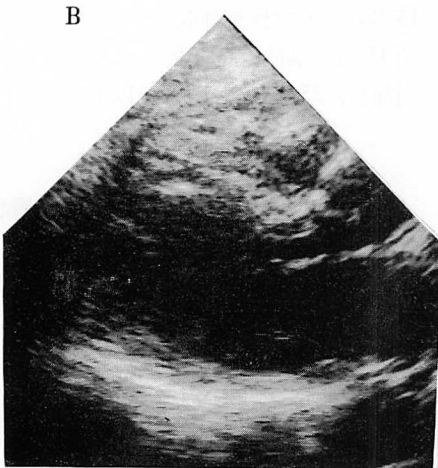
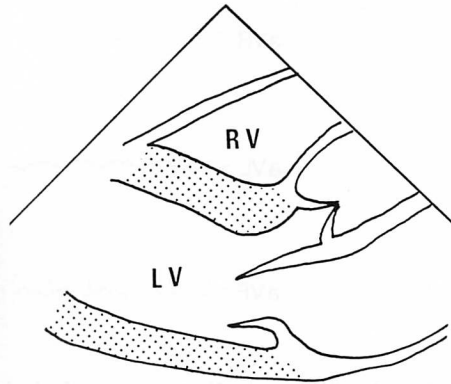
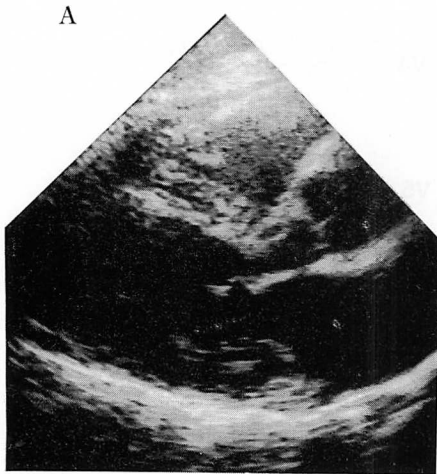
とが実証された。

またその経過中、まず右心室の虚脱が認められたが、この時、左心室の収縮は依然として続いていた。このことは急性の心拍出量低下の原因として、左室収縮能の低下よりも、右室の虚脱がより早期の因子であると推測され、以前の報告と一致した^{1,2)}。

本症例では、Desoutter ら⁸⁾と同様、心エコー図において心破裂の亀裂部位を確認し得た。心嚢液の貯留により、破裂した心尖部の描出が容易になり、さらに左心室が収縮能を有するため亀裂部

位の解離がより増強され、破裂孔の確認が容易になった。

心破裂に伴う心電図所見については、以前よりさまざまな報告がある。しかし心破裂の瞬間の心電図所見や、心嚢液貯留と心電図変化の時間的關係を詳細に検討したものは無い。今回、断層心エコー図検査中に同時に記録された心電図を検討すると、心破裂発症直後には心電図に変化はなく、発症 15 秒後に突然、洞性徐脈を呈した。心破裂に伴い、突然、洞性徐脈が出現することは以前より指摘されている³⁻⁷⁾。Meurs らは⁹⁾、心破裂に



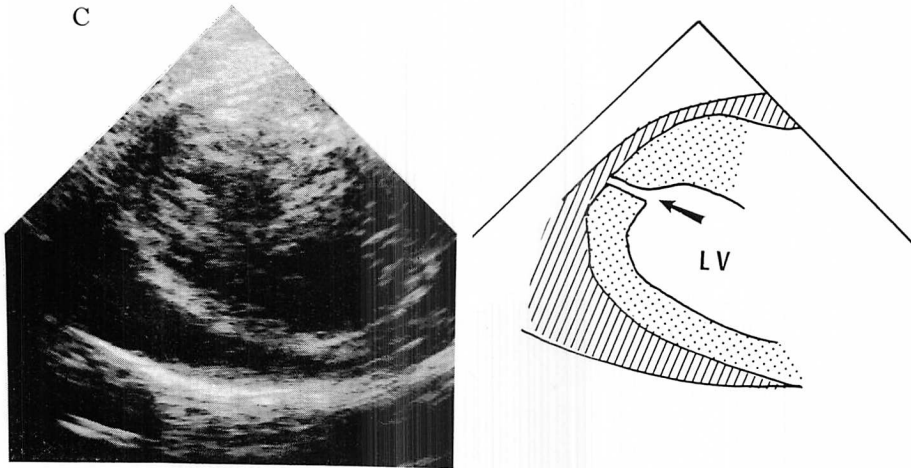


Fig. 3. Serial recordings of two-dimensional echocardiograms before and after cardiac rupture.

Panel A : parasternal long-axis view before cardiac rupture.
 Panel B : the same view 7 sec after cardiac rupture. Pericardial effusion (stripes) can be seen in the anterior space of the collapsing right ventricle.
 Panel C : the view 27 sec after cardiac rupture. The fissure of the ruptured left ventricle can be seen (arrow).
 LV=left ventricle; RV=right ventricle.

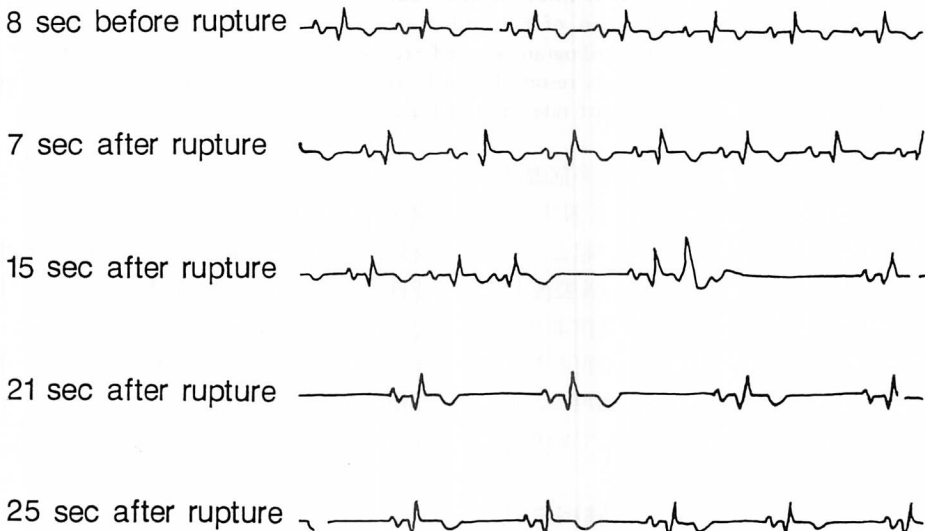


Fig. 4. Serial traces (retouched) of electrocardiograms recorded simultaneously with two-dimensional echocardiograms before and after rupture.

Normal sinus rhythm (84/min) did not change even at the instant of rupture and persisted for additional 13 sec. At 15 sec after rupture, atrial and ventricular premature complexes appeared and was followed by sinus bradycardia (46/min). The sinus rate then increased gradually and returned to the normal range 25 sec after rupture.

The first, second, and fifth traces of the electrocardiogram correspond to the panels A, B and C in Fig. 3, respectively.

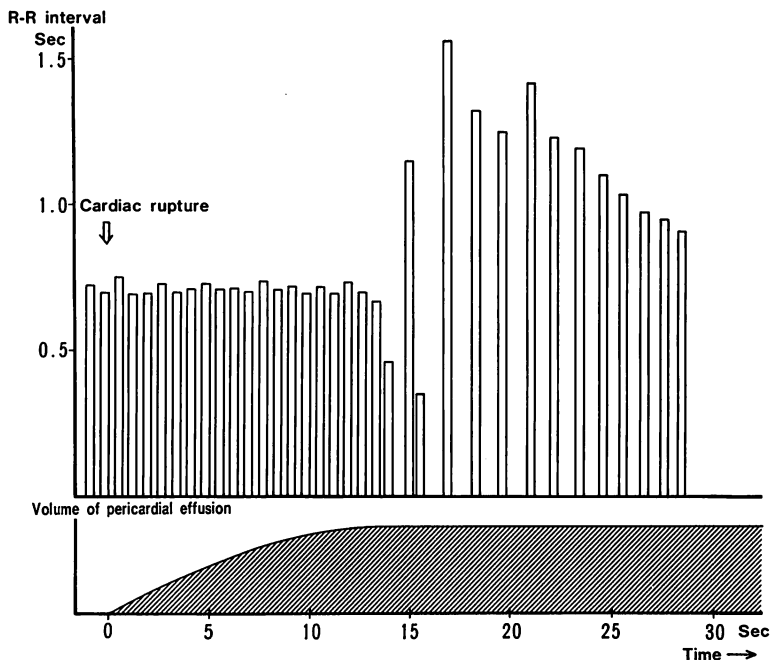


Fig. 5. Serial changes of the R-R interval after cardiac rupture.

Cardiac rupture led to accumulation of pericardial effusion which filled the pericardial sac in 13 sec, at which time the electrocardiogram showed regular sinus rhythm (84/min). After 13 sec, atrial and ventricular premature beats resumed, which were immediately followed by sinus bradycardia (46/min). Thereafter, the heart rate increased gradually.

伴い突然洞性徐脈となり、さらに房室接合部調律が出現、その後洞調律に回復することを報告し、これは心嚢の伸展に伴い迷走神経反射が起こったためと考えた。我々の症例において、心破裂後13秒で心嚢が充満された直後に、正常洞調律より突然に洞性徐脈に変化し、その後徐々に回復したことは、心破裂に伴う一過性洞性徐脈の出現に、心嚢の伸展に基づく迷走神経反射が関与している可能性を強く示唆している。

心破裂は心筋梗塞発症後に高血圧が持続する例に多いことが従来より指摘されている^{12,13)}。本症例においても急性心筋梗塞発症後に高血圧が持続しており、nifedipine, isosorbide dinitrate にて加療したところ、降圧は得られたが心破裂を防ぐことはできなかった。心破裂の亀裂部位は、心エコー図上、壁運動異常部位と正常部位の境界部位で

あった。血管拡張剤であるカルシウム拮抗剤が心臓後負荷を減少させ、周囲の健常組織の壁運動を反応性に増強し、結果として心破裂を誘発した可能性も推測された。心筋梗塞発症直後の高血圧に対し、カルシウム拮抗剤の単独投与は必ずしも好ましいとはいえず、 β 遮断剤などの陰性心筋変力作用を有する薬剤を併用することが好ましいと考えられた。

まとめ

1. 心破裂に伴い心嚢液は13秒間とごく短時間で充満した。
2. 心破裂に伴う心電図所見として、破裂後15秒後に突然、洞性徐脈が出現し、以後徐々に脈拍は増加回復した。この心拍変化の機序として、迷走神経反射の関与が推測された。

3. 急性心筋梗塞に伴う高血圧をカルシウム拮抗剤で降圧できても、必ずしも心破裂を予防できないと思われた。

要 約

心破裂の瞬間を偶発的に断層心エコー図に記録し得たので報告した。

症例は70歳女性。持続する胸痛を主訴として発症後6時間で入院。入院時心電図上、I, aVL, V₄₋₆に異常Q波とSTの上昇を認めた。断層心エコー図を施行し、左室の前壁中隔心尖部よりの壁運動低下と、前壁中隔起始部および後壁の収縮運動の増強が観察された。記録中、突然患者が意識を消失。たまたま記録し得た断層心エコー図において、一瞬のうちに心嚢液が出現、増加し、その後13秒間で心嚢が充満される様子が観察され、また心尖部壁運動異常境界部に亀裂が認められた。同時に記録し得た心電図では、心嚢液の貯留開始後13秒間は直前と同様の洞調律(84/分)が続き、15秒後より以後洞性徐脈(46/分)となった。直ちに心肺蘇生術を施行したが救命し得なかった。

本症例は心破裂が突然出現し、一瞬のうちに心タンポナーデに進行、同時に洞性徐脈の出現する様子を経時的に観察し得た最初の症例である。

文 献

1) Akasaka T, Yoshikawa J, Yoshida K, Shakudo M, Jyo Y, Okumachi F, Koizumi K, Shiratori K,

Takao S, Kato H: Ventricular free wall rupture following acute myocardial infarction: A two-dimensional echocardiographic assessment. *J Cardiol* **18**: 89-97, 1988 (in Japanese)

2) Shono H, Yoshikawa J, Yoshida K, Kato H, Okumachi F, Shiratori K, Koizumi K, Takao S, Asaka T, Akasaka T: Value of right ventricular and atrial collapse in identifying cardiac tamponade. *J Cardiogr* **16**: 627-635, 1986 (in Japanese)

3) Meurs AAH, Vos AK, Verhey JB, Gerbrandy J: Electrocardiogram during cardiac rupture by myocardial infarction. *Br Heart J* **32**: 232-235, 1970

4) Friedmann HS, Leslie AK, Katz AM: Clinical and electrocardiographic features of cardiac rupture following acute myocardial infarction. *Am J Med* **50**: 709-720, 1971

5) Mogensen L, Nyquist O, Orinius E, Sjogren A: Studies of myocardial rupture with cardiac tamponade in acute myocardial infarction: II. Electrocardiographic changes. *Chest* **61**: 6-10, 1972

6) Sugiura M, Okada R, Morii T, Hiraoka K, Shimada H, Nakanishi A: A clinicopathological study on the cardiac rupture following myocardial infarction in the aged. *Jpn Heart J* **9**: 265-280, 1968

7) 福島靖男, 岩永勝義, 山崎徳二, 大塚陽一郎: 心破裂および左脚前枝ブロックを合併した急性心筋梗塞の1例. *心臓* **8**: 664-668, 1976

8) Desoutter P, Halphen C, Haiat R: Two-dimensional echographic visualization of free ventricular wall rupture in acute anterior myocardial infarction. *Am Heart J* **108**: 1360-1361, 1984

9) Naeim F, Maza LM, Robbins SL: Cardiac rupture during myocardial infarction. *Circulation* **45**: 1231-1239, 1972

10) Wessler S, Zoll PM, Schlesinger ML: The pathogenesis of spontaneous cardiac rupture. *Circulation* **6**: 334-351, 1952