

急性冠症候群にみられる壁
運動異常部の心筋性状：
Dual SPECT ($^{201}\text{TlCl}$,
 $^{99\text{m}}\text{Tc-PYP}$) を用いた検討

Characterization of the
asynergic myocardium
in acute coronary syn-
drome using simultane-
ous dual radionuclide
emission computed to-
mography

曾根 孝仁
坪井 英之
佐々 寛巳
奥村 恭己*

Takahito SONE
Hideyuki TSUBOI
Hiromi SASSA
Yasuki OKUMURA*

Summary

The purpose of the present study was to evaluate the tissue characterization of the ischemic myocardium by dual single photon emission computed tomography (SPECT) with thallium-201 (Tl-201) and technetium-99m pyrophosphate (Tc-99m PYP) using the simultaneous collection method.

The subjects consisted of 84 patients with acute coronary syndrome followed by protracted left ventricular asynergy.

For precise interpretation of clinical scintigraphy, we used phantom experiments and the results were as follows: 1. The residual myocardium in the infarcted area could be evaluated to some extent from the severity of the defect on Tl-201 SPECT with optimal and unified image processing standardized by maximal pixel counts in the myocardium. 2. The influence of cross talk between two radionuclides on each tomographic image was negligible under usual clinical conditions. 3. In a subendocardial infarction model where the Tc-99m layer was located within 50% inside the phantom wall and the other space was filled with $^{201}\text{TlCl}$ solution, the Tc-99m layer was clearly visualized inwardly as compared with the Tl-201 layer on dual SPECT with optimal image processing. 4. Transmural infarction could be visualized as a total defect on Tl-201 SPECT only when its diameter was greater than 2 to 2.5 cm.

Taking these results into account, we evaluated clinical cases. According to the peak CK value and Tl-201 SPECT in the chronic phase, the subjects were categorized as transmural infarction (TMI), nontransmural infarction (NTMI) and unstable angina pectoris (UAP), and the scintigraphic characteristics of each group were compared. Short-axis tomographic features of all lesions were classified in nine types from 1A to IIIC by the combination of Tl-201 uptake grades (total defect: I, reduced

大垣市民病院 循環器科
*同 放射線科
大垣市南瀬町 4-86 (〒503)

Departments of Cardiology and *Radiology, Ogaki
Municipal Hospital, Minaminokawa-cho 4-86, Ogaki
503

Received for publication March 20, 1989; accepted June 30, 1989 (Ref. No. 35-8A)

uptake: II, normal: III) and the condition of Tc-99m PYP accumulation (negative: A, transmural: B, subendocardial: C).

The relationship between recovery from asynergy and the dual scintigraphic findings was also evaluated and 17 patients in whom asynergy had nearly resolved in the chronic phase was especially classified in a reversible ischemic myocardial damage (RIMD) group. The clinical results were as follows:

1. In cases without reinfarction, a Tl-201 uptake in ischemically-injured lesions was variably improved in the chronic phase. In 9% of all the lesions of NTMI, a Tl-201 uptake showed total defects in the acute phase.

2. Type IIC lesions were most frequently observed, accounting for 43% of all lesions of NTMI. Type IB was most common in TMI accounting for 39% of all lesions; however, NTMI lesions were commonly observed at the border zone.

3. In UAP, there was no Tc-99m PYP accumulation and all the lesions consisted of types IIA and IIIA.

4. Types IIA and IIIA lesions were dominant in RIMD; however, Tc-99m PYP accumulation was observed in 38% of all the lesions and most of them were type IIC lesions.

5. The prevalence of type IIC lesions was significantly higher and that of type IB lesions was lower in patients with relatively good recovery from asynergy than in those with poor recovery.

In conclusion, characterization of ischemically-injured lesions by dual SPECT is useful for predicting reversibility in the early stage of the acute coronary syndrome.

Key words

Dual SPECT

Thallium-201

Technetium-99m pyrophosphate

Myocardial infarction

はじめに

2核種(^{99m}Tc -ピロリン酸, $^{201}\text{TlCl}$)同時収集法による single photon emission computed tomography (以下 SPECT) の導入により, 両核種の同一断面をズレなく描出することが可能となった. 梗塞急性期における両核種個々の心筋シンチグラムに関する報告は多く¹⁻⁴⁾, その臨床的有用性は確立されたものであるが, 残された問題点も多い. すなわち, ^{99m}Tc -ピロリン酸 (以下 ^{99m}Tc -PYP) のみによる SPECT では, 心軸の決定, 限局性集積例における正確な梗塞部位の判定, 心筋外集積との識別に困難がある. 一方, ^{201}Tl のみによる SPECT では陳旧性梗塞部との鑑別, 散乱不均一吸収あるいは装置固有の分解能に基づく微妙な低撮取域の判定が困難である. つまり, ^{99m}Tc -PYP SPECT は梗塞巣描出の感度は高いが, 心筋全体を把握できない点に, ^{201}Tl SPECT は心筋全体を把握できるが, 梗塞部の描出に曖昧さを残す点に弱点がある. したがって, 同時収集

法を用いた dual SPECT により両核種の同一断面が得られれば, 梗塞巣の存在あるいは部位診断の信頼性は飛躍的に向上する. また両核種相互の詳細な心筋内分布の検討は, 急性期における障害部心筋の代謝的性状分析をも可能とする. 本研究では, 1) 心臓ファントムを用いた基礎実験により, その方法論的限界を確認するとともに, 2) 臨床に応用し, 急性冠症候群の診断における本法の有用性と病型別における所見の特徴につき検討した.

対象と方法

1. 基礎実験

壁厚 10 mm の心臓ファントム (京都科学標本製 RH2 型) の壁内を $^{201}\text{TlCl}$ 溶液で満たし, 厚さを変えた径 3 cm の ^{99m}Tc 部を壁内に装着することにより, 種々の程度 of 非貫壁性梗塞モデルを作製した. 各モデルにつきスキャン範囲 LPO 45 度から RAO 45 度までの 180 度, 31 方向より 2 核種同時収集を行った. 一方向の収集時間は 45 秒,

^{99m}Tc に対しては 140 Kev, ^{201}Tl では 80 Kev にピークをとり、それぞれ 20% ウィンドウ幅にて収集した。実験に用いた両核種の濃度は臨床相当量とした。得られた投影データを重畳積分法により 1 pixel 厚 (2.8 mm) ごとの連続した水平断面に再構成し、 ^{201}Tl 像を基に心軸を決定した後両核種同一操作にて 2 pixel 厚の左室短軸断面像を得た。基礎実験における主な検討項目は梗塞部残存心筋量の推定、装着した ^{99m}Tc 部の壁内偏在を描出し得る至適画像処理条件、両核種のクロス・トークによる画像への影響および貫壁性梗塞モデルにおける梗塞径と cold spot の検出能についてである。使用装置は東芝 GCA-601A, GMS-55U である。

2. 臨床

対象は断層心エコー図にて左室壁運動異常が確認され、急性期 dual SPECT および慢性期 ^{201}Tl SPECT が施行された急性冠症候群 84 例 (男性 66 例, 女性 18 例, 平均年齢 65.1 ± 11.8 歳) である。内訳は貫壁性梗塞群 31 例, 非貫壁性梗塞群 47 例, 不安定狭心症群 4 例, 分類不能群 2 例であった。梗塞群とは正常上限の 2 倍以上の血清 CK 最大値の流出と CK アイソザイムの異常を認めるものと定義し、そのうち、後に述べる画像処理条件下での慢性期 ^{201}Tl SPECT にて「完全欠損」を有するものを貫壁性梗塞と分類した。不安定狭心症群とは peak CK 値が正常上限の 2 倍以下であり、かつ心電図および壁運動異常が可逆性であるものとした。分類不能群の 2 例はいずれも発症が急激であるにもかかわらず、CK 最大値が正常上限の 2 倍以下であり、かつ広範で重度な壁運動異常が固定したものであった。非貫壁性梗塞群のうち壁運動異常の改善が著明でほぼ正常に復した 13 例と不安定狭心症群とを合わせた 17 例を可逆性虚血性心筋障害群として別途に分類し、気絶心筋モデルとした。Dual SPECT は ^{99m}Tc -PYP 15~20 mCi 投与 3 時間後に $^{201}\text{TlCl}$ 3~5 mCi を追加静注し、10 分後より前述した方法にて収集した。Dual SPECT は発症後平均 2.9 ± 1.1 日、慢

性期 ^{201}Tl SPECT は発症後平均 61.2 ± 30.5 日で施行した。画像処理に用いたウィンドウ・モードは東芝 W1 linear, gray scale level 0~255 階調であり、ウィンドウ・レベルの上限値は両核種とも全心筋内最大カウント値, 下限値は ^{201}Tl にて上限値の 30%, ^{99m}Tc にて上限値の 60% および 40% の 2 種類とした。なお両者とも吸収補正は省略した。左室壁運動異常の経時的評価は断層心エコー図法にて行い、その半定量的指標である total asynergy score (TAS) を算出した⁵。Interventional therapy 施行例も含め、急性期冠動脈造影を 35 例、慢性期冠動脈造影を 61 例に施行した。

結 果

1. 基礎実験

非貫壁性梗塞モデルにおける梗塞部残存心筋量と、短軸断面像の circumferential profile curve より求めた同部の $\%^{201}\text{Tl}$ 摂取率との相関は良好であり (Fig. 1), これを前述した処理条件にて画像化すると、視覚的に残存心筋量の推定が可能となった。すなわち、壁厚の 25% が欠落すれば同部位の ^{201}Tl 摂取率は「軽度低下」、50% 欠落に

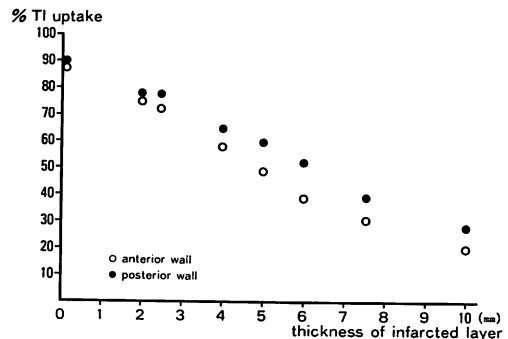


Fig. 1. Relationship between a Tl-201 uptake and thickness of the infarcted layer according to a cardiac phantom experiment with a wall 10 mm thick.

Defects with variable thicknesses are attached within the anterior or posterior wall, filled with $^{201}\text{TlCl}$ solution. Values on the ordinate indicate the $\% \text{Tl-201}$ uptake of the infarcted center as determined by circumferential profile analysis.

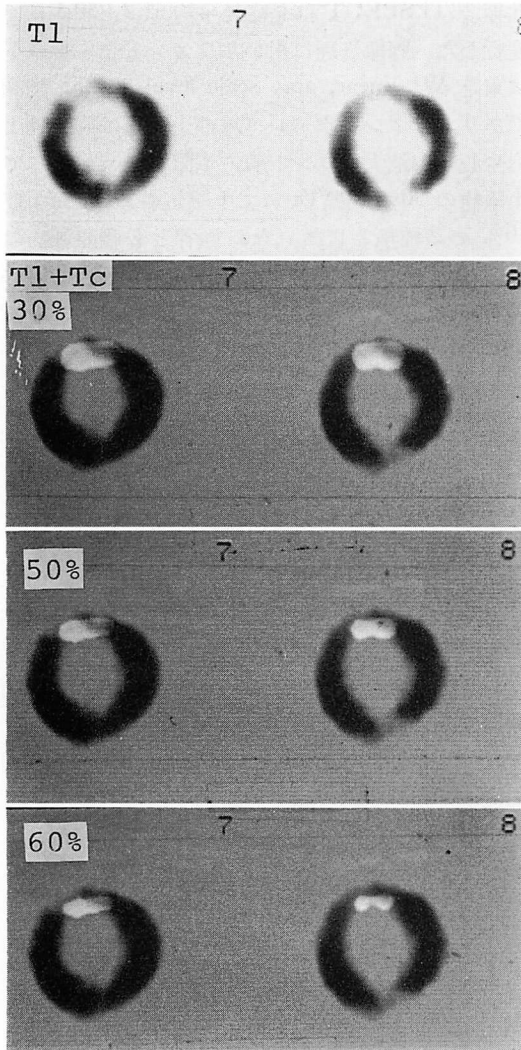


Fig. 2. Visualization of subendocardial infarction in an experimental study (TC 5 mm, Tl 5 mm).

て「高度低下」, 75% 欠落にて「完全欠損」と描出された。

Fig. 2 は ^{99m}Tc 部を壁厚の 50% とし, ファントム前壁の心内膜側に偏在させた場合の dual SPECT 像である。最上段は梗塞中心部の ^{201}Tl SPECT 短軸断面像, 以下 3 段は両 SPECT の重ね合わせ像であり, ^{99m}Tc SPECT を白黒反転

し, ウィンドウ・レベルの下限値を変動させたものである。下限値 50% あるいは 60% とすると, ^{201}Tl 像との重ね合わせにてその内膜側偏在が判定し得た。一方, 同部の ^{201}Tl 摂取度はクロス・トークの影響がなく, 前実験同様 50% 残存心筋量に対し「高度低下」を示した。 ^{99m}Tc 部が壁厚の 75% になると, ウィンドウ・レベルの下限値を 60% としても, その偏在性は示し得なかった。一方, 同部の ^{201}Tl 摂取度はクロス・トークの影響なく, 「完全欠損」と描出された (Fig. 3)。

偏在性判定の信頼性を確認する目的で, 壁厚の 20% の ^{99m}Tc 部を心外膜側に偏在させたモデルにおける dual SPECT 像を Fig. 4 に示す。 ^{201}Tl 摂取度の「軽度低下」を示す部位における ^{99m}Tc 集積の心外膜側偏在が明瞭に描出された。

Fig. 5 は ^{99m}Tc のコンプトン散乱による ^{201}Tl 像への影響をみたものである。上段は心臓ファントム前壁にアクリル性の欠損部を, 後壁に水を入れた欠損部を作製し, 他の壁内を $^{201}\text{TlCl}$ で満たした時の circumferential profile curve である。下段は後壁の欠損部に ^{99m}Tc を注入した時のものであるが, バック・グラウンドがほぼ均一にもち上がるのみで, circumferential profile curve に及ぼす影響はほとんど認められなかった。また逆に ^{99m}Tc のエネルギーウィンドウにて収集した場合には, うっすらと ^{201}Tl の影響がでるが, 極端な濃度差のない限り, 画像処理段階におけるカット・オフにより完全に消失した。以上のことから, 両核種のクロス・トークによる画像への影響は, 臨床上無視し得るものと考えられた。

貫壁性梗塞モデルにおける梗塞径と cold spot の検出能を検討した結果, 前壁にて 2 cm, 後壁にて 2.5 cm 径以上であれば, ^{201}Tl SPECT にて同部は「完全欠損」と描出された。しかしながら, これ以下の径では「低摂取」あるいは「正常」と描出された。

2. 臨床

症例呈示

症例 1: 51 歳男性, 完全閉塞の左前下行枝近位

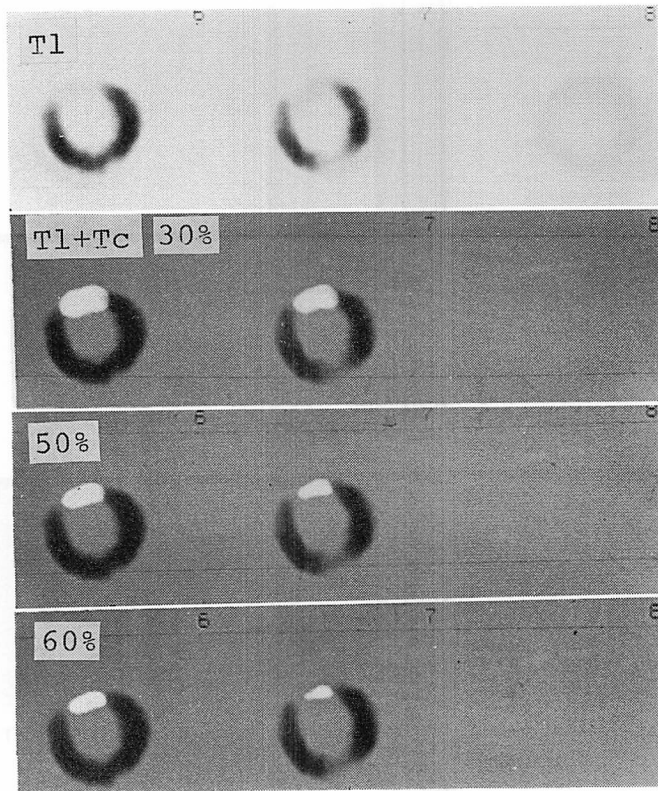


Fig. 3. Experimental study showing transmural infarction (TC 7.5 mm, Tl 2.5 mm).

部に発症後2時間にて PTCA を施行し再疎通に成功した例.

CK 最大値は発症後11時間で728 I.U.(正常<80 I.U.)であった. 断層心エコー図による壁運動異常の経時的評価にて, その良好な改善が確認された. 慢性期冠動脈造影上, 病変部の開大は良好であり左室造影では segs. 2, 3 & 6 に軽度の収縮低下を認めた. 第3病日に施行した dual SPECT および1ヵ月後の ^{201}Tl SPECT を Fig. 6 に示す. 上段左より心尖部から心基部に至る2 pixel 厚の急性期 ^{201}Tl 像, 上段右は同部位の $^{99\text{m}}\text{Tc}$ -PYP 像, 下段左は両 SPECT の重ね合わせ像である. 心尖部より中間部前壁中隔に $^{99\text{m}}\text{Tc}$ -PYP の心内膜側偏在を伴う集積を認めた. 下段右に示す慢性期 ^{201}Tl 像では, 急性期像に比し, 心尖部

領域における ^{201}Tl 摂取の改善を認めるが梗塞部に一致した低摂取領域の残存をみた. 残存心筋量50%以上の典型的な限局性心内膜下梗塞の1例である.

症例2: 急性期に $V_1 \sim V_4$ の広範な QS 波を認めた非貫壁性梗塞.

CK 最大値は381 IU であり, 緊急冠動脈造影にて左前下行枝 seg. 6 に潰瘍性病変をともなう90% 狭窄を認めたが, すでに良好な自然開通が得られていた. 約3ヵ月の経過にて壁運動は正常化し, Q 波の消失をみた. 第4病日に施行した dual SPECT を Fig. 7 に示す. ^{201}Tl 像にて病変部に「完全欠損」を有するにもかかわらず, 重ね合わせ像にて明らかなごとく, $^{99\text{m}}\text{Tc}$ -PYP は境界域周辺の散在性集積を認めるのみであった.

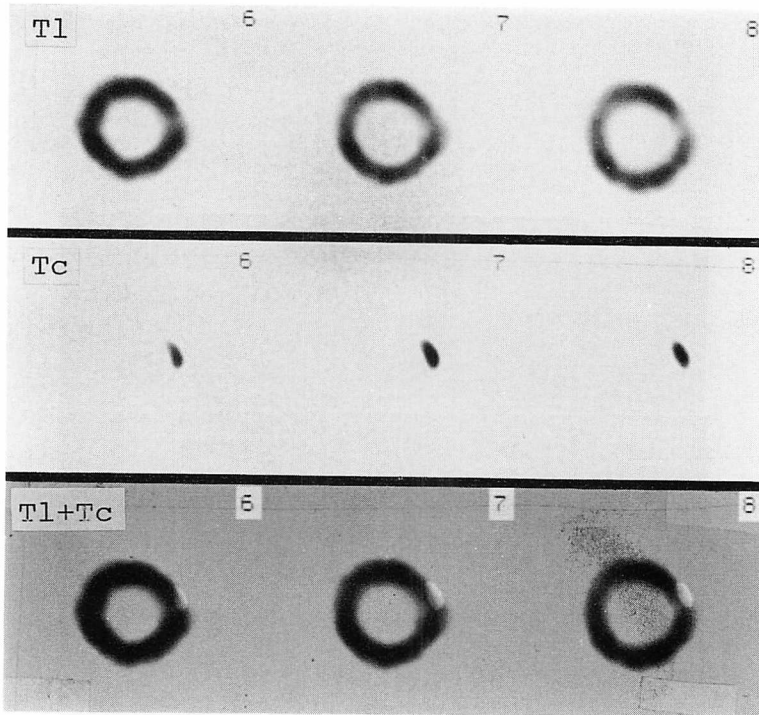


Fig. 4. Experimental study of subepicardial infarction (TC 2 mm, Tl 8 mm).

慢性期 ^{201}Tl 像は他の臨床所見同様, 著明に改善した。

病型別臨床所見の比較

前述した定義に基づき, 対象を各病型に分類した。Fig. 8 は病型別における臨床所見の比較を示したものである。貫壁性梗塞群では非貫壁性梗塞群に比し, CK 最大値 ($1,084 \pm 712$ I.U. vs 680 ± 314 I.U.), 補正心筋 $^{99\text{m}}\text{Tc}$ -PYP 集積量 (32.5 ± 26.3 vs 18.7 ± 17.2), 急性期 TAS (11.8 ± 6.1 vs 7.8 ± 4.6) が有意に大であり, 慢性期における TAS 改善率 ($22 \pm 21\%$ vs $68 \pm 33\%$) は有意に小であった。不安定狭心症群では全例で $^{99\text{m}}\text{Tc}$ -PYP 集積を認めず, また壁運動異常は正常化した。可逆性虚血性障害群では CK 最大値, 補正心筋 $^{99\text{m}}\text{Tc}$ -PYP 集積量とも, 非貫壁性梗塞群に比し低値であったが, 急性期 TAS には有意差を認めなかった。

病型別 dual SPECT 所見

Dual SPECT 短軸断面の重ね合わせ像における主所見を 9 型に分類した (Fig. 9)。 ^{201}Tl 摂取の程度を「正常」, 「低下」, 「完全欠損」の 3 段階に分け, そのおのおのにつき $^{99\text{m}}\text{Tc}$ -PYP 集積およびその心内膜側偏在の有無により, IA から IIC 型に分類した。慢性期 ^{201}Tl 像にて「完全欠損」部を有する貫壁性梗塞群と「完全欠損」部のない非貫壁性梗塞群における, 心尖部より心基部までの急性期 dual SPECT 全短軸断面のうち, 病変部と判定された 785 断面の主所見を, 前述した型別に分類した (Fig. 10)。

当然のごとく貫壁性梗塞では IB 型が, 非貫壁性梗塞群では IIC 型が最も高頻度に出現した。再梗塞のない限り, 急性期 ^{201}Tl 像の慢性期増悪は希である。したがって両群を規定する ^{201}Tl 「完全欠損」型に注目すると, $^{99\text{m}}\text{Tc}$ -PYP 集積をみる IB, IC 型が貫壁性梗塞群にて有意に高頻度

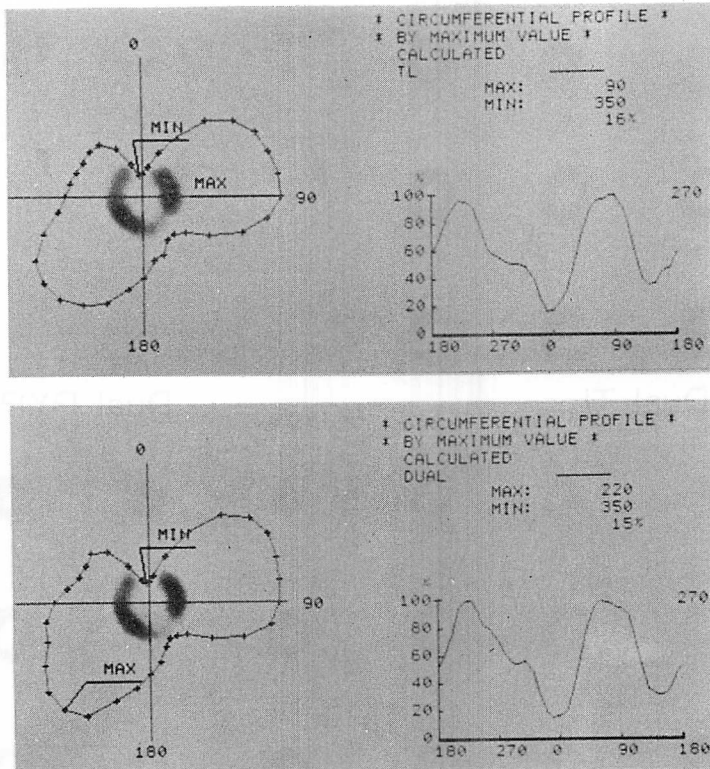


Fig. 5. Circumferential profile analysis of Tl-201 SPECT before (upper panel) and after (lower panel) Tc-99 mm injection into the defect on the posterolateral wall of the cardiac phantom.

であった。このことは、急性期に ^{201}Tl の「完全欠損」型断面であっても、慢性期に摂取の回復をみることはあるが、 $^{99\text{m}}\text{Tc-PYP}$ 集積を伴うものではあまり期待がもてない事を意味する。また貫壁性梗塞といえども、その周辺部には種々の程度 of 非貫壁性梗塞部を認めた。なお図には示さなかったが、不安定狭心症群では $^{99\text{m}}\text{Tc-PYP}$ 集積はなく、急性期 ^{201}Tl 像にて低摂取型断面を認めたもの2例、正常型2例であった。慢性期 ^{201}Tl 像では全例正常となった。

壁運動異常の可逆性を急性期に推定する目的で、断層心エコー図による経時的観察が可能であった74例を対象に、TASが慢性期に50%以上減少した改善良好群と、それ以下の不良群に分類

し、dual SPECT の型別出現頻度を比較した (Fig. 11)。IIA, IIC, IIIA 型は改善良好群にて、一方、IB 型は改善不良群にてその出現率が有意に大であった。同一対象例にて壁運動異常の著明な改善をみる可逆性虚血性心筋障害 (RIMD) 群と非 RIMD 群とに分類すると (Fig. 12), IIC 型での出現率の有意性は消失した。RIMD 群での $^{99\text{m}}\text{Tc-PYP}$ 集積は全病変部断面の約 38% にみられ、その大半は IIC 型であった。

考 察

Planar 法による dual imaging^{6,7)} は従来より行われてはきたが、両者の三次元的な位置関係の把握に困難があり、その有用性は限定されたもの

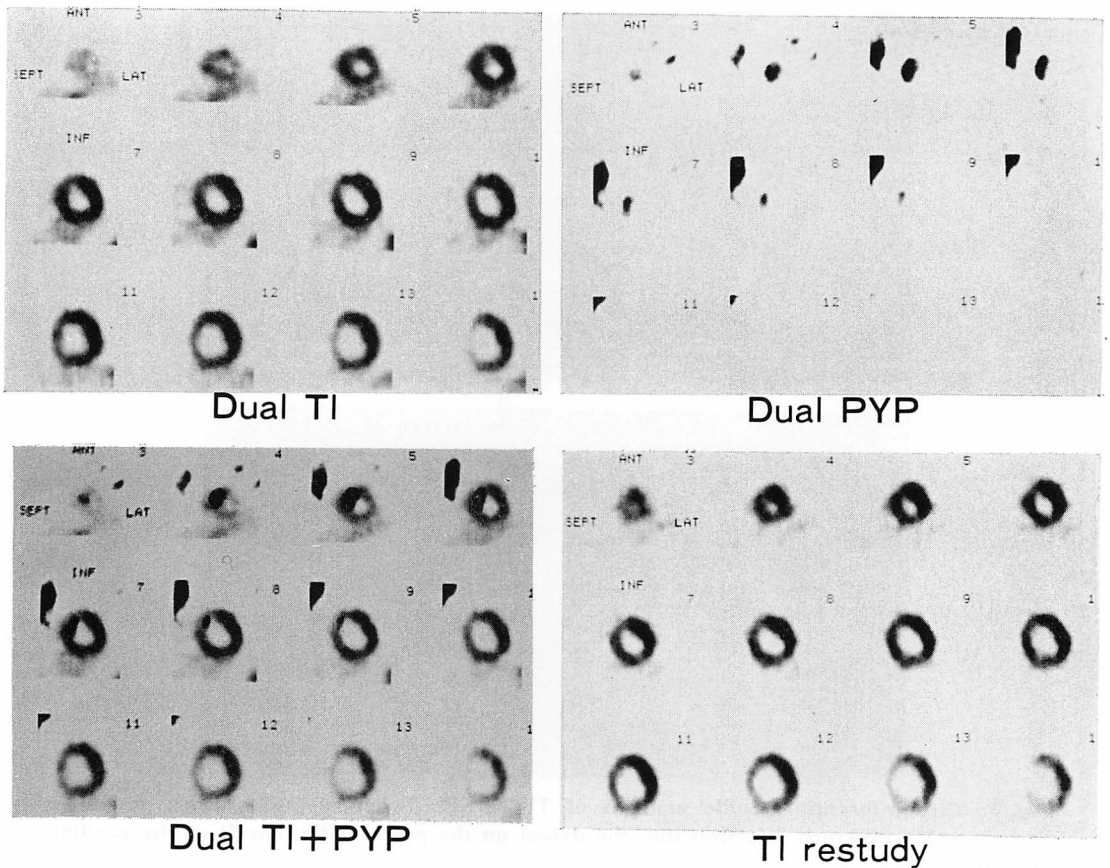


Fig. 6. Clinical demonstration of subendocardial infarction.

Short-axial images of dual SPECT in the acute phase (top, and bottom left) and TI-201 SPECT in the chronic phase (bottom right) of Case 1.

であった。一方, dual SPECT に関する報告はいまだ少なく⁸⁾, 十分な検討がなされたものはない。本研究にて我々は dual SPECT の方法論的限界に関する基礎実験を行い, 心内膜下梗塞の描出が可能であることを明らかにした。非拍動モデルを使用した実験ではあるが, 梗塞部心筋の急性期は無収縮に近く, また2核種同時収集法であることより, 十分に臨床応用が可能と考えられた。事実, 臨床にて IIC 型の心内膜下梗塞は高頻度に出現し, 臨床像との矛盾もなかった。心内膜下梗塞の画像化は, 我々の知る限り, 本研究が最初のものである。また梗塞巣内における残存心筋量の推定

に関する検討もほとんどなされていない。梗塞部位の違いによる散乱, 吸収の問題はあるが, 残存心筋量と ²⁰¹Tl 摂取率との間には良好な相関があり, 本研究にて検討した画像処理条件下にて, 少なくとも4段階程度の残存心筋量の判定は可能であると考えられた。

しかしながら臨床への応用に際しては, 心筋の stunning⁹⁾ や hibernation¹⁰⁾ を考慮する必要がある。検査時期や冠動脈病変をも併せ検討する必要がある。また画像診断においては処理条件が極めて大切であり, その違いにより像はいかようにも変化し得る。すなわち ²⁰¹Tl 摂取の「軽度低下」

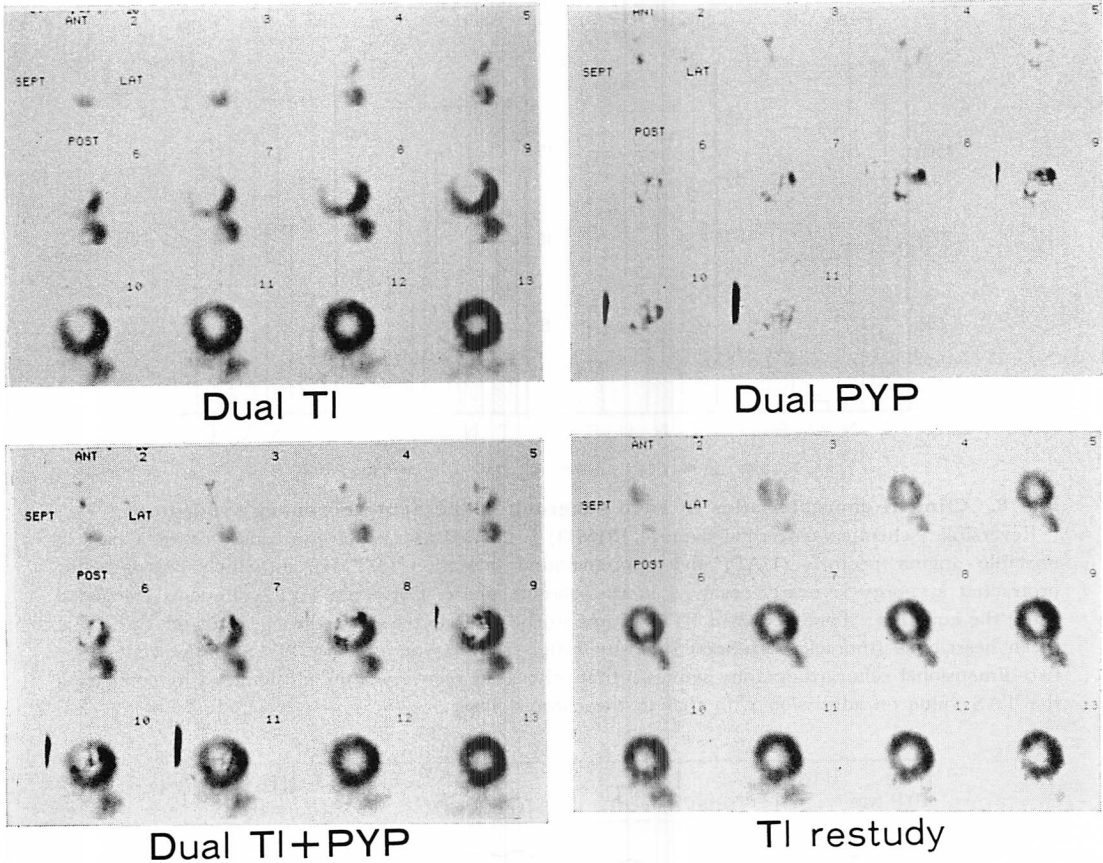


Fig. 7. Clinical demonstration of the stunned myocardium.

Short-axial images of dual SPECT in the acute phase (top, and bottom left) and Tl-201 SPECT in the chronic phase (bottom right) of Case 2.

部位が、処理条件の違いにより「完全欠損」あるいは「正常」と描出され得る。したがって定量的な違いを表現し得る適切な画像処理条件に統一することにより、視覚的な梗塞部の質的診断あるいは比較診断が可能となる。

一方、装置固有の cold spot 検出能の限界がある点は十分留意する必要があるが、経験上このような梗塞では、dual SPECTにて小範囲の^{99m}Tc-PYPを全層性に認めることが多い。²⁰¹Tlに比し、^{99m}Tc-PYP像の画像処理には多くの問題がある。²⁰¹Tl像では正常部心筋はほぼ同一の撮取度となるため、全心筋内最大 count 値が定量化の指標と

なるが、^{99m}Tc-PYP像では障害程度あるいは壊死過程の違いにより、病変部への集積強度は大きく異なってくる¹¹⁻¹³。^{99m}Tc-PYP SPECTの至適画像処理に関する基礎的検討はあるが¹⁴、本研究同様、梗塞内の^{99m}Tc濃度を均一と仮定している。本研究にて用いた全心筋内最大 count 値の60%カット・オフ像にてしばしば経験されることは、低集積部が消去されてしまい、梗塞範囲の過少評価が起きることである。臨床におけるこの集積度の不均一性の問題は読影に際し問題となり、我々はその対処として全心筋内最大 count 値の40%カット・オフ像を併用している。すなわ

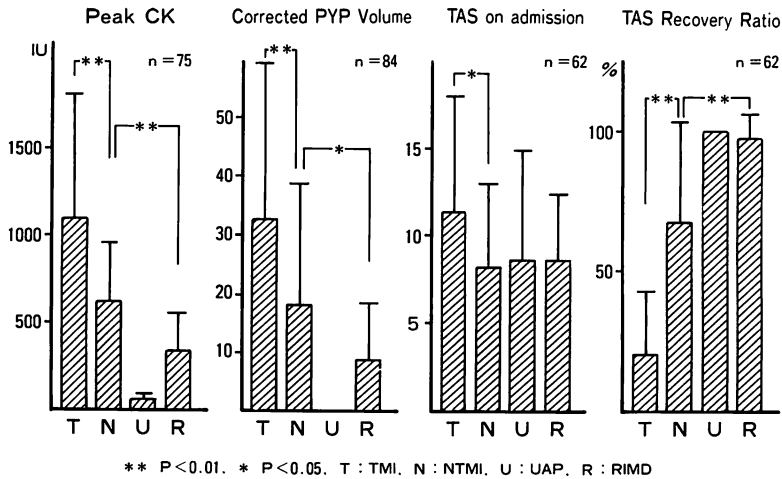


Fig. 8. Clinical characteristics in each subgroup of the acute coronary syndrome.

Reversible ischemic myocardial damage (RIMD) is defined as a subgroup consisting of a part of unstable angina pectoris (UAP) and nontransmural infarction (NTMI), in which post-ischemic protracted asynergy is nearly resolved in the chronic phase. Corrected PYP volume is calculated using the equation: Total Tc-99 m PYP volume in the infarcted area on the 60% cut-off SPECT × mean heart/bone (thoracic vertebrae) intensity ratio. Total asynergy score (TAS) is determined by two-dimensional echocardiography semiquantitatively. TAS recovery ratio is calculated by comparing the TAS value on admission with that in the chronic phase.

Tl type PYP type	I (total defect)	II (reduced)	III (normal)
A (negative)			
B (transmural)			
C (subendocardial)			

Fig. 9. A schematic drawing of 9 types of lesions classified by dual SPECT.

ち壁内偏在性の判定には 60% カット・オフ像を, 集積範囲の判定には 40% カット・オフ像を使用している。

梗塞程度の最終診断は慢性期 ^{201}Tl 像にてなされるべきであるが, その時期に関する一定した見解はない。本研究では, 壁運動異常の変化がほぼ

固定した平均 2 ヶ月後に ^{201}Tl 像を再検し, 「完全欠損」部を有さないものを非貫壁性梗塞と分類した。基礎実験の結果に基づくこの分類の妥当性は, 貫壁性梗塞との臨床所見の比較にて支持されている。前述した cold spot 検出能の限界はあるが, 体表心電図法でも Q 波の検出には 2 cm 径

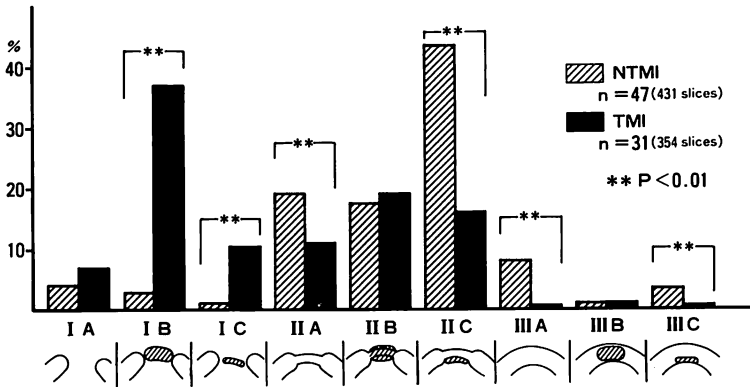


Fig. 10. Dual scintigraphic characteristics of all lesions and comparison of non-transmural infarction (NTMI) and transmural infarction (TMI).

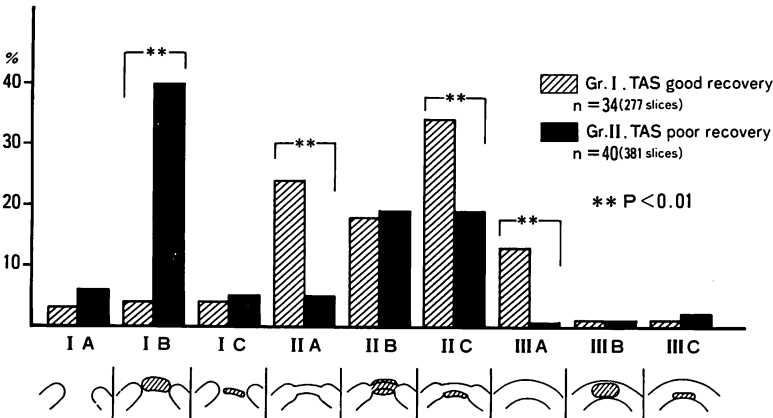


Fig. 11. Dual scintigraphic characteristics of all lesions and their relation to recovery from wall motion asynergy.

In group I, the total asynergic score (TAS) in the chronic phase decreases to less than 50% of the initial value on admission. Recovery from wall motion asynergy is poor and TAS remains more than 50% of the initial value in group II.

以上の貫壁性梗塞部が必要とされている¹⁵⁾。したがって左回旋枝領域のごとく、梗塞部位により Q 波の出現し得ない心電図法に比し、臨床的な非貫壁性梗塞の診断にはより適していると考えられる。Schofer らは血栓溶解療法施行例における dual imaging において、^{99m}Tc-PYP と ²⁰¹TlCl の overlap のみられたものでは壁運動異常の改善が悪いと報告している⁸⁾。しかしながら画像処理条件が明確でなく、また SPECT 施行例はわず

か 4 例であり、planar 像での検討が主体であること、および慢性期左室造影の施行時期がやや早期であることなど、問題は多い。また両核種の投与方法においても、彼らは再灌流直後に冠動脈内注入を行っているが、この時期における心筋 ²⁰¹Tl 摂取は、viability を過大評価することが知られている¹⁾。一方、本研究にて示したごとく、発症後 3 日前後における経静脈性 ²⁰¹Tl 像は、viability を過少評価するため、同じ dual SPECT 上の

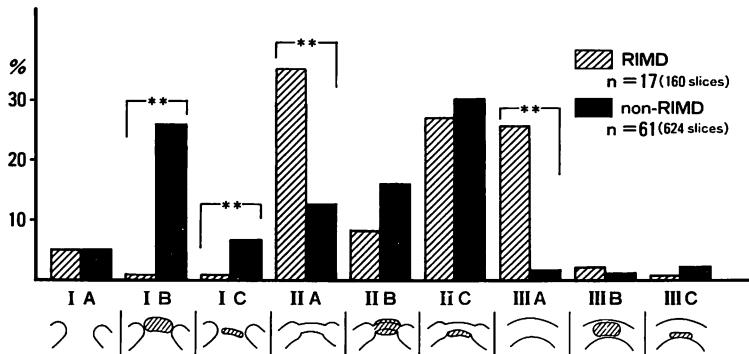


Fig. 12. Dual scintigraphic characteristics of all lesions of the reversible ischemic myocardial damage (RIMD) group.

「overlap 現象」であってもその違いを十分考慮して解釈する必要がある。

今回の検討では、壁運動異常のほぼ正常化をみる可逆性虚血性心筋障害群の病変部断面には、^{99m}Tc-PYP 集積のない IIA, IIIA 型の出現を多く認めたが、IIC 型を主体とする overlap 型断面も約 38% 存在した。つまり overlap 型断面からでもほぼ完全な壁運動異常の回復が起こり得ることを示した。また経時的断層心エコー図法による壁運動異常の改善良好群と不良群との比較では、IIC 型の出現率が改善良好群にて有意に大であった。このことは overlap 型断面のうち、特に IIC 型では、完全には至らずとも、ある程度の良い壁運動異常の回復が期待されることを示唆している。梗塞急性期の特に再灌流部心筋における ²⁰¹Tl 摂取度は単に血流量の反影でなく、その取り込みおよび保持に関する心筋の代謝的要因に大きく影響されている¹⁶⁾。したがって mechanical stun に相当する scintigraphic stun が存在すると考えられ、急性期 ²⁰¹Tl 像より壊死部を判定することは早計となる。一方、^{99m}Tc-PYP 集積は超急性期投与例を除き、不可逆性壊死を反影する¹⁷⁾ことより、その心筋内分布の詳細な検討により、障害部心筋の可逆性が推定される。IIC 型における改善度の多様性は、“wave front phenomenon”¹⁸⁾に基づく壊死層の壁内深達度の違い

によると考えられる。心内膜下梗塞モデルでは、壊死層に ^{99m}Tc を入れ、その外層はすべて健常部としたため、²⁰¹Tl 摂取度より逆算して壊死層の厚さを推定し得たが、^{99m}Tc の心内膜側偏在度のみからでは、50% 以内であること以上の推定は困難であった。臨床においても、障害部の ²⁰¹Tl 摂取度がほぼ正常である IIIC 型の場合は、その壁深達度はごく浅いと判定し得るが、²⁰¹Tl 摂取異常をみる IC 型、IIIC 型の場合には、逆算による壊死層の推定は過大評価となりやすい。一方、²⁰¹Tl の完全欠損と ^{99m}Tc-PYP の全層性集積を示す IB 型では、壁運動異常の改善は極めて不良であり、その解釈に際して問題は少ない。良好な再疎通が得られている症例に関しては、慢性期の ²⁰¹Tl 像はほぼ心筋の viability の指標となり得るが、造影遅延あるいは不十分な側副血行路のある症例については、scintigraphic hibernation の関与も考慮する必要がある。

以上のごとく、今後さらに検討を要する面も多いが、急性期における心筋 viability の評価法が確立されていない現在、日常診療において、本法は最も信頼性のある有力な方法である。

要 約

壁運動異常を伴う急性冠症候群 84 例を対象とし、急性期 dual SPECT による障害部心筋の性

状分析を試みた。

心臓ファントムを用いた基礎実験では、1) 心筋内最大カウント値を基準とする適切な画像処理条件に統一することにより、梗塞部残存心筋量の推定が可能であった。2) 両核種のクロス・トークによる画像への影響は無視し得た。3) 壁厚の50%以内の心内膜下梗塞では、dual SPECTの加算像にて、梗塞巣の壁内偏在性を明瞭に描出し得た。4) 貫壁性梗塞における cold spot の検出能は2~2.5 cm 径以上であり、読影上、注意を要した。

以上の結果を基に臨床例を検討した。病変部断面の主所見を ^{201}Tl 摂取度より欠損 (I)、低摂取 (II)、正常 (III)、 $^{99\text{m}}\text{Tc}$ -PYP 集積形態より陰性 (A)、全層性集積 (B)、心内膜側偏在 (C) のおのおの3型に分け、その組み合わせより、IA型からIIIC型までの9種に分類した。対象を慢性期 ^{201}Tl 像および CK 最大値より、貫壁性梗塞、非貫壁性梗塞、不安定狭心症に分類し dual SPECT 所見の特徴につき検討した。また壁運動異常の回復との関連についても検討し、うちほぼ正常に復した17例を可逆性虚血性心筋障害群として別途分類し以下の結果を得た。

1. 再梗塞のない限り、 ^{201}Tl 摂取は慢性期に至り種々の程度に改善した。非貫壁性梗塞においても急性期 ^{201}Tl 像の完全欠損型断面は全病変部断面中9%を占めた。

2. IIC型断面は非貫壁性梗塞にて全病変部断面中43%と最も高頻度に認められた。また貫壁性梗塞ではIB型が39%と最も高頻度であったが、その周辺部には非貫壁性梗塞部が存在した。

3. 不安定狭心症では $^{99\text{m}}\text{Tc}$ -PYP 集積を認めず、IIA および IIIA 型断面のみであった。

4. 可逆性虚血性心筋障害群の主所見は IIA および IIIA 型であったが、全病変部断面中38%に $^{99\text{m}}\text{Tc}$ -PYP 集積を認め、その大半が IIC 型であった。

5. 壁運動異常の改善が比較的良好な群で IIC 型の出現率が有意に大であり、IB 型の出現率が

小であった。

以上のごとく dual SPECT を用いた虚血性障害部心筋の性状分析は、急性期における可逆性の推定を可能とし、臨床上極めて有用であると考えられた。

文 献

- 1) Zaret BL, Wackers FJ: Radionuclide methods for evaluating the results of thrombolytic therapy. *Circulation* **76** (Suppl II): II-8-II-17, 1987
- 2) Beller GA: Myocardial imaging with thallium-201 for assessment of regional myocardial perfusion and viability after intracoronary thrombolytic therapy. *Circulation* **68** (Suppl I): I-70-I-76, 1983
- 3) Wackers FJT, Sokole EB, Samson G, Schoot JB, Lie KI, Liem KL, Wellens HJJ: Value and limitations of thallium-201 scintigraphy in the acute phase of myocardial infarction. *N Engl J Med* **295**: 1-5, 1976
- 4) Buja LM, Parkey RW, Stokely EM, Bonte FJ, Willerson JT: Pathophysiology of technetium-99m stannous pyrophosphate and thallium-201 scintigraphy of acute anterior myocardial infarcts in dogs. *J Clin Invest* **57**: 1508-1522, 1976
- 5) Sone T, Ishida A, Sassa H, Okumura Y, Yasuda E, Endo T: Reversible ischemic myocardial damage: Clinical observation using two-dimensional echocardiography. *J Cardiogr* **16**: 571-583, 1986 (in Japanese)
- 6) Berger HJ, Gottschalk A, Zaret BL: Dual radionuclide study of acute myocardial infarction. *Ann Int Med* **88**: 145-154, 1978
- 7) Schofer J, Mathey DG, Montz R, Bleifeld W, Stritzke P: Use of dual intracoronary scintigraphy with thallium-201 and technetium-99m pyrophosphate to predict improvement in left ventricular wall motion immediately after intracoronary thrombolysis in acute myocardial infarction. *J Am Coll Cardiol* **2**: 737-744, 1983
- 8) Schofer J, Spielmann RP, Bromel T, Bleifeld W, Mathey DG: Thallium-201/technetium-99m pyrophosphate overlap in patients with acute myocardial infarction after thrombolysis: Prediction of depressed wall motion despite thallium uptake. *Am Heart J* **112**: 291-295, 1986
- 9) Braunwald E, Kloner RA: The stunned myocardium: Prolonged, postschemic ventricular dysfunction. *Circulation* **66**: 1146-1149, 1982
- 10) Rahimtoola SH: A perspective on the three large multicenter randomized clinical trials of coronary

- bypass surgery for chronic stable angina. *Circulation* **72** (Suppl V): V-123-V-135, 1985
- 11) Zaret BL, Dicola VC, Donabedian RK, Puri S, Walfson S, Freedman GS, Cohen LS: Relationships between myocardial uptake of potassium-43, technetium-99m stannous pyrophosphate, regional myocardial blood flow and creatine phosphokinase depletion. *Circulation* **53**: 422-428, 1976
 - 12) Buja LM, Parkey RW, Dees JH, Stokely EM, Harris RA, Bonte FJ, Willerson JT: Morphologic correlates of technetium-99m stannous pyrophosphate imaging of acute myocardial infarcts in dogs. *Circulation* **52**: 596-607, 1975
 - 13) Sochor H, Schwaiger M, Schelbert HR, Huang SC, Ellision D, Hansen H, Selin C, Parodi O, Phelps ME: Relationship between Tl-201, Tc-99m (Sn) pyrophosphate and F-182-deoxyglucose uptake in ischemically-injured dog myocardium. *Am Heart J* **114**: 1066-1077, 1987
 - 14) Maruyama J, Onodera S, Imura S, Marutani Y, Takahori T, Nasuhara K: Infarct size in patients with acute myocardial infarction estimated by emission computed tomography with technetium-99m pyrophosphate: Relation to creatine phosphokinase release. *J Cardiogr* **16**: 545-553, 1986 (in Japanese)
 - 15) 杉山昌也: 心電図診断の限界病理との対比. *循環科学* **1**: 582-586, 1981
 - 16) Melin JA, Becker LC, Bulkley BH: Differences in thallium-201 uptake in reperfused and nonreperfused myocardial infarction. *Circ Res* **53**: 414-419, 1983
 - 17) Jansen DE, Corbett JR, Buja LM, Hansen C, Ugoline V, Parkey RW, Willerson JT: Quantification of myocardial injury produced by temporary coronary artery occlusion and reflow with technetium-99m-pyrophosphate. *Circulation* **75**: 611-617, 1987
 - 18) Jennings RB, Reimer KA: Factors involved in salvaging ischemic myocardium: Effect of reperfusion of arterial blood. *Circulation* **68** (Suppl I): I-25-I-36, 1983