

# 左室の変形に基づく機能異常：心エコー図法による機能解剖学の解析

# Functional abnormality due to a deformation of the left ventricle: Dynamic anatomy revealed using echocardiography

別府慎太郎

Shintaro BEPPU

## Summary

A deformation of the left ventricular cavity is commonly observed in myocardial infarction, which directly influences the ventricular function. Even in cases without ischemia, a deformation of the left ventricle during systole or diastole is presumed to affect its function. Inward bending of the left ventricular posterobasal wall in giant left atrium is an example of the unfavorable effects of such a deformation. Systolic flattening of the left ventricle in atrial septal defect complicated by pulmonary hypertension is an example of the favorable influences by such a deformation. A regional wall motion abnormality observed in these cases is explained by the deformation attributed to the relationship between the left ventricle and left atrium or between the left and right ventricles.

The relationship between the deformation and the function of the left ventricle in ventricular aneurysm can be explained well by the mode of blood turnover within the left ventricle. Contrast studies via the left atrium revealed that blood flow into the left ventricle did not reach the cardiac apex with an aneurysm, but immediately turned upwards towards the outflow tract. These results indicate that, although the left ventricle is anatomically a single cavity, it consists of functioning and non-functioning portions for blood turnover.

A morphological abnormality of the left ventricle influences its function even without myocardial ischemia. It is necessary to relate all morphological changes of the left ventricle to cardiac function, regardless of the causes of a deformation.

## Key words

Asynergy

Cardiac function

Echocardiography

Ventricular shape

## はじめに

左室腔の変形のうち、通常見られるものは心室瘤のように心筋虚血によるものであり、同部分の心室壁運動異常が左室全体としての機能にも影響

を与えている。この場合は虚血が第一義の原因である。しかし虚血によらずとも、左室の収縮・拡張の過程の中で左室形態が変化すれば、左室機能に対しても何らかの影響を与えることが十分予想される。いずれにしろ、左室の変形と機能の関連

国立循環器病センター研究所 循環動態機能部  
吹田市藤白台 5-7-1 (〒565)

Department of Cardiovascular Dynamics, National  
Cardiovascular Center, Research Institute, Fujishiro-  
dai 5-7-1, Suita 565

Received for publication July 12, 1989; accepted September 9, 1989 (Ref. No. E-89-5)

を明らかにするため、ここでは、1) 左室の変形が左室機能に対して悪影響を与える場合、2) 逆に有利に働く場合、3) さらに左室腔内の血液のターンオーバーの状況から見た左室の形態と機能との関連を示し、心室の形態異常が単に解剖学的な認識にとどまらず、動態異常をも加味した認識の必要性を述べる。

1. 左室変形が左心機能に悪影響を与えるもの

一般に左室変形が著明で機能的にも悪影響を与える病態の一つは、心筋梗塞による心室瘤である。しかし心筋虚血がないにもかかわらず左室が変形し、それにより左室壁運動が異常を示す場合がある。その一つが巨大左房例である。僧帽弁弁膜症では左房腔は前後左右、上方向のみならず下方にも拡大する<sup>1-3)</sup>。下方に拡大する場合、左房は心膜と左室後壁との間、すなわち左室後壁の背方へ侵入し、拡張期には弛緩した左室後壁の基部を前方へ内翻させ、左室腔を変形させる<sup>4,5)</sup> (Fig. 1)。この内翻の程度は左房径が大きいほど強い (Fig. 2)。拡張期に内翻した左室後壁部分は、左室の収縮とともに左房を押し戻すがごとく、その

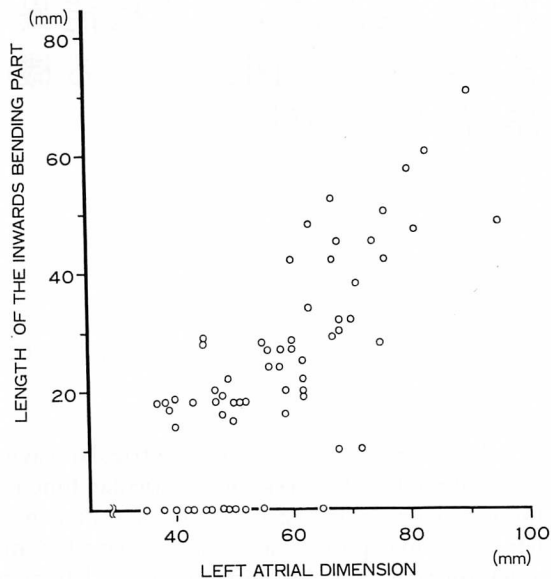


Fig. 2. Relationship between the left atrial diameter and the length of the inward bending concave portion of the posterobasal wall of the left ventricle shown in Fig. 1.

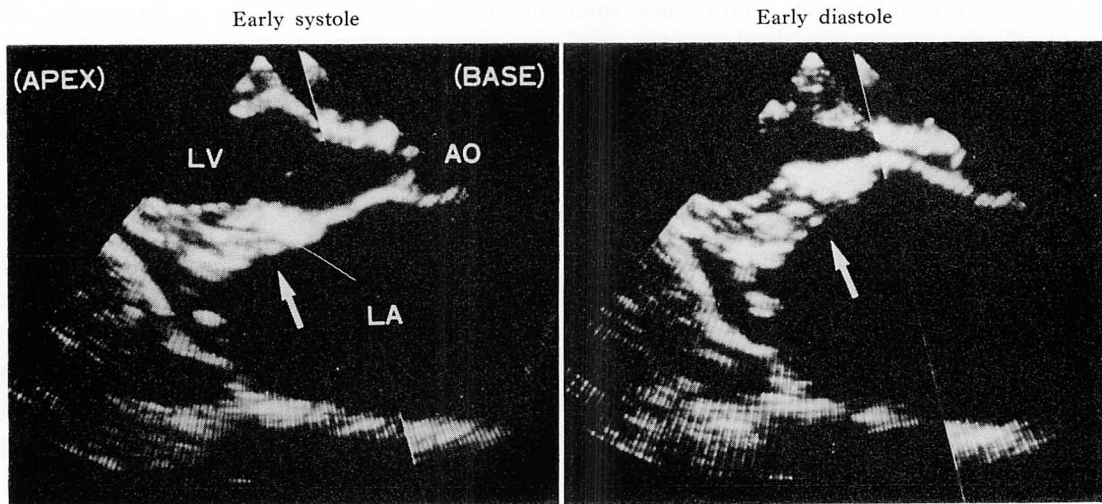


Fig. 1. Two-dimensional echocardiograms (long-axis views) of the left ventricle in a case with a giant left atrium.

The posterobasal wall of the left ventricle (arrows) bends inward concave during diastole (from Ref. 5 with permission).

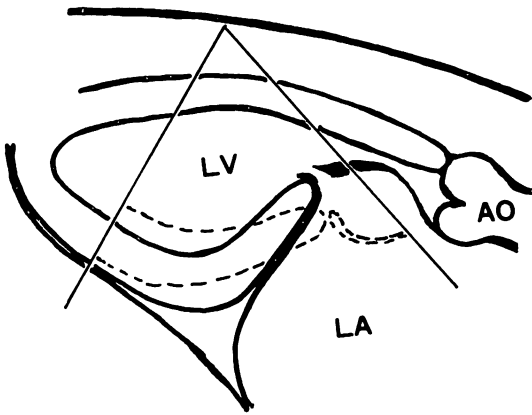


Fig. 3. Scheme of the position of the left ventricular wall at end-diastole (solid line) and at end-systole (dotted line) (from Ref. 5).

折れ曲がりの程度を減じ、左室腔としては変形の程度は減ずる。しかし内翻部分の位置は、拡張末期よりも収縮末期の方が外側である (Fig. 3)。すなわちこの部分の動きは収縮期に外方へ向い、いわゆる dyskinesia である<sup>4-6)</sup>。内翻部分の異常運動ゆえに左室全体としての機能に影響し、左室後基部の内翻の程度が強いほど、左室駆出分画は小さくなる (Fig. 4)。

このような左室後基部の内翻のために、僧帽弁後尖付着部が左室流出路に近づき、僧帽弁輪面は通常よりも心室中隔方向に向く。外科的治療として人工弁置換を行う場合、弁輪面がそのままの状態では人工弁置換後に流出路を狭窄したり、人工弁のケージが心室中隔に接触するなどの問題が生じる<sup>11-13)</sup>。それゆえ、僧帽弁輪の偏位を修正するべく、傍弁輪部の左房壁の縫縮術が行われる<sup>6,14)</sup>。これにより左室後基部の形態異常を修正し、同時に心機能の面での不利を改善できる (Fig. 5)。

従来、左室造影法上、僧帽弁狭窄症の左室後基部における運動低下が知られており、その機作としてリュウマチ性の myocardial factor が推論されていた<sup>7-10)</sup>。しかし巨大左房例の場合、左室後基部は異常形態・動態を示すものの、その壁厚は


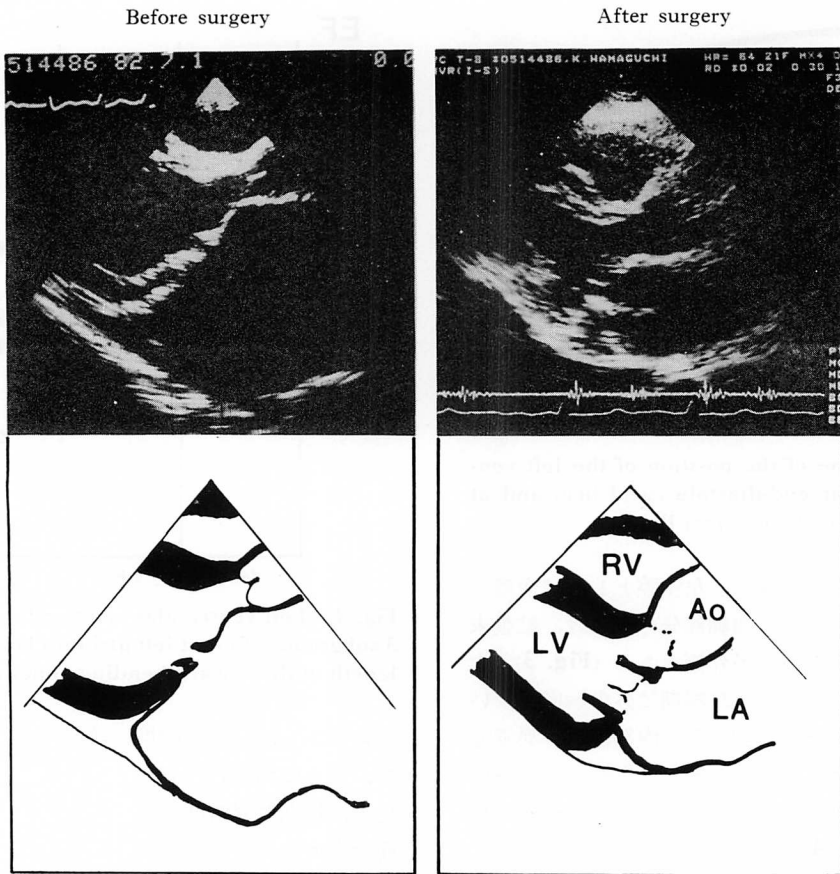


Fig. 4. Left ventricular ejection fraction (EF) in 3 subgroups of giant left atrium classified by the length of the inward bending concave portion.

正常であり、かつ収縮期に壁厚が増大することや、さらに剖検心においても、他の心室壁部分と比べ、特別の異常はないことから、この異常は心筋の虚血や変性によるものではない<sup>4)</sup>。心筋に問題がなくとも、巨大左房の圧迫により左室が変形させられ、それが左室の局所壁運動異常に結びついたものといえる。左室機能を評価する際に左室形態は重要な因子であるが、形態は左室のみで決まるものではなく、その周囲の構造物に影響される。ここではその相互関連が左房と左室との間に生じた例である。心血管造影法では左室の全体感は得られるものの、心臓構造物そのものを観察することが出来なため、左房拡大との関連における局所壁運動の解析には限界があり、上述したような機作の理解までには至らなかったであろう。

## 2. 左室変形が左心機能に有利に働く例

左室腔の変形が左室機能にとって有利に働くとと思われる例は、心房中隔欠損症に肺高血圧症を伴う場合である。心房中隔欠損症での左室短軸断面

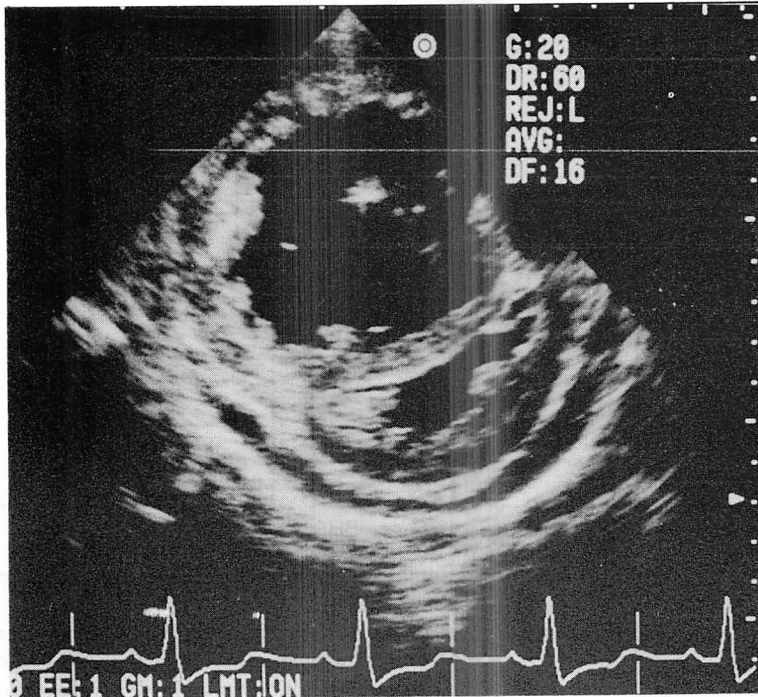


**Fig. 5. Effect of the left atrial plication on the left ventricular deformation and its function.**  
 The left atrium is enlarged and the posterobasal wall of the left ventricle bends inward before surgery (left). After surgery, the size of the left atrium is reduced and the position of the mitral annulus is corrected (right).

が楕円形であることはよく知られている。その形態は心周期に応じて変化し、拡張期には楕円形であっても収縮期には円形化する<sup>15)</sup>。しかし肺高血圧 (PH) が合併すると、この心周期に応じた形態変化は PH を合併しない例とは著しく異なり、左室収縮の進行とともに円形化しないで、逆により変形が強くなる<sup>16-20)</sup> (Fig. 6)。拡張初期には、一瞬であるが、左室変形度が最も強くなる<sup>16,19,20)</sup>。

ここでは収縮末期の変形に注目し、肺高血圧の有無で心房中隔欠損症例を 2 群に分け、その変形と心機能との関連を見ることとする。PH 群と非

PH 群でそれぞれ左心拍出量が同程度の症例を対象に対比すると (Fig. 7)、拡張末期の左室短軸面積は PH 群で小さい。すなわち PH 群では左室前負荷は減少している。拡張末期、収縮末期それぞれの心内膜面をトレースして得られる左室円周短縮率は両群間で有意差がなく、左室心筋繊維の収縮性は同程度とみられる。ところが収縮による面積変化率は、PH 群では収縮期に内腔を狭小するように変形が強くなるため、非 PH 群に比し大きい。すなわち、肺高血圧症を合併する心房中隔欠損症では収縮期の左室の変形が強いため、拡



**Fig. 6. Two-dimensional echocardiogram (short-axis view) of the left ventricle in a case with atrial septal defect complicated by pulmonary hypertension.**

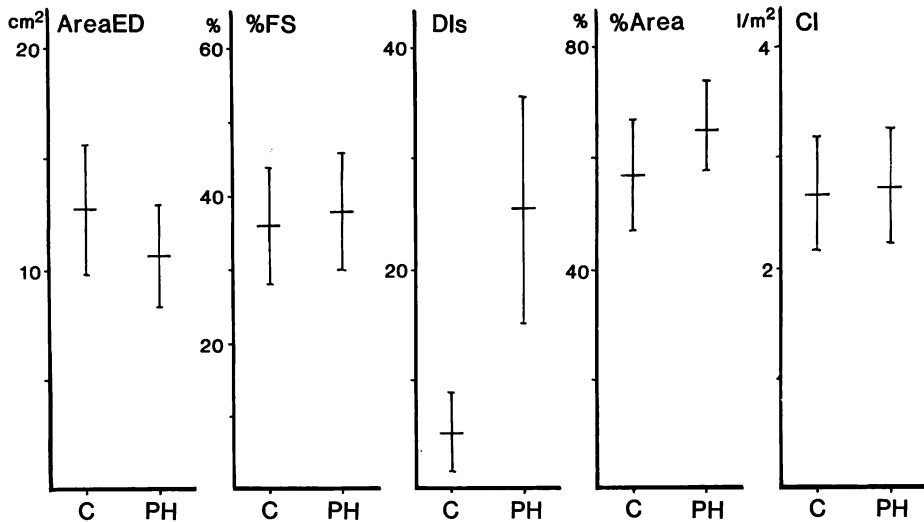
The left ventricular cavity is deformed and crescentic.

張末期容量が小さくとも、結果として肺高血圧を合併しない群と同等の心拍出量が得られていることが示される。肺高血圧症での収縮期左室変形は心室中隔動態の右室優位性の結果であるが、それが左室内腔をより狭小化するような変形であるため、左室のポンプ効率としては有利に働いていることになる。すなわちこのような場合、左室以外の原因により左室が変形し、それによりその機能が変化させられたものであるが、その相互関連が左房・左室間で生じた先の巨大左房の例とは異なり、右室と左室との間に生じたものである。右室・左室間の相互関連に関しては左室圧負荷による心室中隔肥大が右室の拡張能に影響するというBernheim現象が古くから知られているが、これは作用方向が左室から右室で、今回の場合と異なる。右室形態の左室機能に対する影響に関して、すなわち心房中隔欠損症における左心機能に関し

ては議論が多いが<sup>21-24</sup>、収縮期に左室の形態が変化することに関しては十分注目されていないようである。

### 3. 左室変形からみたポンプとしての働き

左室機能は左房から流入した血液を受け、大動脈へと駆出する能力、すなわち血液のターンオーバーに対する能力である。左室の機能が低下すれば血液のターンオーバーも悪くなり、左室内に血液が鬱滞する。血液鬱滞の心エコー図の表現としてモヤモヤエコーが出現することは既報のごとくであるが<sup>25</sup>、心筋梗塞例では左室腔が拡大し、駆出分画が低下した例にこのエコーがみられる。ただしモヤモヤエコーは左室全体に均一に見られるのではなく、症例により出現部位も異なることから、血液の鬱滞は心腔内の特定の部位に限局して起こり得ることが示唆される<sup>26</sup>。動物を用いて実験的に左室心尖部に梗塞巣をつくと、心尖部



**Fig. 7. Variables in the cases of atrial septal defect with (PH) and without (C) pulmonary hypertension.**

AreaED=end-diastolic cross-sectional area of the left ventricle; %FS=fractional shortening calculated from the circumferential length by tracing the endocardial surface of the two-dimensional image; Dis=deformity index at end-systole; %Area=systolic change in the cross-sectional area of the left ventricle; CI=cardiac index measured by cardiac catheterization.

の壁運動が akinesis の場合には左室中央部に、dyskinesis の場合にはさらに心尖部にと、壁運動異常の程度に応じてモヤモヤエコーの出現状況が異なる<sup>27)</sup> (Fig. 8). 左室腔内の血液流路は左房からコントラスト剤を注入することで検討できるが<sup>27)</sup>, 正常では拡張期に一気に心尖部までコントラストエコーが到達し、左室全体がそのエコーで満たされるのに対し、心尖部に重篤な壁運動異常があると、左室腔に流入したコントラストエコーのほとんどは、解剖学的流入路の途中ですぐに流出路へ反転する<sup>27)</sup>. 心尖部への血流は、心尖部が dyskinesis であれば心尖部に血液の流入が見られなくなり、akinesis では壁に近接した部分にのみ緩徐な血流が収縮期、拡張期の別なく連続した流れとして見られる (Fig. 9). すなわち解剖学的には左室は単一の腔であるが、血流路からみれば血液の流入・流出に関係した部分と、それに関係しない部分から成り立ち、機能的には完全に分離さ

れていることが判る. モヤモヤエコーの出現部位は血液流路から外れた部分である (Fig. 10). 血液鬱滞は腔内の血栓形成につながるため<sup>27-30)</sup>, 種々の心不全病態における心腔内血液流路の解析は重要である<sup>31)</sup>. 例えば左室駆出分画低下の程度が同程度でも、心尖部に心室瘤を持つ心筋梗塞と左室全体に収縮性の低下する拡張型心筋症とでは、左室の心基部、中央、心尖部のそれぞれの部位での円周方向収縮率は両者で明らかに異なる (Fig. 11). この違いは腔内の流路の決定にも反映されるであろうが、詳細は未解決である.

#### 4. その他

左室機能に対して、心筋繊維としての収縮性のみならず、左室腔の変形が大きく影響する. 左室変形は主として心筋虚血によるものの、虚血によらない因子が種々存在する.

虚血によらない左室変形は左室周囲の構造物との相互関連から生じるもので、妊娠末期の拡大し

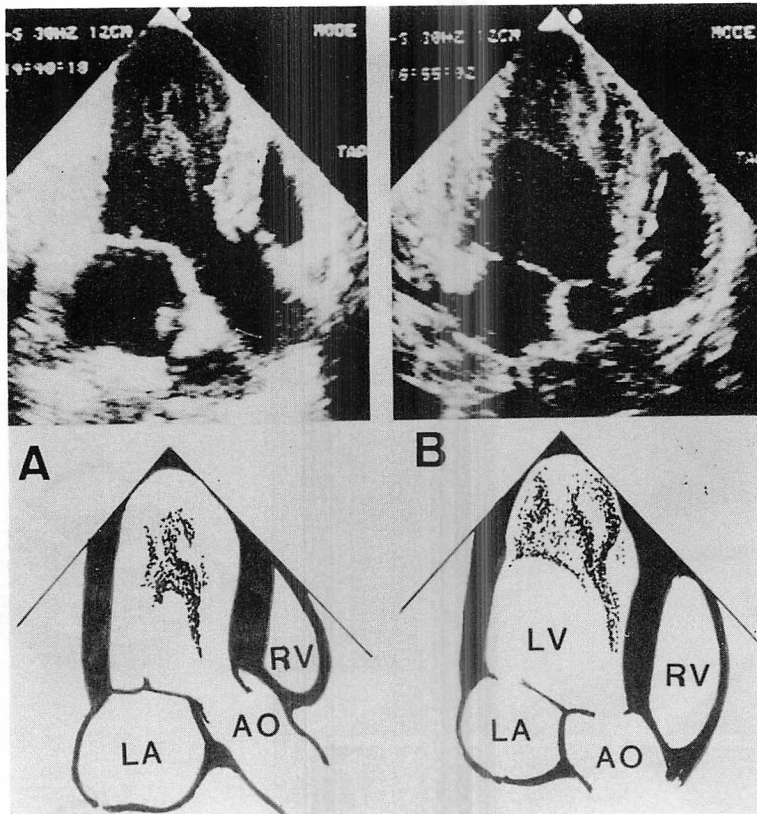


Fig. 8. Smoke-like echoes in the left ventricular cavity in a case with akinetetic apex (left) and with dyskinetic apex (right).

Localization of the smoke-like echoes depends on the severity of the wall motion abnormalities (from Ref. 27 with permission).

た子宮による心臓の圧迫<sup>32)</sup>, 心タンポナーデでの右房や右室腔の変形<sup>33,34)</sup>, 大動脈の拡大延長による S 字状中隔<sup>35)</sup>などがある。これらではその基本となる病態に加えて心室の変形が心室の機能に対しなんらかの影響を与えていると予想される。これらの解析はまだ十分とは言えず、今後の検討が待たれる。

いずれにしても心室の形態は機能と深く関連する。それ故ここで言う形態異常はいわゆる剖検心での静止した心臓の解剖とは異なり、機能に関連した心臓解剖の認識であり、その意味からも機能解剖学と称すべきものであろう。その解明に心エコー図法が担った部分は大きい。

### 要 約

左室腔の変形は一般に心筋梗塞に見られる。この場合はその変形が直接心機能に関係するが、虚血によらずとも、左室の収縮・拡張の過程の中で左室形態が変化すれば、左室機能に対してもなんらかの影響があると予想される。左室形態の変化が機能に対して悪影響を与える場合として、巨大左房例での左室後基部の内翻化があり、逆に有利に働く場合として、心房中隔欠損症の肺高血圧合併例における左室短軸断面の収縮期偏平化がある。これらの例にみられる局所壁運動異常は、心筋虚血によるものではなく、左室と左房ないしは

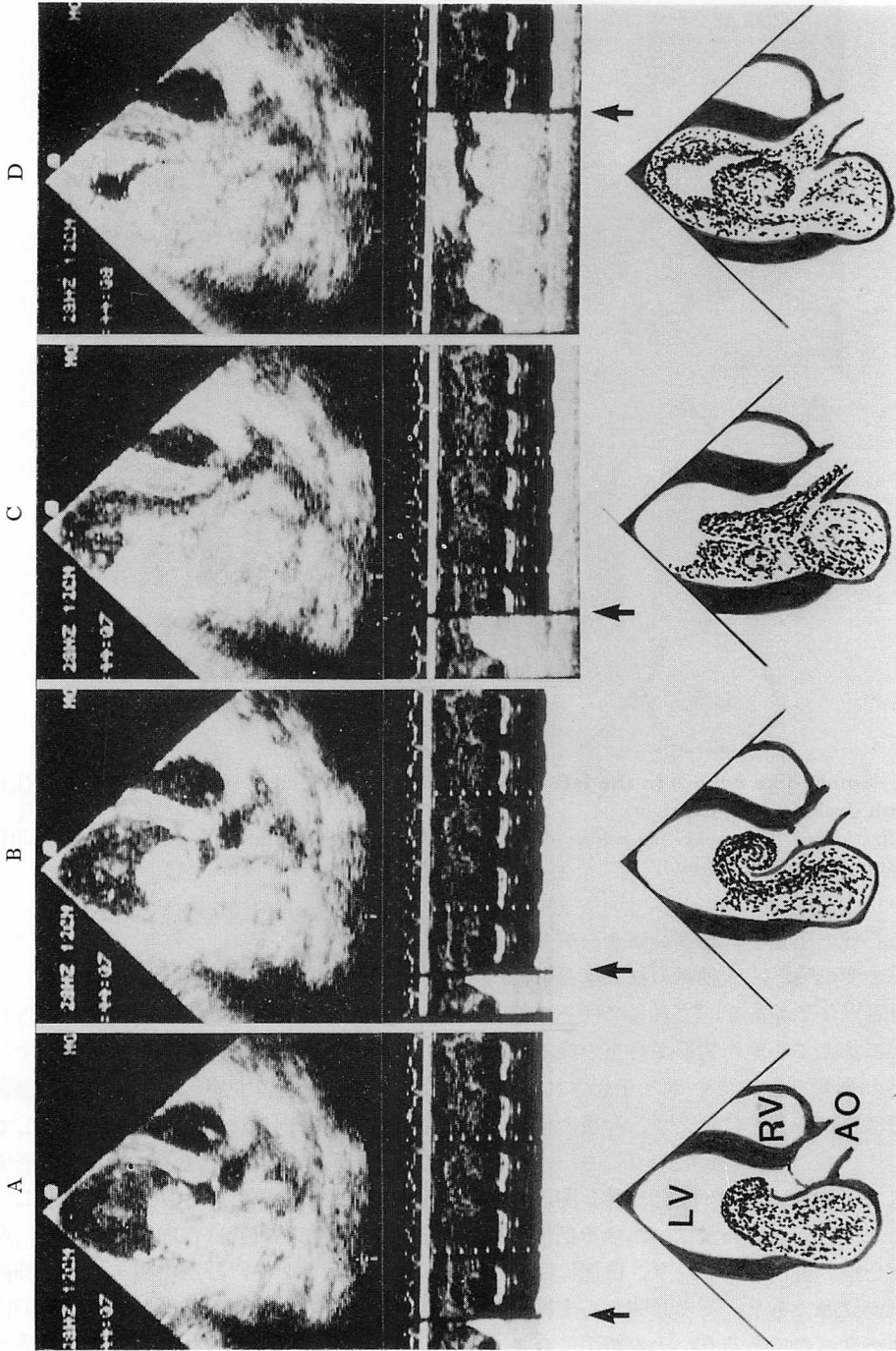


Fig. 9. Serial recordings of the contrast study injected via the left atrium in a case with apical akinesis. Contrast echoes do not enter the center of the left ventricular cavity where the smoke-like echoes are observed (from Ref. 27).



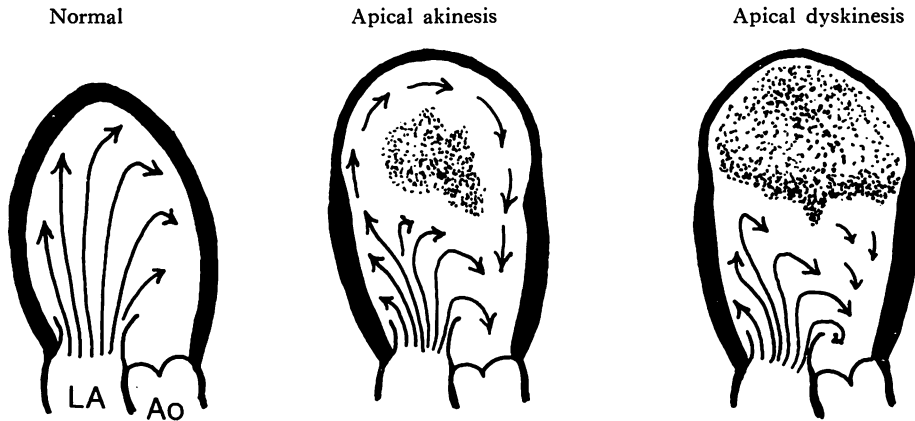


Fig. 10. Scheme of the blood pathways in the left ventricular cavities in a normal case, in a case with apical akinesis and in a case with apical dyskinesis.

Arrows indicate the stream of blood and dots indicate the stagnation of blood.

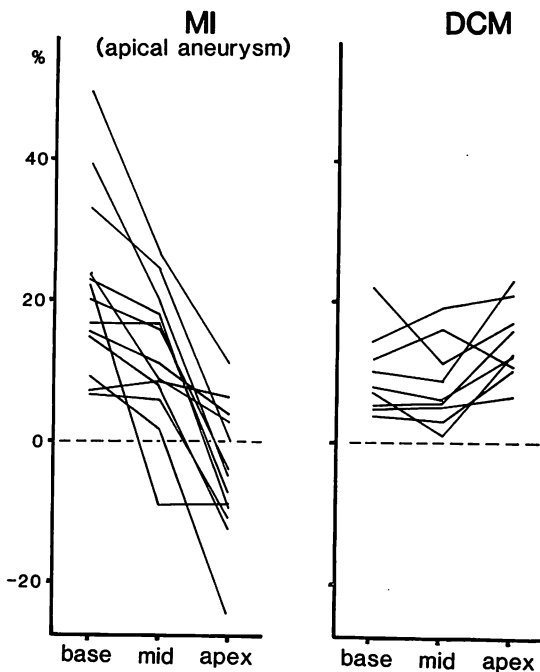


Fig. 11. Regional fractional shortening in cases with apical aneurysms due to myocardial infarction (left) and dilated cardiomyopathy (right).

Even though their ventricular function as a whole does not differ, the regional functions of the two are quite different.

左室と右室との相互関連に基づく変形により生じたものである。

心筋梗塞に由来する心室瘤において、左室の変形と機能の関係は、左室腔内における血液のターンオーバーの様相からよく理解される。左房からのコントラスト法によると、左室腔に流入した血液は瘤を形成した心尖部には進入せず、すぐに流出路へ反転し駆出される。すなわち、左室は解剖学的には単一の心腔であるが、血液のターンオーバーの面から見れば、左室腔内が機能部分と非機能部分の二つの部分に分かれ、全く別個に働いていることが判る。

以上のごとく、心室の形態異常は心筋虚血による場合はもちろん、そうでない場合でも左室機能に影響する。それゆえ、どのような原因による形態異常であっても、常に機能に関連させて認識しておく必要がある。

なお、本論文個々に就いてはいずれも本学会学術集會にて発表したものである。

#### 文 献

- 1) Parsonnet AE, Bernstein A, Martland HS: Massive left auricle with special reference to its etiology

- and mechanism. *Am Heart J* **31**: 438-450, 1946
- 2) Desanctis RW, Dean DC, Bland EF: Extreme left atrial enlargement: Some characteristic features. *Circulation* **29**: 14-23, 1964
  - 3) Plaschkes J, Borman JB, Merin G, Milwidsky H: Giant left atrium in rheumatic heart disease: A report of 18 cases treated by mitral valve replacement. *Ann Surg* **174**: 194-201, 1971
  - 4) 別府慎太郎, 仁村泰治, 永田正毅, 朴 永大, 榑原博, 川副浩平, 小柳 仁: 房室間に隔壁状に内翻した左室後基部とその意義: 高度リユーマチ性僧帽弁閉鎖不全例における後方弁輪部の形態・動態異常. *J Cardiogr* **9**: 859-869, 1979
  - 5) Beppu S, Kawazoe K, Nimura Y, Nagata S, Park YD, Sakakibara H, Fujita T: Echocardiographic study of abnormal position and motion of the posterobasal wall of the left ventricle in cases of giant left atrium. *Am J Cardiol* **49**: 467-472, 1982
  - 6) Fujita T, Kawazoe K, Beppu S, Manabe H: Surgical treatment on mitral valvular disease with giant left atrium: The effect of para-annular plication on left atrium. *Jpn Circ J* **46**: 420-426, 1982
  - 7) Harvey RM, Ferrer MI, Samet P, Bader RA, Bader ME, Courmand A, Richards DW: Mechanical and myocardial factors in rheumatic heart disease with mitral stenosis. *Circulation* **11**: 531-551, 1955
  - 8) Heller SJ, Carleton RA: Abnormal left ventricular contraction in patients with mitral stenosis. *Circulation* **42**: 1099-1110, 1970
  - 9) Hildner FJ, Javier RP, Cohen LS, Samet P, Nathan MJ, Yahr WZ, Greenberg JJ: Myocardial dysfunction associated with valvular heart disease. *Am J Cardiol* **30**: 319-326, 1972
  - 10) Koide T, Nakanishi A, Ito I, Yasuda H, Takabatake Y, Ueda K, Sugishita Y, Uchida Y, Ozeki K, Machida K, Morooka S, Nakajima K, Kakihana M: Left ventricular asynergy in mitral valve diseases: A cineangiographic study. *Jpn Heart J* **16**: 221-234, 1975
  - 11) Reid JA, Bricker DL, Alexander JK, DeBaakey ME: A late complication of caged ball mitral valve prosthesis: Left ventricular incorporation of cage: Diagnosis and surgical correction. *Am J Cardiol* **28**: 232-235, 1971
  - 12) Nanda NC, Gramiak R, Shah PM, DeWeese JA, Mahoney EB: Echocardiographic assessment of left ventricular outflow width in the selection of mitral valve prosthesis. *Circulation* **48**: 1208-1214, 1973
  - 13) Hugbes RK: Complications of Starr-Edwards mitral valve replacement. *J Thorac Cardiovasc Surg* **49**: 731-739, 1965
  - 14) Kawazoe K, Beppu S, Takahara Y, Nakajima N, Tanaka K, Ichihashi K, Fujita T, Manabe H: Surgical treatment of giant left atrium combined with mitral valvular disease. *J Cardiovasc Surg* **85**: 885-892, 1983
  - 15) Weyman AE, Wann S, Feigenbaum H, Dillon JC: Mechanism of abnormal septal motion in patients with right ventricular volume overload: A cross-sectional echocardiographic study. *Circulation* **54**: 179-186, 1976
  - 16) 鄭 忠和, 田中弘允, 皆越真一, 中尾正一郎, 田原稔, 刀迫 弘, 鹿島友義, 金久卓也: 心室中隔の拡張期奇異性運動に関する臨床的・実験的検討. *J Cardiogr* **9**: 477-492, 1979
  - 17) Tanaka H, Tei C, Nakao S, Tahara M, Sakurai S, Kashima T, Kanehisa T: Diastolic bulging of the interventricular septum toward the left ventricle: An echocardiographic manifestation of negative interventricular pressure gradient between left and right ventricles during diastole. *Circulation* **62**: 558-563, 1980
  - 18) 赤石 誠, 秋月哲史, 半田俊之介, 大西祥平, 後藤敏夫, 小川聡, 川村陽一, 中村芳郎: 右室負荷疾患における左室の形態と機能. *J Cardiogr* **10**: 153-161, 1980
  - 19) 別府慎太郎, 泉 司郎, 永田正毅, 朴 永大, 増田喜一, 榑原博, 仁村泰治: 心室中隔動態にみる両室間相互依存性: 特に右室圧負荷に関係して. *J Cardiogr* **14**: 53-62, 1984
  - 20) Izumi S, Beppu S, Park Y-D, Nagata S, Sakakibara H, Nimura Y: Time course of the left ventricular deformation in atrial septal defect studied by two-dimensional echocardiography: Relation to both ventricular pressures. *J Cardiovasc Ultras* **5**: 41-48, 1986
  - 21) Santamore WP, Lynch PR, Meier LG, Heckman J, Bove AA: Myocardial interaction between the ventricles. *J Appl Physiol* **4**: 362-368, 1976
  - 22) Flamm MD, Cohn KE, Hancock EW: Ventricular function in atrial septal defect. *Am J Med* **48**: 286-294, 1970
  - 23) Kelly DT, Spotnitz HM, Beiser GD, Pierce JE, Epstein SE: Effects of chronic right ventricular volume and pressure loading on left ventricular performance. *Circulation* **44**: 403-412, 1971
  - 24) Popio KA, Gorlin R, Teichholz LE, Cohn PF, Bechtel D, Herman MV: Abnormalities of left ventricular function and geometry in adults with an atrial septal defect: Ventriculographic, hemodynamic and echocardiographic studies. *Am J*

- Cardiol **36**: 302-308, 1975
- 25) Beppu S, Nimura Y, Sakakibara H, Nagata S, Park YD, Izumi S, Ueoka M, Masuda Y, Nakasone I: Smoke-like echo in the left atrial cavity in mitral valve disease: Its features and significance. *J Am Coll Cardiol* **6**: 744-749, 1985
- 26) 朴 永大, 長崎孝太郎, 別府慎太郎, 永田正毅, 増田喜一, 仁村泰治, 榊原 博: 心筋梗塞および拡張型心筋症における左室腔内流動エコーについて. *超音波医学* **11**: 68-76, 1984
- 27) Beppu S, Izumi S, Miyatake K, Nagata S, Park YD, Sakakibara H, Nimura Y: Abnormal blood pathways in left ventricular cavity in acute myocardial infarction: Experimental observations with special reference to regional wall motion abnormality and hemostasis. *Circulation* **78**: 157-164, 1988
- 28) Mikell FL, Asinger RW, Elspeger KJ, Anderson WR, Hodges M: Regional stasis of blood in the dysfunctional left ventricle: Echocardiographic detection and differentiation from early thrombosis. *Circulation* **66**: 755-763, 1982
- 29) Beppu S, Nimura Y, Sakakibara H, Nagata S, Park YD, Izumi S: High prevalence of left atrial thrombosis in cases of mitral valve disease with dynamic intracavitary echoes. *Circulation* **68**: 111-335, 1983 (abstr)
- 30) Beppu S, Park YD, Sakakibara H, Nagata S, Nimura Y: Clinical features of intracardiac thrombosis based on echocardiographic observation: *Jpn Circ J* **48**: 75-82, 1984
- 31) Maze SS, Kotler MN, Parry WR: Flow characteristics in the dilated left ventricle with thrombus: Qualitative and quantitative Doppler analysis. *J Am Coll Cardiol* **13**: 873-881, 1989
- 32) 朴 永大, 別府慎太郎, 永田正毅, 榊原 博, 仁村泰治: 局所壁運動異常. *日超医講演論文集* **48**: 35-36, 1986
- 33) Armstrong WF, Schilt BF, Helper DJ, Dillon JC, Feigenbaum H: Diastolic collapse of the right ventricle with cardiac tamponade: An echocardiographic study. *Circulation* **65**: 1491-1496, 1982
- 34) 庄野弘幸, 吉川純一, 吉田 清, 加藤 洋, 奥町富久丸, 白鳥健一, 小泉克己, 高尾精一, 浅香隆久, 赤坂隆史: 心タンポナーデにおける右室および心房虚脱の診断的意義. *J Cardiogr* **16**: 627-635, 1986
- 35) Goor D, Lillehei W, Edwards JE: The "sigmoid septum" variation in the contour of the left ventricular outlet. *Am J Roentgenol* **107**: 366-376, 1969