

Tl-201 心筋シンチグラフィ ーによる冠動脈血行再建術 後の長期経過観察

Coronary revasculariza- tion evaluated by thalli- um-201 myocardial scin- tigraphy: A follow-up study

成瀬 均
板野 緑子
川本日出雄
山本 寿郎
福武 尚重
森田 雅人
大柳 光正
藤谷 和大
岩崎 忠昭
福地 稔*

Hitoshi NARUSE
Midoriko ITANO
Hideo KAWAMOTO
Juro YAMAMOTO
Naoshige FUKUTAKE
Masato MORITA
Mitsumasa OHYANAGI
Kazuhiro FUJITANI
Tadaaki IWASAKI
Minoru FUKUCHI*

Summary

To elucidate changes with time in Tl-201 scintigraphy after coronary revascularization, Tl-201 stress myocardial scintigraphy was performed at least twice during the follow-up period (from one to 12 months) in 58 patients with ischemic heart disease (12 with angina, and 46 with myocardial infarction) who had undergone PTCA or A-C bypass surgery. The perfusion defects were classified in 4 grades, and scintigraphic changes over grade 1 were judged significant. We evaluated; 1) time of scintigraphic improvement after revascularization, 2) presence of reverse redistribution, and 3) assessment of coronary restenosis.

Scintigraphic improvement was observed in 21 of 58 patients during a 3- to 12- month follow-up period, 7 of whom improved within one month. Reverse redistribution after coronary revascularization was observed in 8 of the 58 patients (14%), including 6 who showed scintigraphic improvement in 3 to 12 months (2 were not examined). Among 29 patients whose coronary angiogram and Tl-201 scintigram were compared, 11 had angiographic evidence of restenosis and 4 of them showed deterioration of scintigraphic findings (sensitivity 57%, specificity 68%, and accuracy 66%).

In conclusion, scintigraphic improvement was observed over various periods (immediately after and up to 12 months) after coronary revascularization. Reverse redistribution appears to be

兵庫医科大学 第一内科
*同 核医学科
西宮市武庫川町 1-1 (〒663)

The First Department of Internal Medicine and
*Department of Nuclear Medicine, Hyogo Medical
College, Mukogawa-cho 1-1, Nishinomiya 663

Received for publication December 19, 1989; accepted February 22, 1990 (Ref. No. 37-PS130)

a predictor of good prognosis. Coronary restenosis cannot always be reliably assessed by Tl-201 scintigraphy.

Key words

Coronary revascularization Thallium-201 myocardial scintigraphy Restenosis Reverse redistribution

緒 言

Tl-201 心筋シンチグラフィは、心筋血流および生存能を有する心筋細胞の存在を画像上に表わすことによって、冠動脈バイパス術や経皮的冠動脈形成術 (PTCA) など、冠動脈血行再建術後の経過観察に有用視されている。しかしながら、近年、急性冠閉塞時の stunned myocardium (気絶心筋) の存在や、hibernating な心筋 (冬眠心筋) でも、血行再建後 Tl-201 心筋シンチグラフィ上の改善が遅延して表われると報告されており、冠動脈そのものは、再建術直後より血流が増加しても、血流の供給を受ける心筋の改善は、さらに複雑な過程を示すと考えられる。その経過のひとつとして、Tl-201 運動負荷心筋シンチグラフィでは逆再分布がみられることがあり、この現象は冠動脈血行再建術後に出現しやすいとされている。しかしその出現頻度や生理学的な意義についてはいまだ不明である。また冠動脈血行再建術後の経過観察上、バイパスグラフトや PTCA 標的血管の閉塞および再狭窄は大きな問題である。Tl-201 心筋シンチグラフィにより再狭窄を推定しようとする報告もあるが、その正診率は必ずしも良好ではない。今回我々は、1) 術後の Tl-201

心筋シンチグラフィ改善の時期、2) 逆再分布の頻度とその意義、および 3) 再狭窄が推定出来るかなどの問題を明らかにする目的で以下の検討を行った。

対象と方法

対象は冠動脈血行再建術、Tl-201 運動負荷心筋シンチグラフィを 2 回以上施行し得た虚血性心疾患 58 例で、その内訳は狭心症 12 例、急性心筋梗塞回復期または陳旧性心筋梗塞 46 例 (男性 49 例、女性 9 例、平均年齢 60 ± 10 歳) である。

Tl-201 運動負荷心筋シンチグラフィは以下の通りに行った。運動負荷は 3 分ごと 25 W ずつの自転車エルゴメーターによる漸増負荷で、symptom-limited で負荷終了点を決定し、終了 1 分前に塩化タリウム 111 MBq を静注した。撮像およびデータ解析には GE 製 Starcam を用いた。負荷直後と 3 時間後に、180 度、32 方向よりデータを収集し、断層像 (SPECT) の作成は体軸横断像より垂直長軸像、水平長軸像、短軸像の再構成によった。心筋シンチグラフィの評価は、各再建血管の灌流域に相当する SPECT 上の部位において、灌流低下の程度を完全欠損 0、高度灌流低下 1、軽度灌流低下 2、正常 3 の 4 段

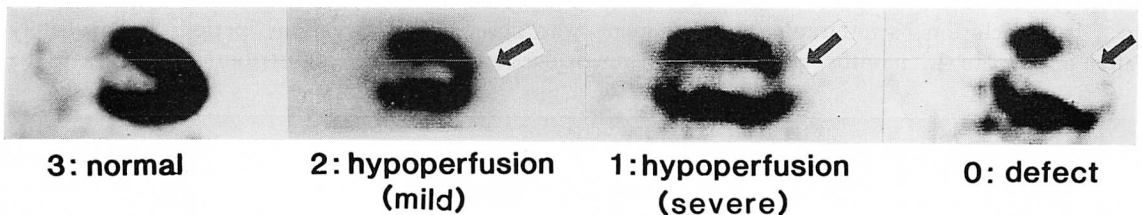


Fig. 1. Grading of thallium score.

結 果

階に分類し、3人の検者により視覚的に判定した (Fig. 1). 経過観察期間中、1段階以上の改善または悪化を变化ありと判定した。再分布および逆再分布も同様に、負荷直後と3時間後像で1段階以上の変化が見られた場合のみ、变化ありと判定した。冠動脈造影上の再狭窄は、狭窄が血管径の50%以上に達した場合、拡張された血管の径が50%以上再狭小化した場合のいずれかをもって判定した。同時期に Tl-201 心筋シンチグラフィを施行し得た症例につき、前回の検査と比較して、スコアが1段階以上悪化した場合、心筋シンチグラフィ上の再狭窄と判定した。

Table 1. Time course of scintigraphic improvement after coronary revascularization

Name	Dx	Months				
		Before	1	3	6	12
O. H.	OMI	~	↑	↓		
M. K.	OMI	~	↑		~	~
T. T.	OMI	~	↑			↓
O. A.	OMI	~	↑	↑		
Y. U.	OMI	~	↑		↑	
K. M.	OMI	~	R	↑		
W. K.	OMI	~	~	↑		
Y. U.	OMI	~	R		↑	
Y. H.	OMI	~	~		↑	
I. U.	OMI	~	~			↑
T. R.	OMI	~	~			↑
O. K.	AMI	~	~	↑		
T. Y.	AMI	~	R	↑		
T. T.	AMI	~	~		↑	
H. H.	AMI	~	~		↑	↑
K. T.	AMI	~	~		~	↑
T. T.	AMI	~	~		R	↑
W. K.	AP	~	↑		↑	
Y. H.	AP	~	↑	~	↑	
N. T.	AP	~	R	↑	~	
H. S.	AP	~	R			↑

Dx=clinical diagnosis; OMI=old myocardial infarction; AMI=acute myocardial infarction; AP=angina pectoris.

↑: improvement; ~: control/no change; ↓: worsened; R=reverse redistribution.

1. 術後の Tl-201 心筋シンチグラフィ改善の時期 (Table 1)

58例中26例は、経過観察期間中、いずれかの時期に改善を示した。そのうち術後観察期間中もとも早期である1ヵ月目の検査を施行していない5例を除く21例中、術前に control study を施行した9例中7例で術後1ヵ月目、他の2例で3ヵ月および6ヵ月目にそれぞれ改善がみられた。術前の control study のない他の12例では、1ヵ月目と比較して、3ヵ月目に4例、6ヵ月目に3例、12ヵ月目に5例が改善しており、特に2例では6ヵ月目の改善がないにもかかわらず、12ヵ月目には改善を示していた。

2. 逆再分布 (Table 2)

58例中8例(14%)に、経過観察期間中のいずれかの時期に逆再分布を認めた。このうち12ヵ月まで追跡し得なかった2例を除き、6例全例で3ヵ月から12ヵ月目のいずれかの時期に改善をみた。またこのうち5例では術後1ヵ月目の時点で、すでに逆再分布を認めていた。なお8例の逆再分布例中7例では、再建血管の対側冠動脈病変はなかった。

Table 2. Time course of improvement in 8 patients who showed reverse redistribution

Name	Dx	Months				
		Before	1	3	6	12
K. M.	OMI	~	R	↑		
T. Y.	AMI	~	R	↑		
N. T.	AP	~	R	↑	~	
Y. U.	OMI	~	R		↑	
H. S.	AP	~	R			↑
T. T.	AMI	~	~		R	↑
W. Y.	AP	~	~	R		
I. H.	AMI	~	R		R	

Six cases are also shown in Table 1.

Symbols and abbreviations: see Table 1.

Table 3. Comparison of assessments of restenosis by scintigraphy and coronary angiography (CAG) after coronary revascularization

		Tl-201 scintigraphy		<i>Scintigraphic diagnosis</i>	
		Restenosis (+)	Restenosis (-)		
CAG	Restenosis (+)	4	7	sensitivity	57%
	Restenosis (-)	3	15	specificity	68%
				accuracy	66%

3. 再狭窄の推測 (Table 3)

術後経過観察期間中, Tl-201 心筋シンチグラフィと同時期に, 追跡冠動脈造影法を1回以上施行した症例は29例であった. そのうち11例で, 造影上, 再狭窄または閉塞 (PTCA の再狭窄10例, バイパスグラフトの閉塞1例) を, うち4例では心筋シンチグラフィ上での悪化が観察された. したがって残る7例の再狭窄は, 心筋シンチグラフィでは診断し得なかった. なおこの7例の再狭窄の程度は, PTCA の再狭窄6例中2例で75%, 3例で90%, 1例で完全閉塞, およびバイパスグラフトの閉塞1例であり, いずれも心筋シンチグラフィで検出できるはずの有意狭窄であった. 逆に別の3例では, 同時期の冠動脈造影にて再狭窄所見がないにもかかわらず, 心筋シンチグラフィ上での悪化が観察された. その他の15例では冠動脈造影の再狭窄所見も, 心筋シンチグラフィ上での悪化もともにみられなかった. その結果, Tl-201 心筋シンチグラフィで冠動脈造影上の再狭窄を診断する場合の感度57%, 特異度68%, 正診率66%であった.

症例例示 (Fig. 2)

症例: 40歳, 女性, 急性下壁心筋梗塞症例
急性期, 右冠動脈 seg. 1 に PTCA を施行し, 75% に改善した. 6ヵ月目には1ヵ月目にはなかった後下壁の逆再分布が見られ, 12ヵ月目には逆再分布が消失し, 灌流欠損像の改善が見られた.

考 按

冠動脈血行再建術後における経過観察には冠動脈造影法, 心エコー図法, Tl-201 心筋シンチグ

ラフィーなどの方法があるが, このうち心筋シンチグラフィは, 非観血的な心筋血流イメージングとして, 他法より優れている. しかしながら, 近年, stunned myocardium の存在が Braunwald ら¹⁾により報告され, Manyari ら²⁾も, 血行再建後6ヵ月までは, Tl-201 心筋シンチグラフィ上の改善が遷延して表われることを報告しており, 冠動脈そのものは再建術直後より血流が増加しても, 血流の供給を受ける心筋の改善は遷延する可能性があると考えられる. したがって術後どの時期に心筋シンチグラフィ上の改善が出現するかを検討することは, 冠動脈血行再建術後における経過観察上, 重要であると思われる. 我々の検討では心筋シンチグラフィ上の改善は直後(1ヵ月)から最高12ヵ月目の幅広い期間にわたってみられていた. 本来, Tl-201 心筋シンチグラフィは心筋の血流イメージングである側面他に, Na-K ATPase による能動輸送に従って心筋内に取り込まれることや, 生存能を反映する再分布現象の存在などから, ある程度, 心筋代謝を表わす一面もあると考えられる. したがって直後の改善は血行再建による心筋血流の増加を反映しているのに対して, その後遷延して表われる改善は, 心筋代謝や Na-K ポンプの働きなどを含む細胞の機能修復過程の反映であるとも考えられる. 心筋シンチグラフィ上の改善が幅広い期間に見られるのは, これら複数の機序による現象を総合して観察していることによるという可能性がある.

冠動脈血行再建術後に出現しやすいとされる逆再分布は, planar 像を用いた Hecht らによると

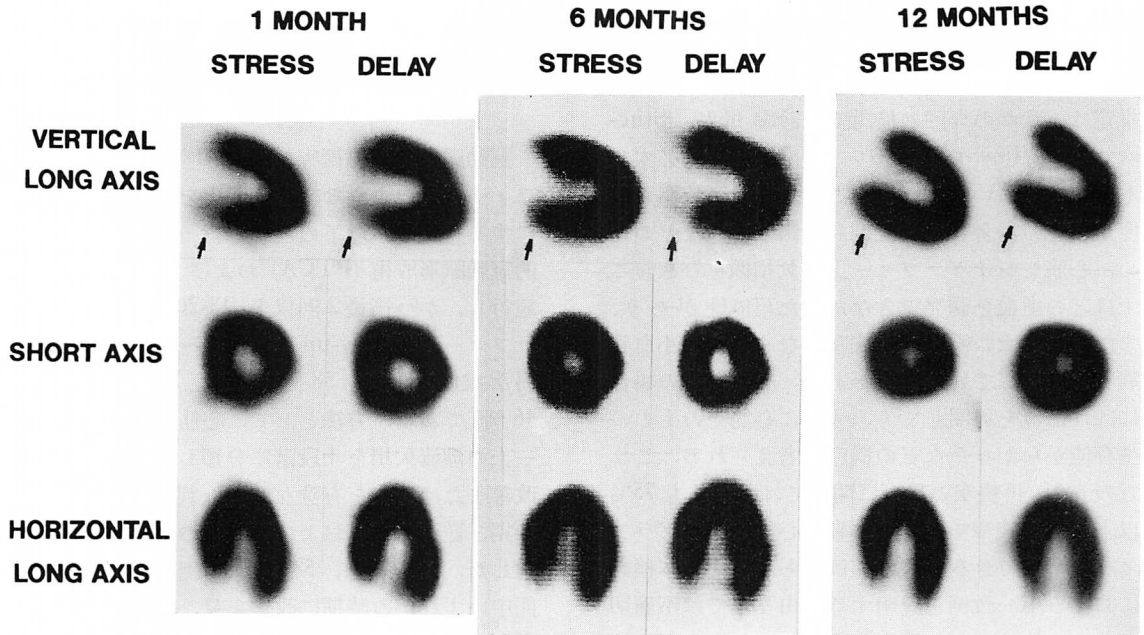


Fig. 2. Illustrative case of Tl-201 scintigraphic follow-up (40-year-old woman).

She suffered from acute myocardial infarction, and underwent successful PTCA to segment 1 of the right coronary artery. Reverse redistribution was observed 6 months after PTCA. Scintigraphic improvement was observed and reverse redistribution resolved 12 months after PTCA.

7%³⁾, 同じく Silberstein らによると 5%⁴⁾ と報告されている。我々の結果では 14% とやや頻度が高かったが、この原因は対象を血行再建術後の症例のみに限定していること、SPECT を用いているための検出感度向上などが考えられる。その機序は、対側冠動脈病変の再分布を観察していること⁴⁾、実際に正常心筋よりも洗い出し(washout)が速いこと⁵⁾、あるいはバックグラウンドによるアーチファクトであるとする意見⁶⁾などがあり、現在でもその機序は詳細に解明されていない。しかしバックグラウンドによるアーチファクトは SPECT を用いて注意深く画像処理をすれば問題にはならないと考えられ、また 8 例の逆再分布例中 7 例は再建血管の対側冠動脈病変がなかったため、逆再分布が見られる心筋局所は、実際には正常心筋よりも洗い出しが速いと考えられる。我々の検討では全体の 14% にあたる 8 例に逆再分布

が出現しており、経過観察期間中、1, 3, 6, 12 ヶ月の検査すべてを施行し得なかった症例も多いことを考えると、実際の逆再分布の頻度はさらに多い可能性があり、従来報告通り、冠動脈血行再建術後における逆再分布の頻度は高いと考えられる。8 例中、12 ヶ月まで追跡し得なかった 2 例を除き、6 例全例で 3 ヶ月以降の改善が見られており、うち 5 例では術後 1 ヶ月目の時点ですでに逆再分布が認められていたことより、逆再分布は長期的な改善の途中、比較的早期に出現する現象で、その後の改善を予測する指標となり得る可能性があると考えられた。中ら⁷⁾は急性期の症例において同様の検討を行い、逆再分布例は同様に予後が可良であったことを報告しており、我々と対象は異なるが結果は一致している。しかしながら逆再分布のない例での改善と、どのように臨床的意義が異なるのか、また逆再分布の機序など、い

まだ不明な点が多く, これらは今後の検討課題である。

Tl-201 心筋シンチグラフィーによる再狭窄の推定は, 我々の今回の検討で正診率 66%, Stuckey⁸⁾, Wijns ら⁹⁾のそれでは 74% と, 必ずしも良好ではない。その理由として¹⁰⁾, 再狭窄の程度が軽度の場合には, 側副血行路の発達などのため, 心筋シンチグラフィー上の欠損像をひきおこすほどの虚血を誘発できなかった可能性があり, また逆に, 太い冠動脈に狭窄がなくても微小血管病変を検出している場合があり, 心筋梗塞の場合には, 血流を再開しても, すでに心筋そのものの生存能がなかったなどの機序が考えられる。これらのうち, 再狭窄の程度に関してはいずれも 75% 以上の有意狭窄であり, 本来は心筋シンチグラフィー上検出できるはずの症例であるため, 本検討における不一致例を説明する理由としては不適切である。他の二つの機序は否定しきれないが, 冠動脈造影と Tl-201 心筋シンチグラフィーがもとも別の現象を観察している¹¹⁾という事実も重要である。これらの観点より, 現時点では心筋シンチグラフィーのみから再狭窄を推測することは必ずしも容易ではなく, むしろ心筋の血流や細胞の機能修復過程を観察するところに, 心筋シンチグラフィーに基づく経過観察の意義があると考えられる。

結 語

1. 冠動脈血行再建術後 2 回以上 Tl-201 心筋シンチグラフィーの経過観察 (1~12 ヶ月) を行い得た虚血性心疾患 58 例を対象として, 術後の経時的变化を観察した。

2. 58 例中 21 例において観察期間中改善が見られ, そのうち 1 ヶ月目にすでに改善を見たのは 7 例, 他は 3~12 ヶ月にわたって改善を示した。

3. 逆再分布は 8 例, 14% に出現し, 長期的な改善の途中, 比較的早期に出現しやすく, その後の改善を予測する指標となり得る可能性がある。

4. 心筋シンチグラフィーによる再狭窄の推測

は, 感度 57%, 特異度 68%, 正診率 66% で, 必ずしも容易ではなかった。

要 約

冠動脈血行再建術後, Tl-201 心筋シンチグラフィーがどのような経時的变化を示すかを明らかにする目的で, 以下の検討を行った。対象は経皮的冠動脈形成術 (PTCA) および AC バイパスを施行し, かつ術後 2 回以上 Tl-201 心筋シンチグラフィーの follow-up study (1~12 ヶ月) を行い得た虚血性心疾患 58 例 (狭心症 12 例, 心筋梗塞 46 例) である。方法として, 心筋シンチグラフィー上の灌流欠損を 4 段階に分類し, 1 段階以上の改善または悪化を有意な変化と判定して, 改善の時期, 逆再分布, および再狭窄の推測について検討した。その結果, 58 例中 21 例で術後の観察期間中いずれかの時期に改善を見, そのうち 1 ヶ月目すでに改善が見られたのは 7 例, 他の 14 例は 3~12 ヶ月の各時期に改善を示した。冠動脈血行再建術後に出現しやすいとされる逆再分布は 58 例中 8 例 (18%) に出現し, このうち 12 ヶ月まで追跡し得なかった 2 例を除く逆再分布 6 例全例で, その後, 3 ヶ月以後に心筋シンチグラフィー上の改善が見られた。再狭窄の推測に関しては, 冠動脈造影と心筋シンチグラフィーを比較し得た 29 例中 11 例に再狭窄を見, このうち心筋シンチグラフィー上悪化したのは 4 例のみであった (感度 57%, 特異度 68%, 正診率 66%)。

以上より, 冠動脈血行再建術後, 心筋シンチグラフィー上の改善は直後より 1 年の幅広い期間にわたって見られ, 逆再分布は長期的な改善の途中に出現する現象で, その後の改善を予測する指標となる可能性があり, さらに心筋シンチグラフィーのみから再狭窄を推測することは必ずしも容易でないと考えられた。

文 献

- 1) Braunwald E, Kloner RA: The stunned myocardium: Prolonged, postischemic ventricular

- dysfunction. *Circulation* **66**: 1146-1149, 1982
- 2) Manyari DE, Knudtson M, Kloiber R, Roth D: Sequential thallium-201 myocardial perfusion studies after successful percutaneous transluminal coronary artery angioplasty: Delayed resolution of exercise-induced scintigraphic abnormalities. *Circulation* **77**: 86-95, 1988
 - 3) Hecht HS, Hopkins JM, Rose JG, Blumfield DE, Wong M: Reverse redistribution: Worsening of thallium-201 myocardial images from exercise to redistribution. *Radiology* **140**: 177-181, 1981
 - 4) Silberstein EB, DeVries DF: Reverse redistribution phenomenon in thallium-201 stress tests: Angiographic correlation and clinical significance. *J Nucl Med* **26**: 707-710, 1985
 - 5) 西村恒彦, 植原敏勇, 林田孝平, 小塚隆弘, 斎藤宗靖, 住吉徹哉: 運動負荷心筋スキャンにおける逆再分布現象——冠動脈再建術における検討. *核医学* **22**: 1679-1683, 1985
 - 6) Brown KA, Benoit L, Clements JP, Wackers FJTh: Fast washout of thallium-201 from area of myocardial infarction: Possible artifact of background subtraction. *J Nucl Med* **28**: 945-949, 1987
 - 7) 中 啓吾, 元木賢三, 大谷英世, 仲 有史: 心筋シンチグラフィから見た急性心筋梗塞の長期経過——急性期タリウム逆再分布現象の意義. *核医学* **26**: 539-543, 1989
 - 8) Stuckey TD, Burwell LR, Nygaard TW, Gibson RS, Watson DD, Beller GA: Quantitative exercise thallium-201 scintigraphy for predicting angina recurrence after percutaneous transluminal coronary angioplasty. *Am J Cardiol* **63**: 517-521, 1989
 - 9) Wijns W, Serruys PW, Reiber JHC, deFeyter PJ, vanden Brand M, Simoons ML, Hugenholtz PG, Tijssen JGP: Early detection of restenosis after successful percutaneous transluminal coronary angioplasty by exercise-redistribution thallium scintigraphy. *Am J Cardiol* **55**: 357-361, 1985
 - 10) 成瀬 均, 羽崎理恵子, 大柳光正, 川本日出雄, 藤谷和夫, 岩崎忠昭, 福地 稔: ²⁰¹Tl 心筋 Bull's-eye 表示, SPECT 及び冠動脈造影の不一致例における検討: ニュータウンカンファレンス心臓核医学 **12**: 151-154, 1988
 - 11) 成瀬 均, 川本日出雄, 大柳光正, 羽崎理恵子, 安富栄生, 岩崎忠昭, 福地 稔, 宮本 巍: ²⁰¹Tl 心筋ブルズアイ表示による冠動脈血行再建術の適応および術後の評価: *J Cardiol* **18**: 79-88, 1988