

肥大型心筋症 82 例の予後の検討: 10 年間の自然経過と臨床所見に関して

Natural history of 82 patients with hypertrophic cardiomyopathy: Follow-up for over ten years

石綿 清雄
西山信一郎
中西 成元
西村 重敬
柳下 芳樹
加藤 健一
関 顕
山口 洋*

Sugao ISHIWATA
Shin-ichiro NISHIYAMA
Shigemoto NAKANISHI
Shigeyuki NISHIMURA
Yoshiki YANAGISHITA
Ken-ichi KATO
Akira SEKI
Hiroshi YAMAGUCHI*

Summary

The natural courses of 82 patients with hypertrophic cardiomyopathy (HCM) were investigated in follow-up periods of over 10 years (mean follow-up: 11.7 yrs.). Twelve patients had obstructive, 30 non-obstructive and 40 apical HCM. There were 76 males and 6 females. The mean age at the initial diagnosis was 48 years. All patients underwent cardiac catheterization and left ventriculography, and two-dimensional echocardiography was conducted in some patients. To determine the clinical features influencing the prognosis, their serial laboratory and clinical data were reviewed and analyzed.

Five patients died of non-cardiac causes. Only one died suddenly. Congestive heart failure developed in 3 patients, 2 with obstructive and one with non-obstructive HCM. Two patients had cavity dilatation and deteriorated ventricular function, and finally exhibited dilated cardiomyopathy-like features. Characteristically, in this deteriorating group, a decrease in the QRS voltage and an abnormal Q wave gradually developed without clinical evidence of myocardial infarction. Two patients with apical HCM in this group had decreases in their QRS voltages and in the depths of their giant negative T waves. They developed apical left ventricular asynergy without myocardial infarction or congestive heart failure. There were no specific clinical or laboratory parameters predictive of sudden death. Atrial fibrillation occurred in 9 patients, resulting in 3 cases of cerebral infarction, one myocardial infarction, and one congestive heart failure. One patient received pacemaker implantation because of the sick sinus syn-

虎の門病院循環器センター 内科
東京都港区虎ノ門 2-2-2 (〒105)
*順天堂大学医学部 循環器内科
東京都文京区本郷 2-1 (〒113)

Division of Cardiology, Cardiovascular Center, Toranomon Hospital, Toranomon 2-2-2, Minato-ku, Tokyo 105

*Department of Cardiology, Juntendo University School of Medicine, Hongo 2-1, Bunkyo-ku Tokyo 113

Received for publication September 22, 1989; accepted December 9, 1989 (Ref. No. 36-200)

drome. Three had acute myocardial infarction. Aortocoronary bypass grafting was performed in 3 patients.

These results indicate that the good long-term life prognosis of HCM can be expected in all types of HCM. Among the 82 patients, only one died suddenly. However, since the natural history of HCM can take a variety of courses, careful observation is necessary.

Key words

Hypertrophic cardiomyopathy Natural history Electrocardiographic changes Long-term prognosis Congestive heart failure

はじめに

肥大型心筋症 (HCM) の予後は、その肥大形式や血行動態、発症年齢、家族歴の有無などの諸因子により多彩である。心不全、突然死などにより、その予後は不良であるとする報告から、比較的長期にわたり無症状で経過し、予後良好とする報告までであるが、本症の自然経過を長期間にわたって観察し得た報告はいまだ数少ない。今回、我々は10年以上、平均11.7年間の長期にわたり追跡可能であった HCM の予後調査を行い、その予後と臨床所見との関連につき検討を加えた。

対象と方法

対象は1973年7月から1978年6月までに当院に入院し、心カテーテル検査および冠動脈・左室造影を施行し、臨床所見、心電図所見などにより HCM と診断した連続99例のうち、現在まで経過観察し得た82例である。男性76例、女性6例で、診断時年齢は22歳から70歳まで(平均48歳)で、経過観察期間は10年から14.3年(平均11.7年)であった。心カテーテル検査にて左室内に20mmHg以上の圧較差を有するものを閉塞性肥大型心筋症(HOCM)とし、圧較差の無いもののうち、左室造影にてスベード型を呈し心電図にて高電位差と巨大陰性T波を認めるものを心尖部肥大型心筋症(apical HCM)、他を非閉塞性肥大型心筋症(HNCM)と分類した。それぞれの症例数、男女比、年齢をTable 1に示す。統計的検定には Student の t 検定を行った。

Table 1. Patients with hypertrophic cardiomyopathy (HCM) of various types*

	No. of pts.	Sex		Age (years)
		Male	Female	
Obstructive	12	12	0	47±14
Non-obstructive	30	25	5	45±11
Apical	40	39	1	51±8
Total	82	76	6	48±11

* 99 cases were registered between 1973 and 1978, and 82 cases were followed up for a mean period of 11.7±1.3 years.

結 果

1. 臨床経過

経過観察中の臨床経過を示す (Table 2).

1. 死亡例: 死亡例は5例で、心臓死は1例のみであり、4例が非心臓死であった。心臓死した症例は40歳の HNCM の男性で、診断後2年目に、自宅で睡眠中に突然死した。非心臓死の症例は癌死3例、間質性肺炎の増悪による呼吸不全死が1例であった。

2. 心不全例: 心不全の発症を3例に認めた。2例が HOCM, 1例が HNCM であった。

3. 病態の変化した例: HOCM, HNCM それぞれ1例ずつに、左室内腔の拡大と瀰漫性の壁運動低下が現われ、拡張型心筋症様の病態への移行を認めた。Apical HCM には、心不全の発症、拡張型心筋症類似病態への移行は認められなかったが、QRS voltage 低下群の一部に心尖部の心室

Table 2. Clinical course and events during the follow-up period

	Obstructive	Non-obstructive	Apical	Total
Dead				
Cardiac	0	1	0	1
Non-cardiac	0	1	3	4
Cardiac failure	2	1	0	3
DCM-like	1	1	0	2
Cerebral infarction	1	2	1	4
Atrial fibrillation (transient)	1	4(4)	4(4)	9(8)
Pacemaker implantation	0	1	0	1
Acute myocardial infarction (clinically documented)	0	2	1	3
A-C bypass	0	0	3	3
Newly generated Q waves (without documented MI)	3	5	0	8

DCM=dilated cardiomyopathy; MI=myocardial infarction.

Table 3. Changes of electrocardiographic findings during the follow-up period

	Obstructive n=11		Non-obstructive n=27		Apical n=30	
	At diagnosis	After 10yrs.	At diagnosis	After 10yrs.	At diagnosis	After 10yrs.
Mean QRS axis (frontal-plane)	19.6±35.9	12.0±35.6	42.4±36.7	25.2±41.4	44.8±29.3	30.7±37.2
SV ₁ +RV ₅ (mm)	57.7±29.4	46.9±25.0	52.4±16.6	51.1±18.5	55.8±13.8	49.9±18.9
R waves in aVL (mm)	11.6±7.3	20.0±5.0	7.4±5.1	8.0±3.9	6.6±4.7	7.6±4.3
T waves (mm)	-4.8±9.9	-1.2±8.4	-3.4±9.3	-5.1±9.3	-13.4±4.5	-10.9±6.4
Negative P waves in V ₁ (mm)	-0.8±0.5	-1.5±0.7	-0.4±0.6	-1.1±0.8	-0.6±0.5	-1.0±0.5
Newly generated Q waves (cases)		3		5		0
Disappearance of Q waves (cases)		1		1		0

* p<0.05, ** p<0.01.

瘤の出現をみた。

2. 合併症

経過中、HOCMの1例、HNCMの4例、apical HCMの4例、計9例(11%)に心房細動が合併し、4例(5%)に脳塞栓の発症をみた。うち8例は一過性心房細動であった。また、洞機能不全症候群にてHNCMの1例にペースメーカー植え込みを行ったが、完全房室ブロックの出現はなかった。臨床的に典型的な心電図所見および血清酵素の上昇を伴う明らかな心筋梗塞の発症を3

例(4%)に認めた。2例は冠硬化に基づくものであり、他の1例は正常冠動脈で、心房細動による塞栓症と思われた。Apical HCMの3例に大動脈-冠動脈バイパス術を行った。

3. 心電図経過

初診時と最終経過観察時における心電図経過を示す(Table 3)。前額面におけるQRS軸は、HNCM, apical HCMでそれぞれ42.4±36.7から25.2±41.4, 44.8±29.3から30.7±37.2と有意(p<0.05)に左軸に偏位した。また、V₁誘導の陰

性 P 波の振幅は HOCM において -0.8 ± 0.5 mm から -1.5 ± 0.7 mm と有意 ($p < 0.01$) に深くなり, 経過に伴う左房負荷の増大が観察された. QRS voltage では有意な変化はみられなかった. また, HOCM, HNCM 例では新たな異常 Q 波の出現を 8 例に認めたが, いずれも臨床的には心筋梗塞のエピソードを認めなかった. HOCM, HNCM のそれぞれ 1 例に Q 波の消失をみた. Q 波の出現および消失を認めた症例は全例 HOCM, HNCM であり, apical HCM には認めなかつ

た.

4. 心電図経過と臨床所見

心電図経過を観察し得た 66 例につき, 診断時と最終経過観察時における QRS voltage の変化と臨床所見との関連を病型別に検討した (Table 4). SV_1+RV_5 の voltage が 10 mm 以上増加した群が 21 例, 増減の変化が 10 mm 未満の群が 16 例, 10 mm 以上減少した群が 29 例であった. 各病型とも, 10 mm 以上の voltage の減少群が多い傾向にあったが, 各群間に初診時年齢の差は

Table 4. Relationships of changes in SV_1+RV_5 and clinical events

	Voltage in SV_1+RV_5 at 10 years		
	Increase ≥ 10 mm	Change < 10 mm	Decrease ≥ 10 mm
No. of patients	21	16	29
Obstructive	3	3	5
Non-obstructive	9	6	11
Apical	9	7	13
Age at diagnosis (years)	48 ± 12	48 ± 10	47 ± 10
Cardiac failure	0	1	2
DCM-like	0	1	1
Atrial fibrillation (transient)	3 (3)	1 (1)	5 (4)
Newly appeared Q waves (without documented MI)	1	1	6

For abbreviations: see Table 2.

Table 5. Clinical features in cases with Q waves newly observed

Pts.	Age (years)	Sex	Diagnosis	ECG changes		Wall motion	CHF
				Leads in new Q waves	ΔSV_1+RV_5 (mm)		
1	67	M	O	aVL, V_6	-26	Diffused hypokinesia	+
2	42	M	O	II, III, aVF, $V_{5,6}$	-57	Apical dyskinesia	-
3	39	M	O	II, III, aVF, V_{3-6}	-27	Apical dyskinesia	+
4	48	M	N	aVL	-3	Diffused hypokinesia	+
5	37	M	N	I, aVL, $V_{5,6}$	-10	Apical dyskinesia	-
6	48	M	N	I, aVL, V_{2-4}	-18	Apical akinesia	-
7	58	M	N	aVL	+16	normal	-
8	39	M	N	I, aVL, V_6	-36	normal	-
9	46	M	O	none	-13	Diffused hypokinesia	-

Pt. 9 finally exhibited DCM-like features; O=obstructive; N=non-obstructive.

認められなかった。臨床所見との関連では、QRS voltage が減高もしくは変化の少ない群で、心不全および壁運動の異常が出現する傾向が見られた。また、異常 Q 波の出現した 8 例中 6 例が減高群であった。

5. 異常 Q 波出現例と拡張型心筋症 (DCM) 類似の病態を示した例の臨床所見

心筋梗塞例は除外し、長期経過中に漸次に新たな異常 Q 波の出現した 8 症例の臨床所見を示す (Table 5)。その内訳は HOCM 3 例, HNCM

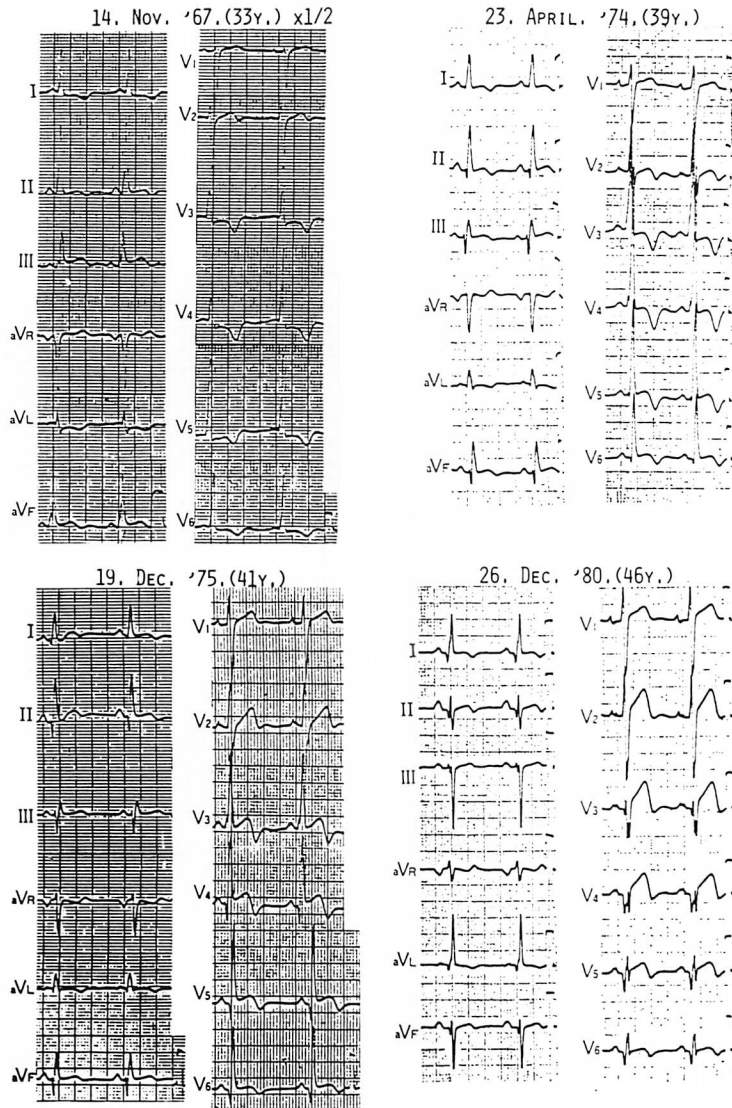


Fig. 1. Serial electrocardiographic changes in Case 1.

During the long-term observation, abnormal Q waves with slight ST elevations gradually developed in leads II, III, aVF and V₃₋₆ without clinical evidence of myocardial infarction. Decrease in QRS voltage is also noted.

5例であった。その他、異常 Q 波は出現しなかったが、経過とともに DCM 類似の病態を呈した HOCM の 1 例があった。今回検討した対象の中で、心不全の発症をみた 3 症例 (症例 1, 3, 4) はすべてこの群に含まれた。心電図経過をみると、症例 7 を除いて QRS voltage は経過とともに有意に低下した。また症例 1 から 6 までと、DCM 様所見を呈した 1 例は繰り返し左室造影が施行されており、壁運動異常の出現を全例に認められたが、全例とも冠動脈に狭窄性病変を認めなかった。3 例に瀰漫性壁運動低下を、また 4 例に心尖部壁運動異常がみられた。瀰漫性壁運動異常の認められた 3 例中 2 例は内腔の拡大を伴い、DCM 類似の病態へ移行した症例と考えられた。

症 例 例 示

心電図変化とともに壁運動異常の出現した症例を呈示する。

症例 1: K. S., 52 歳, 男性

経過中、徐々に新たな Q 波が出現し、心尖部の壁運動異常の見られた 48 歳の HOCM 症例である。失神感、心電図異常のため 39 歳時に精査入院。約 85 mmHg の心室内圧較差を有する HOCM と診断。その後、胸痛などを認めず経過したが、心電図変化のため再検査を行った。心電図変化 (Fig. 1) を経年的にみると、QRS voltage は漸次減小し、8 年後には深い陰性 T 波は ST 部分の軽度の上昇を伴いながら平低化し、II, III, aV_F および V₃₋₆ に異常 Q 波が出現、13 年後にはその変化は更に著明となり、T 波は陽転化した。診断時の造影ではバナナ型の典型的な HOCM に合致する所見であったが、Q 波出現時の造影 (Fig. 2) では軽度内腔の拡大と収縮期における前壁から心尖部の収縮低下が出現、左室流出路での圧較差は 25 mmHg と減少した。冠動脈には狭窄病変を認めなかった。この症例はその 2 年後に心不全の発症をみている。

症例 2: T. N., 60 歳, 男性

DCM 類似の病態に移行したと考えられる症例

である。労作時息切れのため 46 歳時に初診。精査にて左室流出路に約 70 mmHg の圧較差を有する HOCM と診断され経過観察していたが、数年間自覚症状の変化はなかった。1985 年 (55 歳) 頃より動悸が出現、ホルター心電図にて心室性頻拍が認められた。心エコー図では壁厚は比較的保たれていたが、著明な内腔拡大と収縮低下を認めた。経時的な心電図経過 (Fig. 3) では異常 Q 波の出現はみられなかったが、経過とともに QRS voltage は減高し、心室内伝導障害の出現、更に深い陰性 T 波の陽転化を認めた。経年的に左室造影の変化 (Fig. 4) をみると、13 年後の造影で

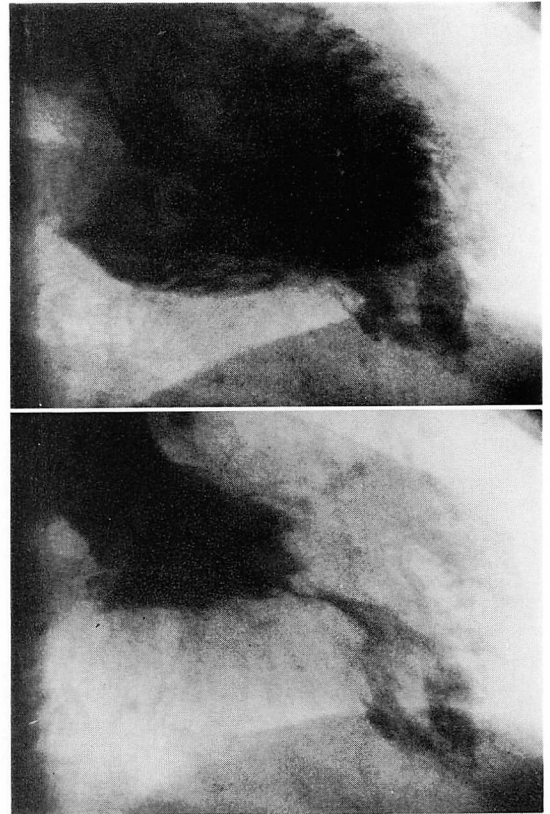


Fig. 2. Right anterior oblique (RAO) left ventricular cineangiographic frames at end-diastole (top) and end-systole (bottom) in Case 1.

At the age of 46, a moderately dilated left ventricle and apical wall asynergy were observed.

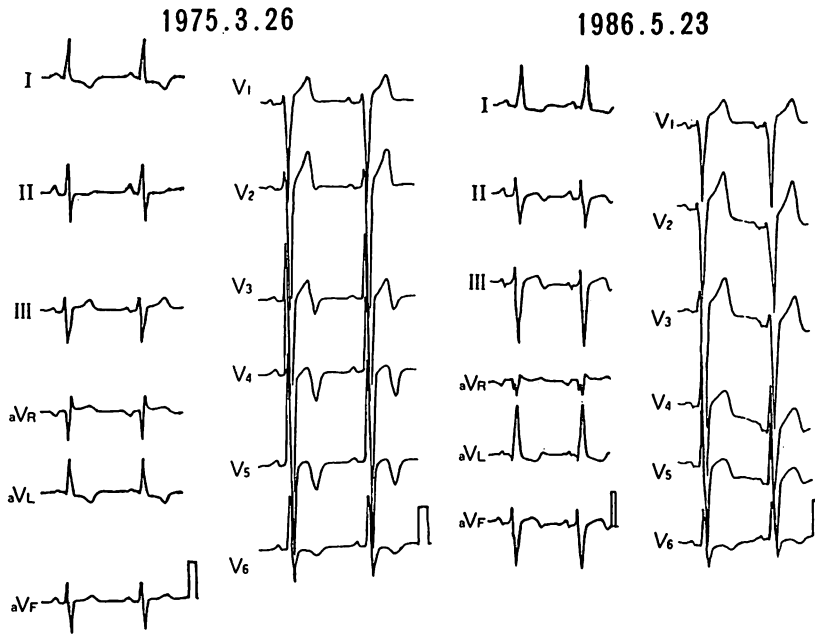


Fig. 3. Electrocardiographic changes from 1975 to 1988 in Case 2.

Note the decrease in QRS voltage and the disappearance of the giant negative T waves.

は左室内腔の拡大と瀰漫性の収縮低下が著明であり、DCM類似病態移行例と考えられた。左室拡張終期圧は24 mmHg、駆出率は22%であり、圧較差は消失していた。

症例3: Y.M., 64歳, 男性

QRS voltageの減高とともに心尖部壁運動異常の出現したapical HCM例である。

安静時胸部圧迫感にて1975年、心電図検査を行い、QRS高電位差と左側胸部誘導における巨大陰性T波を認め、同年、冠動脈、左室造影にてapical HCMと診断された。その後経過とともに次第にR波は減高し、心室内伝導障害が出現(Fig. 5)、1983年頃より不整脈を自覚するようになった。ホルター心電図にて心室性頻拍が見られ、1988年再検査を施行した。左室造影にて心尖部に新たに心室瘤様の腔が出現し、全体としてhour-glass様を呈し、心室中部閉塞型類似の病態であった(Fig. 6)。左室心尖部よりの引き抜き曲線で、心室中部において約40 mmHgの圧較差

を認めた。201 Tl心筋シンチでは心尖部でTlの著明な取り込みの低下を認めた。

考 察

HCMの自然経過に関する報告は多く見られ、比較的予後良好とするものから、経過中、突然死、心不全死を来し予後不良とするものまでである。予後に関係する因子として、発症年齢、家族集積性、肥大形式、血行動態などの諸指標について検討されているが、いまだ明確なものは少ない¹⁻³⁾。また、肥大形式による病型分類も増加し、NIHグループのMaronら⁴⁾は、断層心エコー図による検討から、ASH以外に肥大部位を異にする病型が存在するとして4つの型に分類した。更に現在では、心尖部肥大型^{5,6)}、心室中部閉塞型^{7,8)}、apical ASH⁹⁾などの亜型も提唱されており、なかには予後の悪いとされる病型も存在する。また従来不変とされていた形態が、最近では経過中に左室内腔の拡大、壁の非薄化、閉塞の消

1975

1988

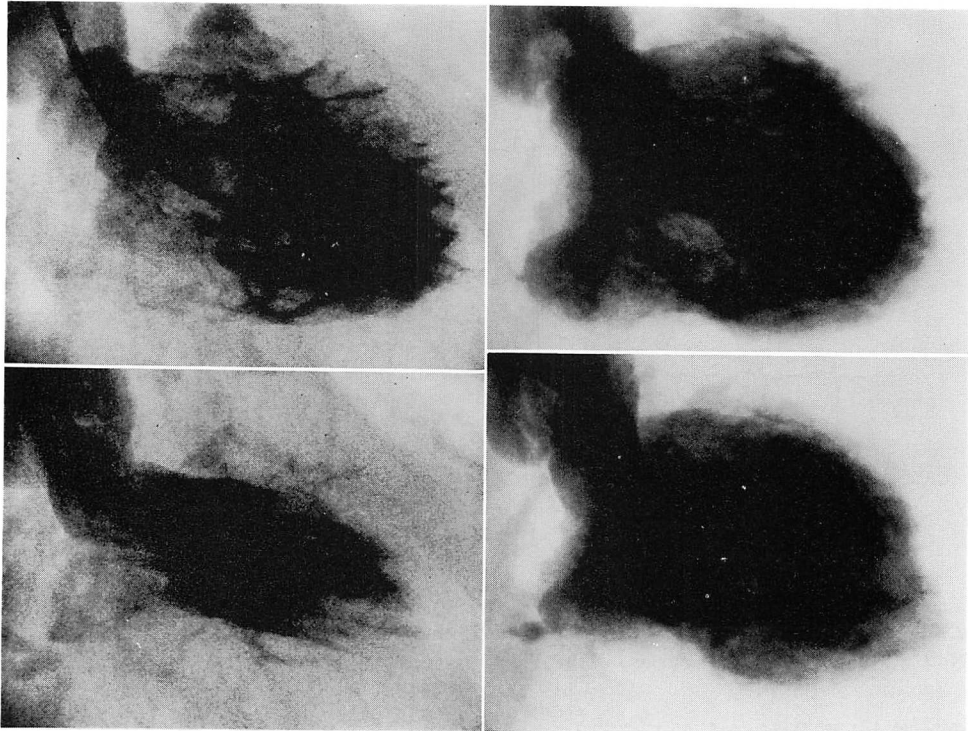


Fig. 4. Serial left ventriculographic changes in Case 2.

The second left ventricular cineangiograms recorded 10 years later (1988) show marked dilatation of the left ventricle and severe impairment of contraction similar to dilated cardiomyopathy.

失, 収縮低下を来し, DCM 様となり, 心不全を来してくる症例の報告も散見される¹⁰⁻¹⁵⁾. このように病態の変化が見られることが明らかにされ, 自然経過を理解するうえで注目されてきた. 今回検討した 82 例は 10 年以上の長期観察を行った症例であり, 多彩な病像の変化がみられた.

1. 臨床経過

Frank と Braunwald¹⁶⁾ は 126 例の HOCM の検討で, 突然死 6 例 (4.8%), 心不全死 4 例, Shah ら¹⁷⁾ は HOCM 190 例, 平均 5.2 年の観察で突然死 26 例 (13.7%), 心不全死 2 例 (1.1%) であり, 心不全を来すものは頻度として少ないと述べ, ただし経過観察をより長期に行えば, このような症例は増加する可能性があるとして推論した. また Adelman ら¹⁸⁾ は HCM 60 例の経過観察で, 4 例

(6.7%) に突然死, MacKenna ら¹⁹⁾ も HCM 254 例平均 6 年間の経過観察で 58 例が死亡, うち 32 例 (12.6%) が突然死であったと報告しており, 突然死の頻度はかなり高い.

我々の検討では 82 例中 3 例, 約 4% の頻度で心不全の発症を見, うち 2 例は DCM 様病態を呈した. また突然死は HNCM の 1 例のみであった.

本来, HCM と DCM は異なる疾患単位であり HCM はその末期においても肥大の様相は保たれている場合が多いと考えられている^{17,20,21)}. しかし, DCM 様所見を示す HCM の症例報告が見られるようになり, DCM 様病態に移行した HCM をいかなる疾患概念に属させるべきか, 現在諸説のあるところである²²⁾.

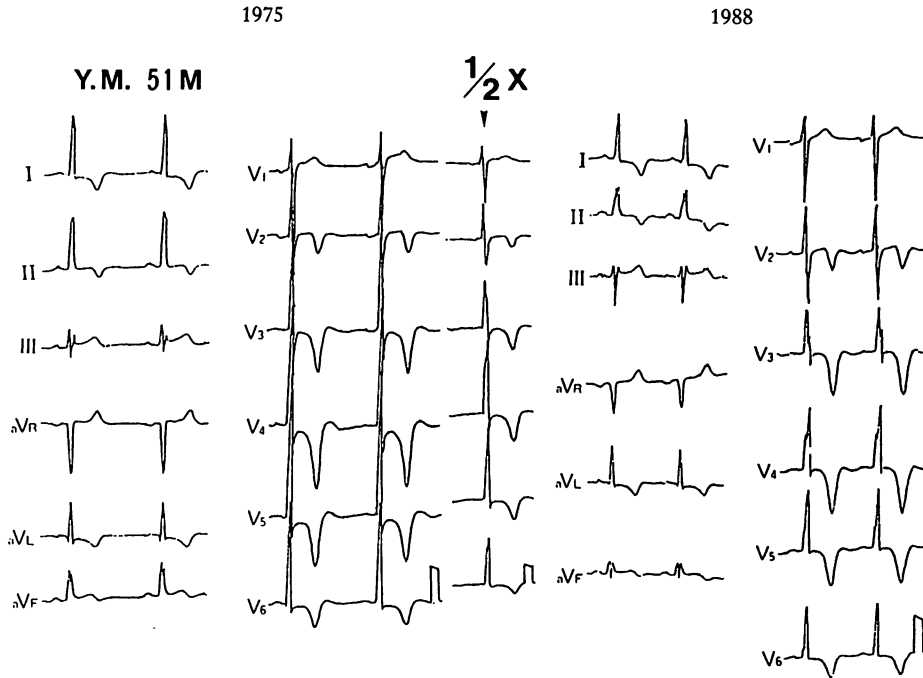


Fig. 5. Electrocardiographic changes from 1975 to 1988 in Case 3.

At the initial diagnosis (Sept. 16, 1975), high voltage with giant negative T waves in the left anterior leads were the typical findings. After 13 years (Oct. 18, 1988), the negative T waves became more shallow in association with a decrease in QRS voltage and the appearance of intraventricular conduction disturbances.

HCM が DCM 様所見を示すにいたるには、広範な心筋細胞の壊死と線維化が起こる必要があり、従来その機序として、心筋内小血管の器質的狭窄または機能的スパズム、主冠動脈への血栓塞栓症、主冠動脈のスパズム、心肥大に伴う相対的虚血、流出路閉塞または不整脈に伴う一過性虚血、subclinical な心筋炎の合併、 β 遮断剤の長期投与などが推定されてきた^{11,23,24}。またこれらの後天的因子の関与以外に、これらの HCM が一般の HCM と異なり、心室拡大、壁運動低下へ至るべく運命づけられた HCM の一亜型である可能性も考えられる²³。Spirito ら²⁵は連続 217 例の HCM について、RI アンジオにて左室駆出率を測定したところ、20 例 (9%) が 50% 未満であった。ついで平均 3.6 年経過観察したところ、

50% 以下の EF 低下例に有意に左室内腔拡大、壁厚減少が出現し、その後の臨床経過も悪かったと報告している。

我々の経験した 2 例の DCM 様所見移行例のうち 1 例は、診断時より左室の systolic emptying が若干悪い症例であり、HCM とは本質的には全く別個の疾患である可能性も否定できない。しかし、拡張型へ移行する HCM の病態は依然として明らかではなく、通常 HCM の経過とは多少とも異なった疾患としてとらえておく必要があると考える。

また、突然死の機序はいまだ解明されていないが、突然死は家族歴のある若年男性で特に運動時に多いと言われている。その機序として、Goodwin²⁶は閉塞よりも不整脈の関与が大きいとして

1975

1988

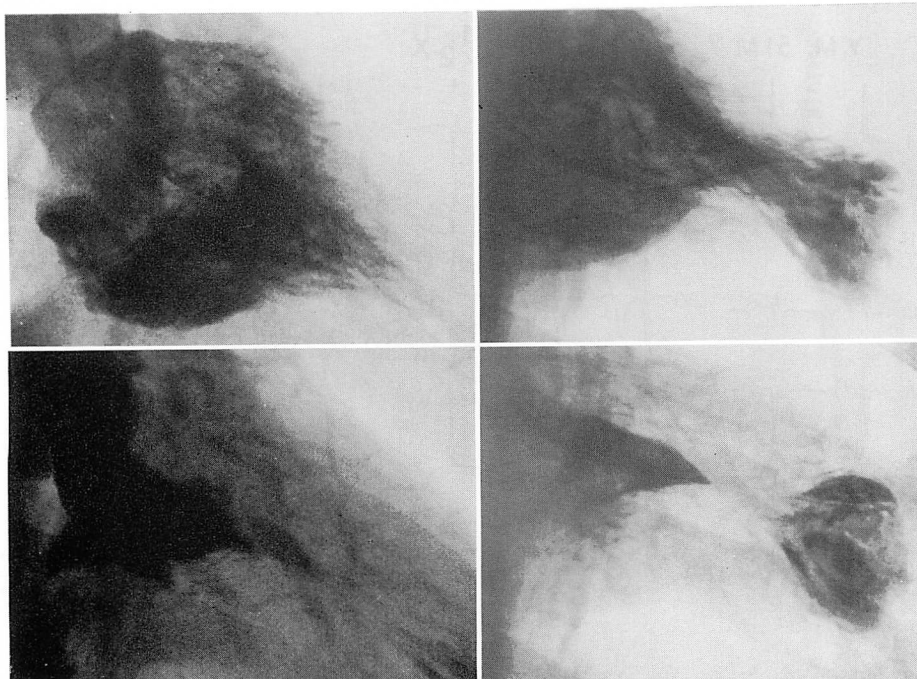


Fig. 6. End-diastolic and end-systolic frames from a left ventriculogram in the right anterior oblique projection (RAO) in 1975 and 1988 in Case 3.

In 1975 (Nov. 17), a left ventriculogram at end-diastole showed a spade-shaped configuration compatible with apical hypertrophic cardiomyopathy. In 1988 (Oct. 20), a left ventriculogram revealed a ventricular lumen which was divided into 2 functional chambers. The apical chamber communicated with the basilar chamber through a long, narrow neck in the mid-portion of the ventricle.

いる. Maron ら^{3,21)}は78例の突然死症例を生存例と比較検討し, 心室中隔厚, 心電図所見, 血行動態などの臨床的, 形態学的所見には突然死例に特徴的な所見はないが, 30歳以下での突然死は軽労作中に多いとしている. また不整脈に関しては, 突然死例に心室性頻拍症が有意に多く認められるが, 心室性頻拍症からみると, 突然死は17例中わずかに4例であり, 最終的不整脈にいたるには他の因子の関与が考えられると述べた.

我々の例では82例中, 1例のみ突然死したが, この40歳の男性は失神感を主訴とする HNCM の症例で, 明らかな家族歴を有さず, 臨床的, 形態学的にも特徴的な所見が認められない症例であり, 不整脈の関与が強く考えられた.

Apical HCM には心不全, 突然死はなく, 予後良好な疾患と考えられたが, QRS voltage 減高群の一部に心尖部の心室瘤様壁運動異常を伴う心室中部閉塞の出現をみた. 心尖部の肥大した異常心筋の一部に脆弱な部分があり, 常に高圧にさらされることで, 経過とともに心筋の退縮も加わって, 瘤様に拡張して形成されてきたものとする. Fighali ら⁸⁾は HCM における心尖部瘤の形成や左室全体の壁運動異常に, 心室中部閉塞が関与していると報告している. 症例3では, 左室心尖部壁運動異常が更に広範な壁運動異常に進展する過程をみている可能性もあり, 注意深く今後の経過を観察する必要があると考える.

2. 心電図経過

HCM では心室中隔や左室心尖部などを中心とする非対称性心筋肥大がその特徴的病態であり、心電図異常でよく見られるものとして、ST-T 変化をともなう QRS voltage の増高、 V_{1R} 高電位、異常 Q 波などが上げられる。Maron ら^{4,27)} は心エコー図による検討で、心電図左室肥大所見と左室後壁厚との間に相関を認めており、QRS voltage は左室自由壁の状態を見ているものとしている。今回の報告では同一症例の経過中における心電図変化をみており、QRS voltage の変化は肥大大心筋の変性、線維化、さらには肥大の進行などの病態変化をある程度反映しているものと考えられる。

平均 11.7 年の長期経過中に QRS voltage には各群に有意な変化は認められなかったが、QRS 軸は有意に左軸に偏位し、左室自由壁の肥大の進行により、通常左室肥大のパターンをとる傾向が見られた。左室流入障害を反映する V_1 誘導の陰性 P 波は経過とともに深くなり、左室肥大や心筋病変の進行による左室 compliance の低下が進行したものと推測された。

心房細動を 9 例に認めたが、4 例に脳梗塞、1 例に心筋梗塞、1 例に心不全がみられ、臨床症状の増悪を伴った。Hardarson ら²⁸⁾ や Shah ら¹⁷⁾ は、心房細動発症後に突然死、心不全が多くみられると報告している。Compliance の低下した HCM では、左室充満に心房収縮は重要であり、特に頻拍性心房細動を生じると左室充満時間が短縮し、拍出量の低下とともに心筋障害が進行してくるものと考えられる²⁹⁾。また Glancy ら³⁰⁾ は、固定した心房細動例では心拍出量が低下し、両心不全を来し、また全身の塞栓症の危険度が高まると述べている。

我々の 82 例の経過中に、8 例に新たな異常 Q 波の出現を見たが、いずれの症例も明らかな心筋梗塞の既往はなく、長期にわたって徐々に変化した経過がとらえられており、この異常 Q 波が通常の動脈硬化による心筋梗塞とは成因上異なるこ

とが示唆される。

経過中に、異常 Q 波と ST 上昇を認め、壁運動異常、壁の非薄化、内腔の拡大を来す HCM 症例の報告がある^{11,31,32)}。異常 Q 波は HCM の約 30% に認められるとされており、Braudo, Wigle ら^{34,35)} は中隔肥厚によるもの、また Cosio ら³⁶⁾ は “myopathic myocardium” によるものとしている。Maron ら¹¹⁾ は狭心症の既往のない HCM の心筋梗塞例の 7 剖検例について検討し、心筋外冠動脈に異常を認めず、心筋内冠動脈壁の肥厚と貫壁性心筋繊維化があり、次第に心拡大と心不全を来してきた症例を報告した。これらの症例の心電図経過では、左室肥大所見から漸次に ST 上昇、R 波の減高、異常 Q 波の出現が見られたが、急性心筋梗塞の臨床像を示したのは 1 例のみであった。これらの心筋内小動脈病変はかならずしも特異的ではないが、この “small vessel disease” は DCM 様病態の成因として注目されている。更に心筋壊死と広範な線維化を反映するものとして、異常 Q 波、左側胸部誘導の低電位化を捉えることができると考える。

今回の検討で QRS voltage の減高、新たな異常 Q 波の出現した症例に、壁運動異常、心不全、DCM 様病態への移行が見られた。このような心電図異常を示す HCM 例に心筋病変が進行する可能性を示唆するものであり、予後との関連の意味でも興味深い所見と思われる。

結 語

10 年以上経過観察した肥大型心筋症の生命予後はいずれの病型でも良好であり、非閉塞性肥大型心筋症の 1 例に突然死を認めたのみであった。しかし、心電図経過で、約 10% に QRS voltage の減高、新たな異常 Q 波が出現し、それに伴って左室壁運動異常、心不全、拡張型心筋症様病態への移行がみられる症例があり、注意深く今後の経過を観察する必要があると考えられる。

要 約

10年以上(平均11.7年)の長期追跡が可能であった肥大型心筋症(HCM)の追跡調査を行い,その予後と臨床所見を検討した.対象は1977年までに当院にてHCMと診断,現在まで経過観察し得た82例(閉塞性HOCM12例,非閉塞性HNCM30例,心尖部肥大型apical HCM40例).男性76例,女性6例で,診断時年齢は平均48歳であった.

臨床経過では死亡例は5例で,心臓死はHNCMの1例に突然死をみたのみであった.心不全を3例(HOCM2例,HNCM1例)に認めた.HOCMおよびHNCMのそれぞれ1例がDCM様の病態を呈した.

合併症としては,9例に心房細動の発症を認め,うち3例に脳塞栓を合併した.また洞機能不全症候群にて1例にペースメーカーを植え込んだ.

心筋梗塞の発症は3例に認められ,3例に大動脈冠動脈バイパス術を行った.

心電図経過では,新なる異常Q波の出現を8例に認めた.いずれも明らかな心筋梗塞の既往はなかった.心不全発症例,DCM様病態移行例では, SV_1+RV_5 の低電位化,異常Q波の新たな出現が特徴的であった.またapical HCMにおいて, SV_1+RV_5 の大きさの変化と陰性T波の深さは有意に相関を示した.またQRS voltage減高,巨大陰性T波の浅くなった群の2例に心尖部壁運動異常が出現したが,心不全の発症は認められなかった.

文 献

- 1) Maron BJ, Henry WL, Clark CE, Redwood DR, Roberts WC, Epstein SE: Asymmetric septal hypertrophy in childhood. *Circulation* **53**: 9-19, 1976
- 2) Koga Y, Itaya K, Toshima H: Prognosis in hypertrophic cardiomyopathy. *Am Heart J* **108**: 351-359, 1984
- 3) Maron BJ, Roberts WC, Epstein SE: Sudden death in hypertrophic cardiomyopathy: A profile of 78 patients. *Circulation* **65**: 1388-1394, 1982
- 4) Maron BJ, Gottdiener JS, Bonow RO, Epstein SE: Patterns and significance of distribution of left ventricular hypertrophy in hypertrophic cardiomyopathy: A wide angle, two-dimensional echocardiographic study of 125 patients. *Am J Cardiol* **48**: 418-428, 1981
- 5) Yamaguchi H, Ishimura T, Nishiyama S, Nagasaki F, Nakanishi S, Takatu F, Nishijo F, Umeda T, Machii K: Hypertrophic cardiomyopathy with giant negative T wave (apical hypertrophy): Ventriculographic and echocardiographic features in 30 patients. *Am J Cardiol* **44**: 410-412, 1979
- 6) Sakamoto T, Tei C, Murayama M, Ichiyasu H, Hada Y, Hayashi T, Amano K: Giant T wave inversion as a manifestation of asymmetrical apical hypertrophy (AAH) of the left ventricle: Echocardiographic and ultrasono-cardiographic study. *Jpn Heart J* **17**: 611-629, 1976
- 7) Falicov RE, Resnekov L, Bharati S, Lev MI: Mid-ventricular obstruction: A variant of obstructive cardiomyopathy. *Am J Cardiol* **37**: 432-437, 1976
- 8) Fighali S, Krajcer Z, Edelman FS, Leachman RD: Progression of hypertrophic cardiomyopathy into a hypokinetic left ventricle: Higher incidence in patients with mid-ventricular obstruction. *J Am Coll Cardiol* **9**: 288-294, 1987
- 9) Maron BJ, Bonow RO, Seshagiri TN, Roberts WC, Epstein SE: Hypertrophic cardiomyopathy with ventricular septal hypertrophy localized to the apical region of the left ventricle (apical hypertrophic cardiomyopathy). *Am J Cardiol* **49**: 1838-1848, 1982
- 10) tenCate FJ, Roelandt J: Progression to left ventricular dilatation in patients with hypertrophic obstructive cardiomyopathy. *Am Heart J* **97**: 762-765, 1979
- 11) Maron BJ, Epstein SE, Roberts WC: Hypertrophic cardiomyopathy and transmural myocardial infarction without significant atherosclerosis of the extramural coronary arteries. *Am J Cardiol* **43**: 1086-1102, 1979
- 12) Nagata S, Park YD, Minamikawa T, Yutani C, Kamiya T, Nishimura Y, Kozuka T, Sakakibara H: Thallium perfusion and cardiac enzyme abnormalities in patients with familial hypertrophic cardiomyopathy. *Am Heart J* **109**: 1317-1322, 1985
- 13) Yutani C, Imakita M, Ishibashi-Ueda H, Hatanaka K, Nagata S, Sakakibara H, Nimura Y: Three autopsy cases of progression to left ventricular dilatation in patients with hypertrophic cardiomyopathy. *Am Heart J* **109**: 545-553, 1985

- 14) Fujiwara H, Onodera T, Tanaka M, Shirane H, Kato H, Yoshikawa J, Osakada G, Sasayama S, Kawai C: Progression from hypertrophic obstructive cardiomyopathy to typical dilated cardiomyopathy-like features in the end stage. *Jpn Circ J* **48**: 1210-1241, 1984
- 15) Beder SD, Gutgesell HP, Mullins CE, McNamara DG: Progression from hypertrophic obstructive cardiomyopathy to congestive cardiomyopathy in a child. *Am Heart J* **104**: 155-158, 1982
- 16) Frank S, Braunwald E: Idiopathic hypertrophic subaortic stenosis: Clinical analysis of 126 patients with emphasis on the natural history. *Circulation* **37**: 759-788, 1968
- 17) Shah PM, Adelman AG, Wigle ED, Gobel FL, Bruchell HB, Hardarson T, Curiel R, de la Calzada C, Oakley CM, Goodwin JF: The natural and unnatural history of hypertrophic obstructive cardiomyopathy. A multicenter study. *Circ Res* **34**: 179-195, 1974
- 18) Adelman AG, Wigle ED, Ranganathan N, Webb GD, Kidd BSL, Bigelow WG, Silver MD: The clinical course in muscular subaortic stenosis: A retrospective and prospective study of 60 hemodynamically proved cases. *Ann Intern Med* **77**: 515-525, 1972
- 19) McKenna W, Deanfield J, Faruqui A, England D, Oakley C, Goodwin J: Prognosis in hypertrophic cardiomyopathy: Role of age and clinical, electrocardiographic and hemodynamic features. *Am J Cardiol* **47**: 532-538, 1981
- 20) Maron BJ, Roberts WC, Edwards JE, McAllister HA, Foley DD, Epstein SE: Sudden death in patients with hypertrophic cardiomyopathy: Characterization of 26 patients without functional limitation. *Am J Cardiol* **41**: 803-810, 1978
- 21) Maron BJ, Tajik AJ, Ruttenberg HD, Graham TP, Atwood GF, Victorica BE, Lie JT, Roberts WC: Hypertrophic cardiomyopathy in infants: Clinical features and natural history. *Circulation* **65**: 7-17, 1982
- 22) 戸嶋裕徳, 足立 教: 肥大型心筋症から拡張型心筋症への移行. 呼吸と循環 **36**: 597-608, 1988
- 23) 藤原久義, 河合忠一: 肥大型心筋症から拡張型心筋症への移行. 内科 **54**: 57-63, 1984
- 24) 永田正毅, 由谷親夫, 榊原 博: 肥大型心筋症例の拡張型心筋症への進展について. 診断と治療 **73**: 2381-2387, 1985
- 25) Spirito P, Maron BJ, Bonow RO, Epstein SE: Occurrence and significance of progressive left ventricular wall thinning and relative cavity dilatation in hypertrophic cardiomyopathy. *Am J Cardiol* **60**: 123-129, 1987
- 26) Goodwin JF: An appreciation of hypertrophic cardiomyopathy. *Am J Med* **68**: 797-800, 1980
- 27) Maron BJ, Wolffson JK, Ciro E, Spirito P: Relation of electrocardiographic abnormalities and patterns of left ventricular hypertrophy identified by 2-dimensional echocardiography in patients with hypertrophic cardiomyopathy. *Am J Cardiol* **51**: 189-194, 1983
- 28) Hardarson T, La Calzada CS, Curiel R, Goodwin JF: Prognosis and mortality of hypertrophic obstructive cardiomyopathy. *Lancet* **29**: 1462-1467, 1973
- 29) Bonow RO, Frederick TM, Stephen RN, Bacharach SL, Green MV, Goose PW, Maron BJ: Atrial systole and left ventricular filling in hypertrophic cardiomyopathy: Effect of verapamil. *Am J Cardiol* **51**: 1386-1391, 1983
- 30) Glancy DL, O'Brien KP, Gold HK, Epstein SE: Atrial fibrillation in patients with idiopathic hypertrophic subaortic stenosis. *Br Heart J* **32**: 652-659, 1970
- 31) Kumar S: Persistent ST-segment elevation in hypertrophic subaortic stenosis: An unusual repolarization abnormalities. *Arch Intern Med* **142**: 1957-1959, 1982
- 32) Waller BF, Maron BJ, Epstein SE, Roberts WC: Transmural myocardial infarction in hypertrophic cardiomyopathy: A cause of conversion from left ventricular asymmetry to symmetry and from normal-sized to dilated left ventricular cavity. *Chest* **79**: 461-465, 1981
- 33) Ito C, Asano H, Shimada E, Yamane Y: Hypertrophic cardiomyopathy presenting ECG changes mimicking myocardial infarction during 18 years: Report of a case. *J Cardiogr* **13**: 1041-1049, 1983 (in Japanese)
- 34) Braudo M, Wigle ED, Keith JD: A distinctive electrocardiogram in muscular subaortic stenosis due to ventricular septal hypertrophy. *Am J Cardiol* **14**: 599-607, 1964
- 35) Wigle ED, Baron RH: The electrocardiogram in muscular subaortic stenosis: Effect of a left septal incision and right bundle branch block. *Circulation* **34**: 585-594, 1966
- 36) Cosio FG, Moro C, Alonso M, de la Galzada CS, Llovet A: The Q waves of hypertrophic cardiomyopathy: An electrophysiologic study. *N Engl J Med* **302**: 96-99, 1980