

急性心筋梗塞に対する血栓溶解療法後の残存狭窄からみた再梗塞：再閉塞の予測とPTCAの適応

Prediction and prevention of reocclusion after coronary thrombolysis for acute myocardial infarction based on analysis of the coronary morphology with angiography

石原 正治
佐藤 光
立石 博信
内田 俊明
土手 慶五

Masaharu ISHIHARA
Hikaru SATO
Hironobu TATEISHI
Toshiaki UCHIDA
Keigo DOTE

Summary

Morphology of the affected coronary artery in acute myocardial infarction was qualitatively analyzed to predict the incidence of reocclusion after intracoronary thrombolysis.

In 274 patients with 75% or more residual stenosis after successful thrombolysis, the morphology of the stenosis underlying the acute thrombus was graded as 75% or more (type A, n=195), or less than 75% (type B, n=79). Eighty-one patients with type A stenosis and 39 of 79 patients with type B stenosis were treated with immediate PTCA following thrombolysis. In 154 patients treated without PTCA, the severity of type A stenosis on chronic angiography remained unchanged after thrombolysis ($87 \pm 7\% \rightarrow 86 \pm 14\%$); whereas, regression of the stenosis was noted in patients with type B stenosis ($85 \pm 6\% \rightarrow 53 \pm 32\%$, $p < 0.001$).

After thrombolysis, reocclusion occurred in 31 of 117 patients with type A stenosis, but in only 2 of 40 patients with type B stenosis (26.5% vs 5.0%, $p < 0.02$). Reocclusion was prevented by PTCA in patients with type A stenosis (26.5% vs 8.6%, $p < 0.01$), but not in patients with type B stenosis (5.0% vs 10.3%, $p = \text{ns}$).

Qualitative analysis of coronary morphology after thrombolysis can facilitate the prediction of the occurrence of reocclusion and may provide a framework for selection of therapy.

Key words

Coronary morphology
plasty Reocclusion

Acute myocardial infarction

Intracoronary thrombolysis

Coronary angio-

社会保険広島市民病院 循環器科
広島市中区基町 7-33 (〒730)

Department of Cardiology, Hiroshima City Hospital,
Moto-machi 7-33, Naka-ku, Hiroshima 730

Received for publication March 9, 1990; accepted October 8, 1990 (Ref. No. 37-PS152)

緒 言

急性心筋梗塞に対する血栓溶解療法は早期の再疎通を可能とした^{1,2)}, 再疎通後に高度な残存狭窄を認める例では再梗塞や再閉塞を生じやすく^{3,4)}, 引き続き PTCA の行なわれる場合が多い^{5,6)}. しかし, 血栓溶解療法後に高度の残存狭窄を認めたまま, PTCA を施行せずとも, 慢性期には狭窄が軽減している症例も少なくなく^{7,8)}, また急性期の PTCA では待機的 PTCA に比べ, 急性冠閉塞等の合併症の頻度が高い^{9,10)}ということが, 血栓溶解療法後の PTCA の適応に関する問題を複雑なものとしている.

今回我々は, 急性心筋梗塞の血栓溶解療法による再疎通後の冠動脈形態を冠動脈造影上で分類することにより, 再梗塞や再閉塞の起こりやすい症例を明らかにし, それらに対する PTCA の適応について検討した.

対象ならびに方法

対象は当院において発症 24 時間以内に冠動脈造影を施行され, 血栓溶解療法後に 75~99% の残存狭窄を認めた 274 例である. 血栓溶解療法後の梗塞責任病変部の狭窄形態を, 冠動脈造影より以下の 2 群に分類した (Fig. 1).

血栓群: 全体としての狭窄度 (% residual stenosis) は 75% 以上であるが, 血栓像を差し引いた残りの部分の狭窄度 (original stenosis)¹¹⁾ が 75% 未満のもの (type B, Fig. 2).

狭窄群: 血栓像の有無に関わらず original stenosis の狭窄度が 75% 以上のもの (type A, Fig. 3).

血栓像は血栓周囲の薄い造影剤の染まり, 辺縁の不整や overhanging の存在により判定した^{8,11~14)}. 冠動脈の狭窄度は electric caliber を用いて測定した. 再梗塞は胸痛, 心電図変化ならびに心筋逸脱酵素の上昇の三つのうち, 二つ以上を認めるものとした¹⁵⁾. 無症候性冠閉塞は, 経過中に再梗塞を生じることなく, 慢性期の冠動脈造

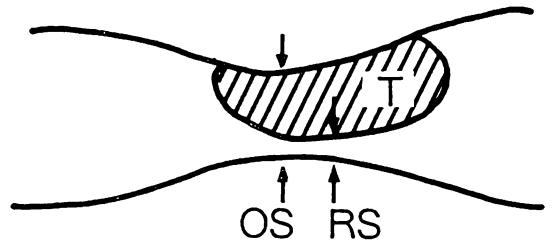


Fig. 1. Schematic drawing of the coronary lesion after intracoronary thrombolysis.

T=thrombus; OS=original stenosis; RS=residual stenosis.

影で梗塞責任部の完全閉塞を認めたものとした.

結 果

血栓群は 79 例, 狭窄群は 195 例であった. そのうちそれぞれ 39 例と 81 例に, 引き続き PTCA を行なった.

1. 臨床的背景

血栓群は狭窄群に比べ, 若年で男性が多く, peak CPK 値の高い傾向が見られたが, 有意差はなかった. 初回造影時に責任病変が完全閉塞であった症例の占める割合は両群に差がなく, 平均狭窄度にも差は認めなかった (Table 1).

2. 急性期ならびに慢性期の狭窄度の変化

PTCA を行なわなかった例では, 血栓溶解療法後の狭窄度は, 血栓群 $85 \pm 6\%$, 狭窄群 $87 \pm 7\%$ と, 両群で差はなかった. しかし慢性期には狭窄群では $86 \pm 14\%$ と, 急性期と差はなかったが, 血栓群では $53 \pm 32\%$ と, 急性期に比べ有意に狭窄が軽減していた. PTCA を施行した例では, 血栓群, 狭窄群とも急性期に十分な狭窄部の拡張が得られ, 慢性期にも有意な変化を認めなかった (Fig. 4).

3. 再梗塞, 再閉塞の頻度

再梗塞および再閉塞の頻度は, 血栓群では血栓溶解療法のみでも 5.0% で, PTCA 施行例の 10.3% と差はなく, 低率であった. 一方, 狭窄群での再梗塞および再閉塞の頻度は, 血栓溶解療法のみでは 26.5% で, 血栓群に比べ有意に高率で

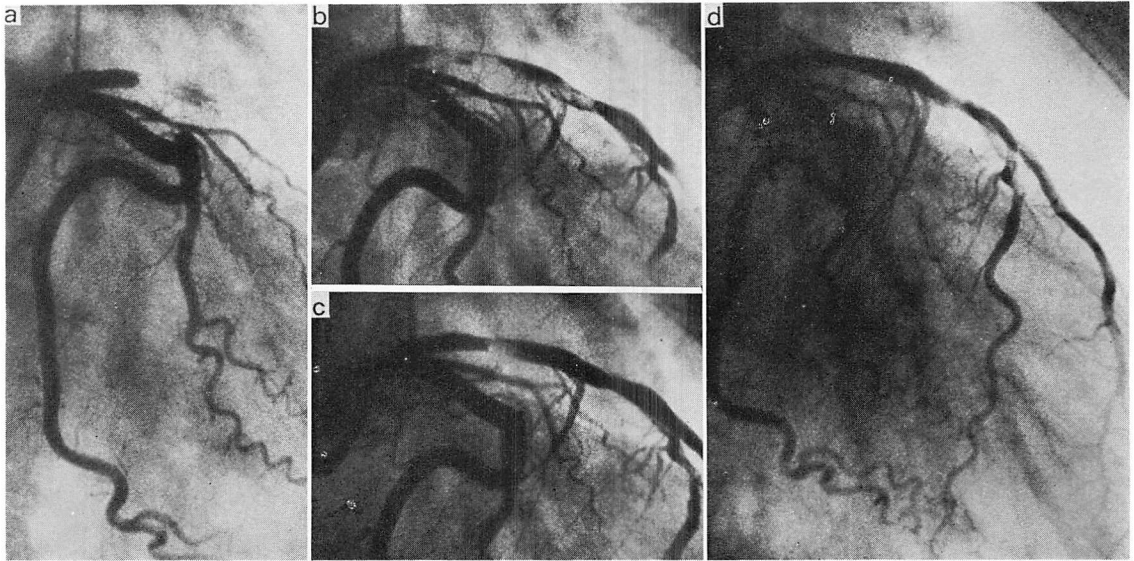


Fig. 2. Example of type B stenosis.

- a) Acute coronary arteriography revealed a total occlusion of the proximal left anterior descending artery.
- b) During intracoronary thrombolysis, recanalization was achieved.
- c) After thrombolysis, there was a large thrombus and the original stenosis was less than 75% (type B). The severity of the stenosis was 85%.
- d) On repeated angiography, the severity of the stenosis was 25%.

あったが、PTCA 施行例では 8.6% で、血栓群と差を認めなかった (Fig. 5).

考 按

急性心筋梗塞の血栓溶解療法後には有意狭窄を残存する症例が多く、それらでは再梗塞や再閉塞を起こしやすいため PTCA の施行される場合が多い³⁻⁶⁾。その反面、血栓溶解療法後の急性期には高度の残存狭窄を認めながらも、慢性期には狭窄が軽減している症例も少なくない^{7,8)}。

急性心筋梗塞の血栓溶解療法後、梗塞責任部の冠動脈形態を経時的に観察すると、original stenosis は変化しないが、その上に存在する血栓は経時的に減少し、その経過は数時間に及ぶことが知られている¹¹⁾。したがって血栓溶解療法後、original stenosis が軽度で、血栓像の存在により全体として高度な残存狭窄となっている症例で

は、急性期に引き続き PTCA を行なわずとも、慢性期には狭窄が軽減し、再梗塞や再閉塞の頻度が少ないことが期待される^{7,8)}。

待機的 PTCA に比べ、急性期 PTCA では合併症の頻度が高いという報告は多く^{9,10)}、以前の我々の検討でも、再 PTCA により再疎通不能な急性冠閉塞は 3% に発生し、その半数が死亡していた¹⁰⁾。このような急性冠閉塞等の合併症の可能性は、血栓溶解療法により既に再疎通している症例に対する急性期 PTCA の適応を決定する上で、見逃すことはできない。しかし、一般に急性期 PTCA の適応は、original stenosis とその上に存在する血栓を合わせた全体の狭窄度 % residual stenosis に従って決定される場合が多く^{3,4)}、original stenosis それ自体の狭窄度が問題となることは少ない。

今回の検討では、一般に急性期 PTCA の適応

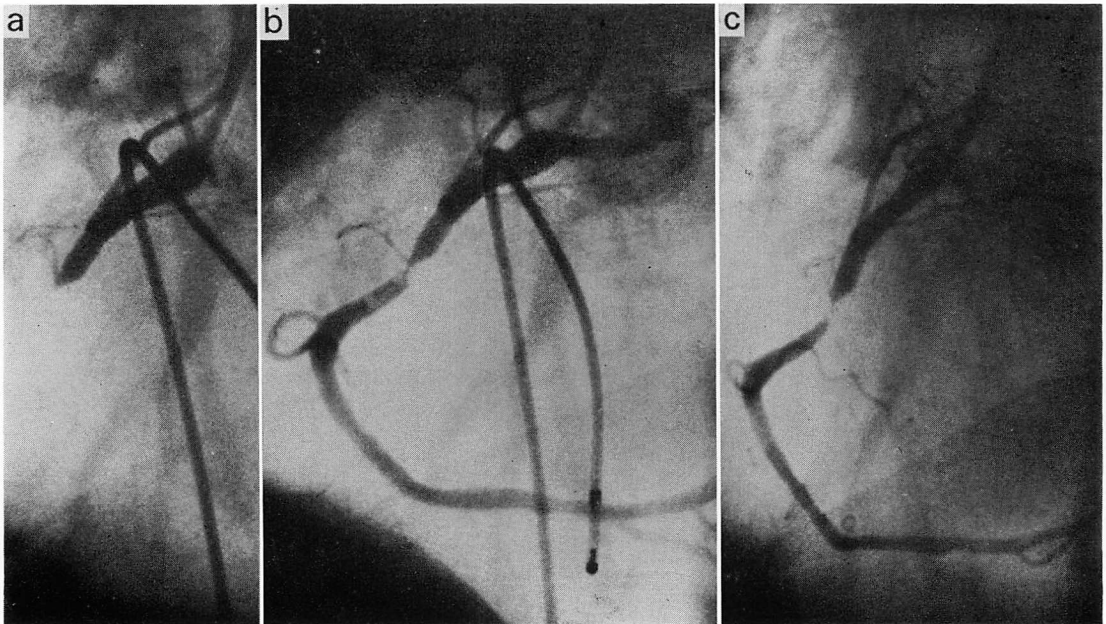


Fig. 3. Example of type A stenosis.

- a) Acute coronary angiography revealed a total occlusion of the middle right coronary artery.
- b) After intracoronary thrombolysis, the original stenosis was more than 75% and there was a thrombus distal to the stenosis (type A). The severity of the stenosis was 99%.
- c) On repeated angiography, the severity of the stenosis was 92%.

Table 1. Baseline clinical characteristics of the study subjects

	Type A (n=195)	Type B (n=79)
Age (yrs)	61.7±10.6	57.3±12.7
Sex (%male)	76.4	88.6
Elapsed time (hrs)	5.5±4.9	5.2±4.7
Total occlusion of IRCA* (%)	34.8	34.2
%stenosis of IRCA	97.0±5.2	96.2±6.2
Presence of collateral vessels** (%)	54.8	45.5
Peak CPK (U/L)	2,267±1,606	2,983±2,396
PTCA achieved	81	39

* Infarct-related coronary artery.

** In patients with a total occlusion of the left anterior descending artery.

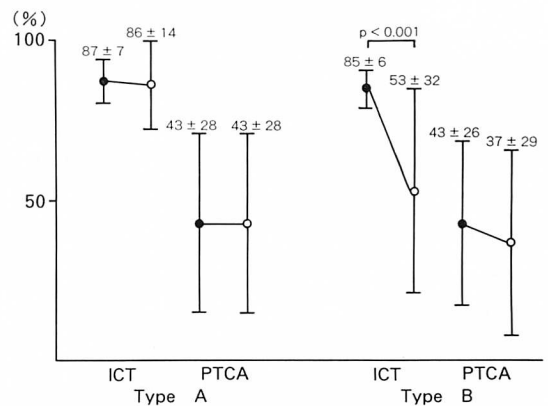


Fig. 4. Changes of the severity of the stenosis on acute (closed circle) and chronic (open circle) angiography.

ICT=intracoronary thrombolysis.

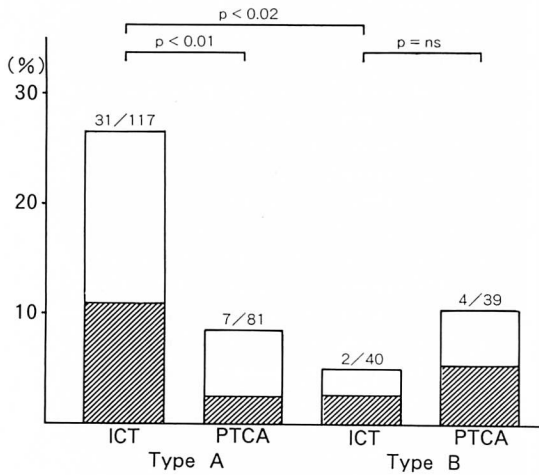


Fig. 5. Incidence of reinfarction (shaded column) and silent occlusion on chronic angiography (open column).

と考えられる %residual stenosis が 75% 以上の症例について、血栓溶解療法後の狭窄形態を観察することにより、original stenosis が 75% 以上の狭窄群と 75% 未満の血栓群に分類し、両群での慢性期における狭窄度と、再梗塞や再開塞の頻度について検討した。

狭窄群の場合、血栓溶解療法後に有意狭窄を残したままで慢性期に冠動脈造影を行なうと、高度の残存狭窄や再開塞の認められる症例が多く、再梗塞の頻度も高かった。血栓群の場合、血栓溶解療法後に有意狭窄を残していても、慢性期の冠動脈造影では狭窄が軽減している症例が少なく、再梗塞や再開塞の頻度も低かった。血栓溶解療法後のみの場合に比べ、引き続き PTCA を施行した場合、狭窄群では慢性期の狭窄が軽度で、再梗塞や再開塞の頻度も減少していた。しかし血栓群では血栓溶解療法後のみに比べ、急性期 PTCA を行なうことによる改善はなかった。

したがって、急性心筋梗塞において血栓溶解療法後に有意狭窄が残存している場合、再疎通部位の狭窄形態を検討することが重要であり、狭窄群では引き続き PTCA を施行すべきであるが、血

栓群では再疎通後の狭窄を経時的に観察し、急性期 PTCA の施行にあたっては慎重であるべきであると考えられた。

総括

急性心筋梗塞に対する血栓溶解療法後に有意な狭窄を残す症例では、急性期 PTCA の適応は %residual stenosis の程度ではなく、original stenosis の程度によって決定されるべきであり、したがって再疎通後の狭窄形態を詳細に観察することが重要である。

要約

急性心筋梗塞に対する血栓溶解療法後の残存狭窄の冠動脈形態を観察することにより、再開塞が予測できるか否かを検討した。対象は血栓溶解療法後に 75% 以上の狭窄を認めた 274 例で、血栓を除いた本来の狭窄部の狭窄度が 75% 以上の狭窄群 (195 例) と、75% 未満の血栓群 (79 例) に分類し、狭窄形態を観察した。これらの再疎通 274 例のうち、狭窄群 81 例と血栓群 39 例で、血栓溶解療法に引き続き PTCA を行なった。

血栓溶解療法後に PTCA を行なわなかった 154 例に関しては、狭窄群では急性期の血栓溶解療法後と慢性期の狭窄度に差はなかったが ($87 \pm 7\% \rightarrow 86 \pm 14\%$)、血栓群では慢性期に狭窄の軽減が認められた ($85 \pm 6\% \rightarrow 53 \pm 32\%$, $p < 0.001$)。再開塞は狭窄群に比べ血栓群で少なかった ($26.5\% \text{ vs } 5.0\%$, $p < 0.02$)。再開塞率は狭窄群では PTCA により減少したが ($26.5\% \text{ vs } 8.6\%$, $p < 0.01$)、血栓群では PTCA の有無により差はなかった ($5.0\% \text{ vs } 10.3\%$)。

血栓溶解療法後に狭窄を残存する症例では、その冠動脈形態を詳細に検討することにより再開塞を予測することができ、したがって冠動脈形態の観察はその後の治療法を選択する上に有用である。

文 献

- 1) Rentrop P, Blanke H, Karsch KR, Kaiser H, Köstering H, Leitz K: Selective intracoronary thrombolysis in acute myocardial infarction and unstable angina pectoris. *Circulation* **63**: 307-317, 1981
- 2) Kambara H, Kawai C, Kajiwara N, Niitani H, Sasayama S, Kanmatsuse K, Kodama K, Sato H, Nobuyoshi M, Nakashima M, Matsuo O, Matsuda T: Randomized, double-blinded multicenter study: Comparison of intracoronary single-chain urokinase-type plasminogen activator, pro-urokinase (GE-0943), and intracoronary urokinase in patients with acute myocardial infarction. *Circulation* **78**: 899-905, 1988
- 3) Harrison DG, Ferguson DW, Collins SM, Skorton DJ, Ericksen EE, Kioschos JM, Marcus ML, White CW: Rethrombosis after reperfusion with streptokinase: Importance of geometry of residual lesions. *Circulation*. **69**: 991-999, 1984
- 4) Gold, HK, Leinbach RC, Garabedian, HD, Yasuda T, Johns JA, Grossbard EB, Palacios I, Collen D: Acute coronary reocclusion after thrombolysis with recombinant human tissue-type plasminogen activator: Prevention by a maintenance infusion. *Circulation* **73**: 347-352, 1986
- 5) Hartzler GO, Rutherford BD, McConahay DR, Johnson WL Jr, McCallister BD, Gura GM Jr, Conn RC, Crockett JE: Percutaneous transluminal coronary angioplasty with and without thrombolytic therapy for treatment of acute myocardial infarction. *Am Heart J* **106**: 965-973, 1983
- 6) O'Neill WO, Timmis GC, Bourdillon PD, Lai P, Ganghandarhan V, Walton J, Romos R, Laufer N, Gordon S, Schork A, Pitt B: A prospective randomized clinical trial of intracoronary streptokinase versus coronary angioplasty for acute myocardial infarction. *N Engl J Med* **314**: 812-818, 1986
- 7) Gash AK, Spann, JF, Sherry S, Belber AD, Carabello BA, McDonough MT, Mann RH, McCann, WD, Gault JH, Gentzler RD, Kent RL: Factors influencing reocclusion after coronary thrombolysis for acute myocardial infarction. *Am J Cardiol* **57**: 175-177, 1986
- 8) Ishihara M, Sato H, Tateishi H, Uchida T, Dote K, Kameyama A: Acute myocardial infarction with patent infarct-related artery: Selection of treatment based on qualitative analysis of coronary angiograms during the acute phase. *J Cardiol* **20**: 55-62, 1990 (in Japanese)
- 9) Simonton CA, Mark DB, Hinohara T, Rendall DS, Phillips HR, Peter RH, Behar VS, Kong Y, O'Callaghan WG, O'Connor C, Califf RM, Stack RS: Late restenosis after emergent coronary angioplasty for acute myocardial infarction: Comparison with elective coronary angioplasty. *J Am Coll Cardiol* **11**: 698-705, 1988
- 10) Ishihara M, Sato H, Tateishi H, Uchida T, Dote K: Complications of emergency percutaneous transluminal coronary angioplasty for acute myocardial infarction. *Eur Heart J* **10**: 253, 1989(abstr)
- 11) Brown BG, Gallery CA, Badger RS, Kennedy JW, Mathey D, Bolson EL, Dodge HT: Incomplete lysis of thrombus in the moderate underlying atherosclerotic lesion during intracoronary infusion of streptokinase for acute myocardial infarction: Qualitative angiographic observations. *Circulation* **73**: 653-661, 1986
- 12) Ambrose JA, Winters SL, Stern A, Eng A, Teichholz LE, Gorlin R, Fuster V: Angiographic morphology and the pathogenesis of unstable angina pectoris. *J Am Coll Cardiol* **5**: 609-616, 1985
- 13) Levin DC, Fallon JT: Significance of the angiographic morphology of localized coronary stenoses: Histopathologic correlations. *Circulation* **66**: 316-320, 1982
- 14) Sherman CT, Litvack F, Grundfest W, Lee M, Hickey A, Chau A, Kass R, Blanche C, Matloff J, Morgenstern L, Ganz W, Swan HJC, Forrester J: Coronary angiography in patients with unstable angina pectoris. *N Engl J Med* **315**: 913-919, 1986
- 15) World Health Organization: Hypertension and coronary heart disease: Classification and criteria for epidemiological studies. *World Health Organization Technical Series* **168**: 3-15, 1959