

# 新しい体表面電位図法：カラー表示空間マッピング心電図の電位図化

# Body surface isopotential mapping system by colored spatial mapping electrocardiography

田辺 一明  
泉 司郎  
石川 成範  
石橋 豊  
島田 俊夫  
盛岡 茂文  
森山 勝利

Kazuaki TANABE  
Shiro IZUMI  
Shigenori ISHIKAWA  
Yutaka ISHIBASHI  
Toshio SHIMADA  
Shigefumi MORIOKA  
Katsutoshi MORIYAMA

## Summary

We developed a new body surface isopotential mapping system using a colored spatial mapping electrocardiographic technique based on Frank's vectorcardiography to be used with CERX CQ-3011 and NEC PC-100 computers. We assessed its usefulness in comparison with the conventional body surface mapping technique in 12 patients with old myocardial infarction (6 with anterior and 6 with inferior infarction), and in 10 healthy subjects.

All distributions of positive and negative zones presented on body surface isopotential maps were obtained with this new technique, which corresponded well with the distribution of zones on conventional body surface isopotential maps. Although the maximum and minimum positions of the 2 maps did not coincide with one another, this new map aided in diagnosing anterior and inferior infarction from the minimum position determined 20 msec after the onset of QRS.

This new mapping system allows a clear spatial representation of vectorcardiograms and requires less complicated procedure compared with the conventional body surface mapping technique. Thus, this body surface isopotential mapping system should be clinically useful.

## Key words

Colored spatial mapping electrocardiography

Body surface isopotential mapping

Vectorcardiography

## 目 的

体表面電位図は、胸壁上の多数の誘導点の心電

図から心臓全体の電位分布を経時的に観察する表示法であり、従来の標準12誘導心電図では十分に得られなかった右胸部や背部を含む心臓の電気

島根医科大学医学部 第四内科  
出雲市塩冶町 89-1 (〒693)

The Fourth Department of Internal Medicine, Shimane Medical University, Enya-cho 89-1, Izumo 693

Received for publication January 12, 1991; accepted March 25 1991 (Ref. No. 36-261)

情報が、二次元的拡がりをもって表現される。また各種心疾患の体表面電位図の検討により、心臓電気現象に関する重要な情報が明らかになってきた<sup>1)</sup>。しかし、電極の装着に時間がかかるという複雑さが欠点である。一方、最近 Frank 誘導ベクトル心電図から、体表面にスカラー心電図表示するカラー表示空間マッピング心電図が開発された<sup>2,3)</sup>。ベクトル心電図は、心臓の起電力の大きさ、およびその方向の経時的推移を空間的に把握する上で有用な方法であり、装置、手技ともに簡便である。そこで、我々はこのカラー表示空間マッピング心電図を表示法として、体表面電位図化することを試みた。

本研究の目的は、この新しい体表面電位図法を実用化し、その有用性を従来の電位図と比較、検討することである。

### 方 法

対象は健康成人 10 例 (20~33 歳, 平均 25 歳), および陳旧性心筋梗塞患者 12 例 (前壁梗塞 6 例, 下壁梗塞 6 例, 55~70 歳, 平均 64 歳) である。陳旧性心筋梗塞例は、臨床症状, 心電図, 血清酵素変化などにより診断されている。

心電図誘導法は Frank の補正直交誘導法を用

い (Fig. 1), 使用した装置は CERX 製 CQ-3011 および NEC 製コンピューター PC-100 の複合システムである。Frank 誘導による X 軸, Y 軸および Z 軸のそれぞれの入力電圧を 3 チャンネル増幅器で増幅した後, A-D 変換し, コンピューターに入力した。サンプリング時間は 4 msec とした。本装置は空間を直交 3 軸で形成される 8 つの象限に分割し, この入力を心臓ベクトルの大きさ ( $M = \sqrt{X^2 + Y^2 + Z^2}$ ) と各軸の正負の符号とによって象限を定め, 象限の色によって判別できるようにした。このため, 任意の投影軸に対する投影電圧は, 正負のそれぞれについて, 4 つの象限 4 色に分類して投影される。つまり従来のスカラー表示では上向き, 下向きと二方向成分しかなかったものが, 上向きに 4 色, 下向きに 4 色と色別に各象限を示しているため, スカラー波形から空間的成分が把握できることが特徴である。

次にマッピング表示するために, 体表面を地球儀の経度, 緯度に相当する座標系に分け, 経度は 10 度ごと, 緯度は 20 度ごとの合計 324 ヶ所の座標点を設定した。各座標点において, 原点 (直交 3 軸の交点) を通る直線の投影軸を設け, その投影電圧を球体上にスカラー心電図波形として示した。このうち前額面および後額面で, 赤道線より

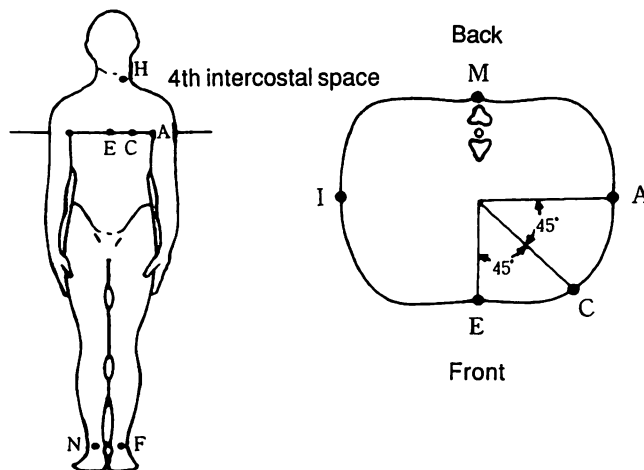


Fig. 1. Schema of Frank's lead system.

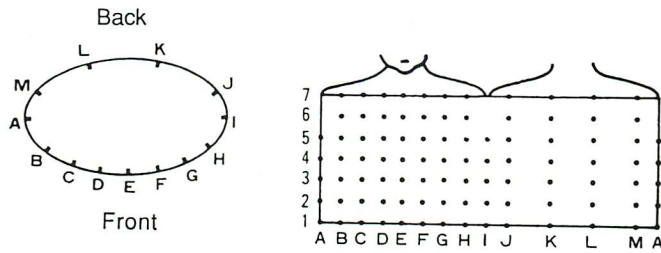


Fig. 2. Eighty-seven lead points of body surface isopotential mapping.

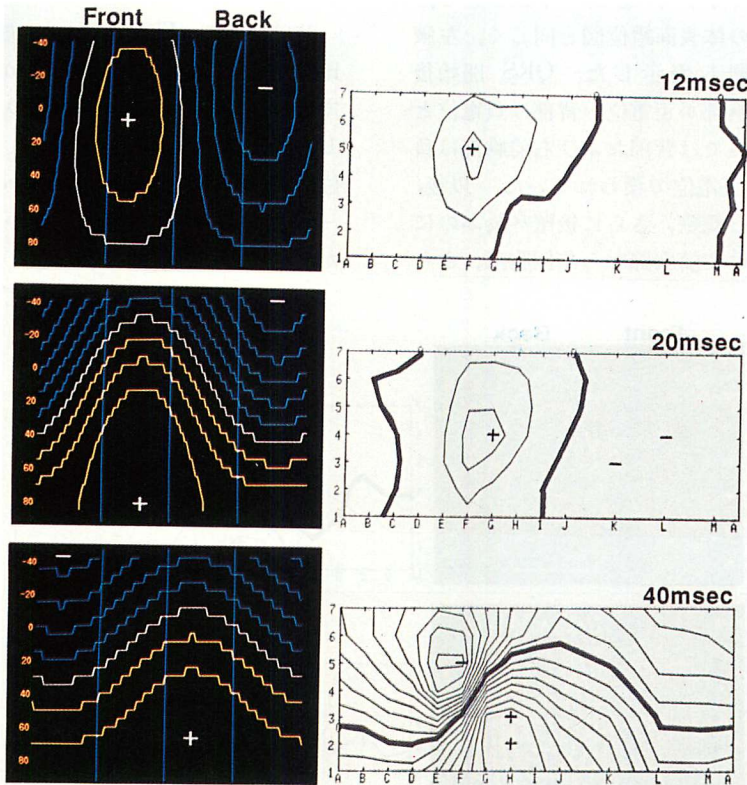


Fig. 3. Body surface isopotential maps in a normal subject.

Isopotential maps presented at 12 msec, 20 msec and 40 msec after the onset of QRS. + and - indicate a maximum and a minimum, respectively.

20度ずつ上方向に40度、下方向に80度までの緯線と、10度ごとの経線との交点(252点)の座標上にそれぞれのスカラー心電図を表示し、展開してマッピング表示とした。このマッピング表示した各座標点のスカラー心電図波形のある時点における電位を求め、0.2 mV 間隔で等電位線を描き、

体表面電位図を作成した。これを4 msecのサンプリング間隔で繰り返し、心周期全体にわたって体表面電位図を得ることができた。

比較のための従来の体表面電位図は、Yamadaらの方法<sup>4)</sup>に従い、中日電子工業所製 HPM-5100を用い、前胸部59点、背部28点の計87点の心

電図 (Fig. 2) から, Wilson の中心電極を不関電極とする単極誘導心電図を 4 msec 間隔で記録した.

## 結 果

### 1. 健常例

健常例の Frank 誘導ベクトル心電図より得られた体表面電位図を, 同時相における従来の体表面電位図と対比して示す (Fig. 3). 本法による体表面電位図も従来の体表面電位図と同じく, 左腋窩中線を中央に展開し表示した. QRS 開始後 12 msec では, 前胸部が正電位, 背部は負電位となる. 20 msec 時点では背部および右前胸部は負電位, それ以外は正電位で覆われていた. 以後, 興奮が左室前壁から側壁, さらに後壁へ及ぶのに従い, 正電位領域は左前胸部から左側胸部, さ

ら左背部へと移動するのが認められた. 本法による体表面電位図における正電位, 負電位領域の分布は, 従来の体表面電位図所見とよい対応が認められた. しかし, 同一時相における極大, 極小の位置は, 完全には一致しなかった.

### 2. 心筋梗塞例

前壁梗塞例および下壁梗塞例の本法による体表面電位図を, それぞれ従来の体表面電位図と対比して示す.

前壁梗塞例 (Fig. 4) では, 健常例 (Fig. 3) と比較すると, QRS 開始後 12 msec, 20 msec 時点で健常例でみられる左前胸部の正電位領域が欠如し, 異常負電位領域が認められた. 本法による電位図で, QRS 開始後 20 msec 時点での緯度線 -40 度から 60 度, 経線 0 度から 160 度の負領域が前壁梗塞に特異的であった.

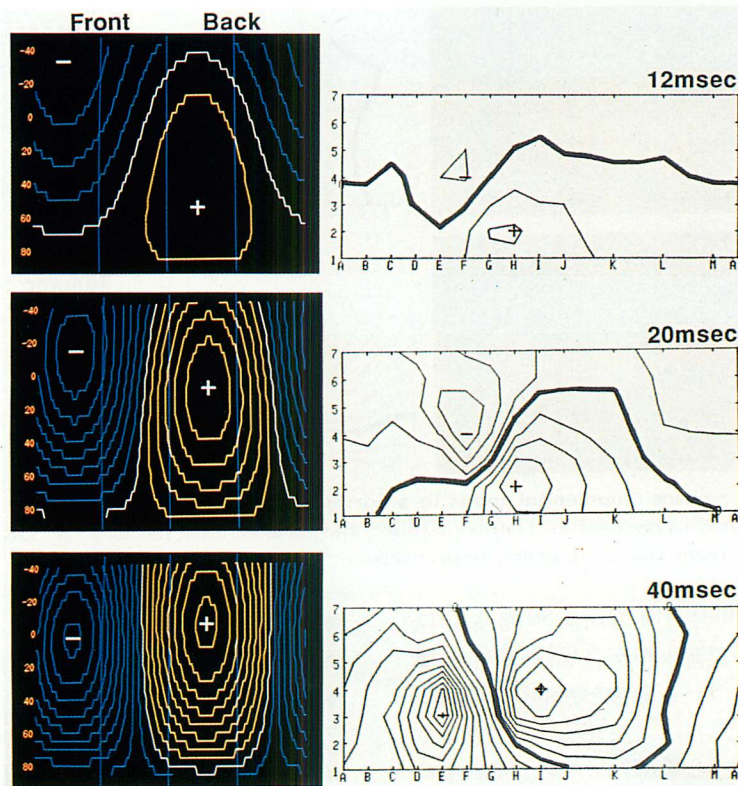


Fig. 4. Body surface isopotential maps of a patient with old anterior myocardial infarction.

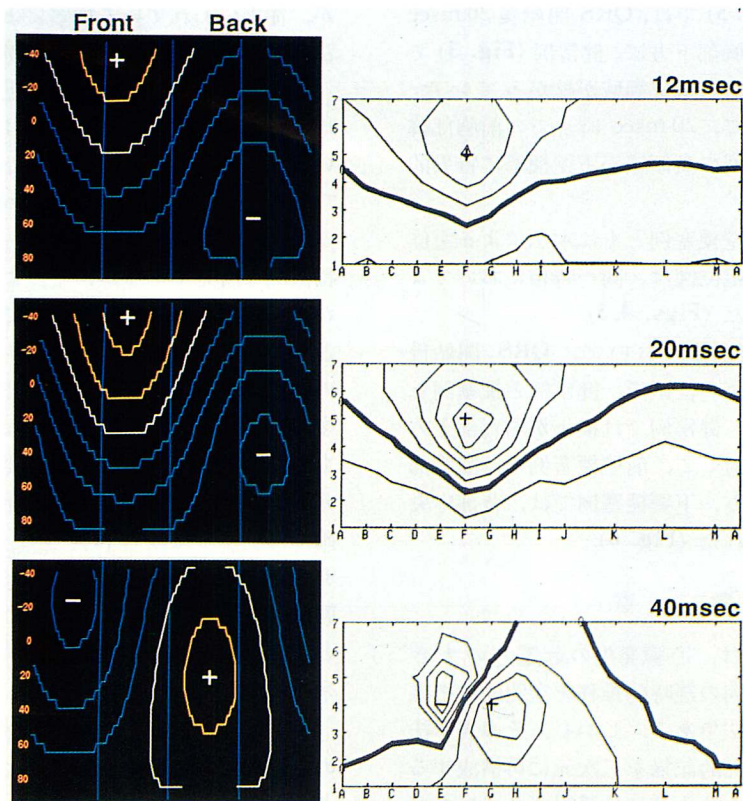


Fig. 5. Body surface isopotential maps of a patient with old inferior myocardial infarction.

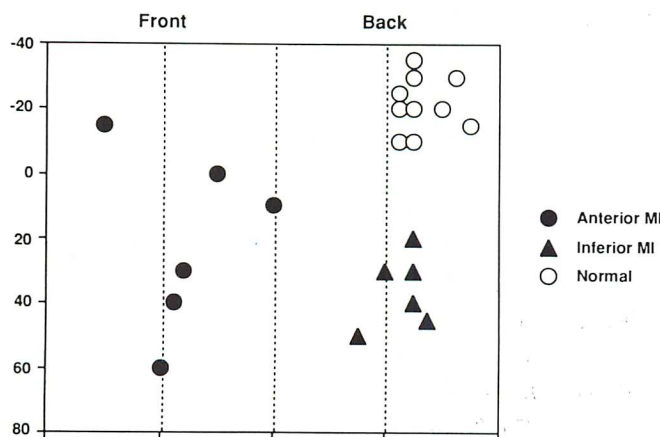


Fig. 6. Minimum positions at 20 msec in normal subjects, patients with old anterior infarction and old inferior infarction obtained by colored spatial mapping electrocardiography.

下壁梗塞例 (Fig. 5) では, QRS 開始後 20 msec 時点の電位図で前胸部下方に, 健常例 (Fig. 3) では認められない異常負電位領域が広がっていた. 本法による電位図で, 20 msec 時点での前胸部緯度線 40 度から 80 度の負領域が下壁梗塞に特異的であった.

前壁梗塞例, 下壁梗塞例ともに本法による電位図と従来の体表面電位図は, 同一時相においてよい対応が認められた (Figs. 4, 5).

本法による電位図において, QRS 開始後 20 msec 時点の極小の位置で, 健常例と梗塞例とを比較してみると, 健常例では極小が右背部上方に認められるのに対して, 前壁梗塞例では前胸部に認められた. 一方, 下壁梗塞例では, 背部中央から下方に認められた (Fig. 6).

## 考 察

ベクトル心電図は, 心臓発生の起電力の大きさ, およびその方向の経時的推移を空間的に把握する上で有用な方法である. しかし, その表示法の問題から, 二次元的記録を三次元に再構成する必要があり, そのため十分には活用されていなかった. 不藤ら<sup>2)</sup>や窪田ら<sup>3)</sup>はベクトル心電図の表示法として球体上にスカラー心電図表示し, 心筋梗塞症の診断における有用性を示した. このカラー表示空間マッピング心電図は, 空間を 8 象限に分割し, それぞれの象限を色分けして起電力の大きさと方向の経時的推移を視覚的に把握できるようにし, さらに体表面上にスカラー心電図波形として再構成し, マッピング表示したものである. 我々はこの体表面スカラー心電図表示を体表面電位図表示に変換し, ベクトル心電図を空間的に容易に把握できるようにした. 健常例, 前壁梗塞例, 下壁梗塞例ともに, QRS 開始後各時相における正電位領域, 負電位領域の分布は, 従来の電位図所見と比較してよい対応が認められた. 梗塞例においては, 健常例と比較して QRS 開始後 20 msec 時点における異常な負電位領域が特徴的であり, 本法はベクトル心電図より得られたものである

が, 従来いわれている梗塞による電位の欠損を本法においても表現できることが示された.

従来の体表面電位図は胸壁上の多数の点から同時に心電図を記録し, 誘導法は単極誘導を用いていることが特徴であり, 詳細な心臓電気情報が得られる<sup>5)</sup>. 特に右室 break-through は他のいかなる検査法においても得られない, 従来の電位図に特徴的な所見であるが, そのような有用性を持ちながら, 臨床的な普及は進んでいない. その原因として, 電極装着の煩雑さがある. 心室興奮過程の検討が進み, 心起電力には非単一雙極子成分が多く含まれることが明らかになり, 複数の雙極子もしくは多極子を想定する必要がある. こうした非単一雙極子成分による体表面の電位分布をも正確に再現するためには, 少なくとも 30~40 の誘導点が必要ではあるが<sup>6)</sup>, 従来の体表面電位図は簡便な方法とはいえず, たとえば絶対安静を必要とする急性期の心筋梗塞患者には負担となると考えられる.

一方, ベクトル心電図は, 心室の起電力が心室の定位置にある単一雙極子によって等価表現できるという考え方より得られたものであり, 本法による体表面電位図は局所情報に関しては限界があると考えられる. しかし, 戸山ら<sup>7)</sup>は, 心筋梗塞の部位診断について, 従来の体表面電位図における QRS 開始後 20 msec 時点で, 健常例より得られた正常電位図と重ね合わせ, 異常な負電位領域を梗塞領域としてベクトル心電図と比較したところ, 部位によってはベクトル心電図の診断精度が高い部位があったと報告している. また, タリウム心筋シンチグラフィとの対比で, ベクトル心電図が梗塞量の判定にも有用であるとする報告もある<sup>8)</sup>. 本法における QRS 開始後 20 msec 時点における極小の位置は従来の体表面電位図とは異なるが, 心筋梗塞の部位診断においては有用と考えられた.

本法による体表面電位図は, 従来の体表面電位図と比較して, Frank 誘導ベクトル心電図を記録するだけで簡便に得られ, 心筋梗塞急性期にも非

観血的に容易に繰り返して記録が可能である。さらに、12誘導心電図では診断の困難であった後壁梗塞<sup>9)</sup>、右室梗塞<sup>10)</sup>、あるいは心筋梗塞の部位と拡がりの診断に対し、従来の体表面電位図の有用性が示されており<sup>11-14)</sup>、より簡便な本法による上記疾患に対する検討が必要と考えられる。今後、本法の臨床応用が広がるものと期待される。

### 要 約

Frank 誘導ベクトル心電図から体表面のスクラール心電図表示するカラー表示マッピング心電図の体表面電位図化を行ない、この新しい体表面電位図法の有用性を、従来の体表面電位図法と比較検討した。対象は陳旧性心筋梗塞例 12 例(前壁梗塞 6 例、下壁梗塞 6 例)、および健常例 10 例である。使用した装置は CERX 製 CQ-3011 および NEC 製コンピューター PC-100 である。

健常例、前壁梗塞例および下壁梗塞例で、本法より得られた体表面電位図における正電位領域、負電位領域の分布は、同時相において従来の体表面電位図所見とよい対応が認められた。極大、極小の位置においては完全な一致は認められなかったが、本法における電位図上で QRS 開始後 20 msec 時点における極小の位置により、前壁梗塞および下壁梗塞の部位診断が可能であった。

本法における体表面電位図は、ベクトル心電図を空間的に認識しやすい表示法とし、また、従来の体表面電位図と比較して簡便であり、今後、本法の臨床応用が広がるものと期待される。

### 文 献

- 1) 山田和生: 体表面電位図の基礎と臨床. 日内誌 74: 1191-1204, 1985
- 2) Fudo T, Nambara H, Nohara R, Hashimoto T, Kusunoki K, Kawai C, Yonekura Y: Colored spatial mapping electrocardiography for detecting myocardial infarction. J Cardiogr 17: 209-218, 1987 (in Japanese)
- 3) Kubota Y, Furukawa K, Ebizawa T, Morikawa Y, Inagaki S, Sugihara H, Asayama J, Adachi H, Ijichi H: Clinical utility of spatial color mapping vectorcardiography in diagnosing myocardial infarction: Comparison with <sup>201</sup>Tl scintigraphy. J Cardiogr 17: 219-230, 1987 (in Japanese)
- 4) Yamada K, Toyama J, Sugeno J, Wada M, Sugiyama S: Body surface isopotential maps: Clinical application to the diagnosis of myocardial infarction. Jpn Heart J 19: 28-45, 1978
- 5) Toyoshima H: Correlation between the spread of ventricular activation and map patterns of measured and difference maps. Am Heart J 92: 183-192, 1976
- 6) Lux RL, Burgess MJ: Clinically practical lead system for improved electrocardiography: Comparison with precordial grids and conventional lead systems. Circulation 59: 356-363, 1979
- 7) Toyama S, Suzuki K, Koyama M, Yoshino K, Fujimoto J: The body surface isopotential mapping of the QRS wave in myocardial infarction: A comparative study of the scintigram with thallium-201. J Electrocardiol 15: 241-248, 1982
- 8) Kawai N, Sotobata I, Inagaki H, Kondo T, Yamauchi K, Yokota M, Watanabe Y: Correlative studies between Frank vectorcardiograms and thallium-201 myocardial perfusion images in patients with old anterior myocardial infarction. Jpn Circ J 46: 684-692, 1982
- 9) Ikeda K, Kubota I, Tonooka I, Tsuiki K, Yasui S: Detection of posterior myocardial infarction by body surface mapping: A comparative study with 12 lead ECG and VCG. J Electrocardiol 18: 361-370, 1985
- 10) Yamaki M, Ikeda K, Honma K, Kiriya N, Tonooka I, Tsuiki K, Yasui S: Diagnosis of right ventricular involvement in chronic inferior myocardial infarction by means of body surface QRS changes. Circulation 77: 1283-1290, 1988
- 11) Hayashi H, Watanabe Y, Ishikawa T, Wada M, Uematsu H, Inagaki H: Diagnostic value of body surface map in myocardial infarction: Assessment of location, size and ejection fraction as compared with coronary cineangiography and <sup>201</sup>Tl myocardial scintigraphy. Jpn Circ J 44: 197-208, 1980
- 12) Hirai M, Ohta T, Kinoshita A, Toyama J, Nagaya T, Yamada K: Body surface isopotential maps in old anterior myocardial infarction undetectable by 12-lead electrocardiograms. Am Heart J 108: 975-982, 1984
- 13) Ohta T, Kinoshita A, Ohsugi J, Isomura S, Takatsu F, Ishikawa H, Toyama J, Nagaya T, Yamada K: Correlation between body surface isopotential maps and left ventriculograms in patients with old inferoposterior myocardial infarction. Am

田辺, 泉, 石川, ほか

Heart J 104 : 1262-1270, 1982

- 14) Osugi J, Ohta T, Toyama J, Takatsu F, Nagaya T, Yamada K : Body surface isopotential maps in

old inferior myocardial infarction undetectable by 12-lead electrocardiogram. J Electrocardiol 17 : 55-62, 1984