

冠動脈血行再建後の心機能低下に対するデノパミンの作用

Effect of denopamine on residual left ventricular dysfunction after complete revascularization

北爪 秀政
揚石 義夫
岩間 徹
久保 一郎

Hidemasa KITAZUME
Yoshio AGEISHI
Toru IWAMA
Ichiro KUBO

Summary

Denopamine (15 mg/day) was administered to 20 patients with residual left ventricular dysfunction after successful percutaneous transluminal coronary angioplasty (75% or more diameter stenosis). Echocardiography was performed before and 6 months after denopamine administration to analyze the left ventricular function. There were significant decreases in both end-diastolic and end-systolic dimensions from 58 ± 8.3 to 54 ± 8.4 mm ($p=0.001$), and from 44 ± 10.1 to 40 ± 10.3 mm ($p=0.005$), respectively, while % fractional shortening remained nearly constant (from 25 ± 8.3 to $27 \pm 9.6\%$). Thus, denopamine improved the left ventricular function by decreasing left ventricular size while maintaining wall contractility.

Key words

Denopamine Left ventricular function Coronary angioplasty

はじめに

心筋虚血による心機能低下は血行再建によって改善することが知られているが¹⁾, 不可逆な部分も少なくなく, それは心筋の壊死によると考えられる。心筋の壊死は血行の障害された冠動脈の支配領域の心筋に生じ, その程度も様々であるが, 通常の臨床状況下では, 心筋の機能低下は冠血行の障害を伴う。したがって心筋の壊死と虚血による機能低下は, 複雑に混合した状態にあるものと推察される。本研究では, 経皮的冠動脈形成術により完全に冠血行が再建され, 心筋の虚血が除去

された後, なお心機能低下を示し続ける心筋に対し, デノパミンがどのような効果を有するかを検討することにある。

対象と方法

対象

1987年11月より1989年10月までの間に, 冠動脈形成術6ヵ月後の追跡造影を行なった例のうち, 冠動脈狭窄病変はみられないが, 造影上, 左室機能低下のみられる20例を対象とした(男性18例, 女性2例, 年齢40-77歳, 平均58.6歳)。形成術の行なわれた病変は, 前下行枝18例, 回

東京都立墨東病院 内科
東京都墨田区江東橋4-23-15 (〒130)

Department of Medicine, Bokuto Hospital, Koto-bashi 4-23-15, Sumida-ku, Tokyo 130

Received for publication February 23, 1991; accepted September 5, 1991 (Ref. No. 38-240)

北爪, 揚石, 岩間, ほか

Table 1. Distribution of the abnormal Q waves (and/or *abnormal R in V₁) and involved vessels

ID	V ₁₋₂	V ₃₋₄	V ₅₋₆	II, aV _F	V ₁ *	
S. M.	+	-	-	-	-	LAD
O. S.	+	+	-	-	-	LAD+CX
O. A.	+	+	-	-	-	LAD
Y. M.	+	-	-	-	-	LAD
K. H.	+	+	-	-	-	LAD
O. T.	+	-	-	-	-	LAD
F. H.	-	-	-	-	-	LAD
I. M.	+	+	-	-	-	LAD
K. I.	-	+	-	-	-	LAD
U. R.	+	+	-	-	-	LAD
N. T.	+	+	-	-	-	LAD
Y. K.	+	+	-	-	-	LAD
O. K.	+	+	-	-	-	LAD
S. S.	-	-	-	-	-	LAD
S. T.	+	+	-	-	-	LAD+CX
S. F.	-	-	-	-	-	LAD
T. S.	-	-	-	-	-	CX
A. I.	+	-	-	-	-	LAD+CX
O. S.	+	-	-	-	-	LAD
K. S.	-	-	-	+	-	RCA

Abbreviations: +=present; -=absent; LAD=left anterior descending artery; CX=circumflex artery; RCA=right coronary artery.

旋枝4例, 右冠動脈1例で(一部重複), これらの症例では追跡造影時, 主要冠動脈には75%以上の狭窄病変は存在しなかった. 心電図上, 異常Q波は前壁15例, 下壁1例に認められた (Table 1). 追跡造影時, 造影法による左室駆出率は30から45% (平均41.0±5.1%)であった. 壁運動の異常は前壁20例, 下壁7例, 後壁4例にみられた (Table 2).

超音波法による心機能の解析

断層像を参考に左室壁運動をMモードで記録し, 左室拡張終期径と収縮終期径を計測, それに基づき%FS (fractional shortening) を算出し, また左房径も計測した.

Table 2. Segmental wall motion abnormalities of the left ventricle

ID	Sep	Ant	Lat	Apex	Inf	Pos
S. M.	A	H	H	H	H	H
O. S.	H	A	N	A	N	N
O. A.	A	A	A	A	N	N
Y. M.		H	H	A	H	
K. H.	H	H	H	H	N	N
O. T.	A	A	A	A	N	
F. H.	H	H	H	H	H	H
I. M.	A	H	N	A	N	N
K. I.	A	H	D	A	N	N
U. R.	A	H	N	A	N	N
N. T.	H	A	A	A	N	N
Y. K.	A	A	A	D	N	N
O. K.	H	H	H	H	N	N
S. S.	H	H	H	H	H	H
S. T.	A	H	H	A	N	N
S. F.	H	A	A	A	N	N
T. S.	N	H	N	H	H	N
A. I.	H	H	H	A	N	N
O. S.	D	H	A	H	H	N
K. S.	N	N	N	H	H	H

Abbreviations: Sep=septum; Ant=anterior wall; Lat=lateral wall; Inf=inferior wall; Pos=posterior wall; A=akinesia; D=dyskinesia; H=hypokinesia; N=normal.

デノパミンの投与

血液生化学検査, 心エコー図法, 胸部レントゲン写真撮影を施行後, デノパミン15mg/日の投与を開始した. 他の内服薬, すなわち亜硝酸剤, ジギタリス, 利尿剤は同量を継続投与し, 末梢血管拡張薬は血圧の変化に応じ適宜投与量を調節した. デノパミン投与開始6ヵ月後, 血液生化学検査, 心エコー図記録を行なった.

統計解析

数値は平均±標準偏差として記載し, t検定, χ^2 検定, Fisher直接確立計算法によりp値を算出し, 0.05以下を統計上有意とした.

Table 3. Changes in echocardiographic left ventricular dimensions

ID	LVEDD		LVESD		%FS		LA	
	pre	post	pre	post	pre	post	pre	post
S. M.	63	55	42	39	33	29	40	31
O. S.	59	52	45	33	24	37	40	25
O. A.	78	73	65	62	17	15	47	47
Y. M.	65	62	60	53	09	15	38	37
K. H.	62	60	50	55	19	07	37	36
O. T.	48	39	29	25	40	36	35	35
F. H.	60	53	50	45	16	15	38	43
I. M.	52	52	34	32	35	38	38	37
K. I.	54	51	35	32	35	37	32	29
U. R.	46	42	31	30	33	29	20	33
N. T.	72	65	57	48	21	26	38	35
Y. K.	60	43	50	27	17	37	24	38
O. K.	48	52	35	33	27	36	36	42
S. S.	52	55	37	36	29	35	37	36
S. T.	55	50	39	38	29	24	34	34
S. F.	53	48	40	32	21	33	30	30
T. S.	48	45	34	36	29	20	32	35
A. I.	64	60	49	47	23	22	50	48
O. S.	59	62	52	53	12	15	30	32
K. S.	62	58	49	43	21	26	39	40

LVEDD=left ventricular end-diastolic dimension; LVESD=left ventricular end-systolic dimension; %FS=percent fractional shortening; pre=prior to denopamine administration; post=after denopamine administration; LA=left atrial dimension.

結 果

デノパミン投与状況

副作用は全く経験されず、全例において6ヵ月以上の投与が可能であった。本剤投与に伴う血液学的変化はみられなかった。

心エコー図所見

投与前後の計測結果を Table 3, Fig. 1 に示す。デノパミン投与前後の M モード心エコー図記録において、左室拡張終期径は 58.0 ± 8.3 から 54.0 ± 8.4 mm へと減少し ($p=0.001$)、左室収縮終期径は 44.0 ± 10.1 から 40.0 ± 10.3 mm へと減少したが ($p=0.005$)、%FS は投与前 25.0 ± 8.3 、投与後 $27.0 \pm 9.6\%$ と著変なく、左房径も投与前 36.0

± 8.3 、投与後 36.0 ± 5.8 mm と不変であった。

考 察

虚血性心疾患における強心薬の問題点

冠動脈に著明な狭窄病変を有する虚血性心疾患患者に強心薬を使用すると、心筋酸素需要が増加し、心筋虚血を増悪させる可能性がある。一般にデノパミンは心筋酸素需要を増加させることはないとされているが²⁾、虚血性心疾患にデノパミンを投与して虚血が増悪したとすれば、心機能は悪化し、本剤が本来有する心機能改善作用を覆ってしまう可能性がある。急性期心筋梗塞でのドーパミンからの離脱³⁾、虚血性心疾患に基づく心不全に対する心機能改善²⁾などは既に報じられている

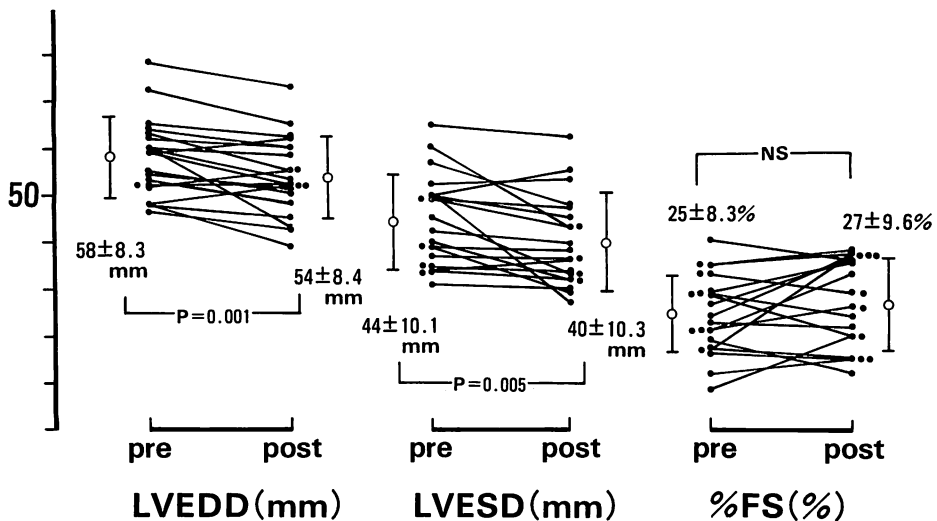


Fig. 1. Changes in echocardiographic left ventricular parameters before and 6 months after denopamine administration.

There was no change in %FS, but LVEDD and LVESD decreased significantly.
Abbreviations: see Table 3.

が, 本研究における症例では, 冠動脈は既に形成術によって拡張され, 心筋虚血症例は除かれている. このように心筋虚血から解放され, しかも心筋壊死が唯一の成因と考えられる心機能低下例において, デノパミンの作用を検討したのが本研究の特徴である.

デノパミンの作用

心筋症などにおける報告とは異なり^{3,4}, デノパミンが %FS を変えることなく, 左室径, 特に拡張終期径を減少させたことは, 壁運動異常領域の機能が改善し, その結果, 左室拡張による代償機構が軽減されたことを意味すると考えられ, さらに左室内拡張終期圧の低下を伴っているものと推察される.

一般的虚血性心疾患におけるデノパミンの作用

冠動脈に著明な狭窄病変が存在する場合, デノパミン投与により, 心筋虚血領域における酸素需要量の増加による悪化と, 逆に心機能改善の効果という二律背反が懸念される. しかし, 冠拡張剤との併用により虚血が改善されれば, デノパミン

の本来の心機能改善効果がより一層発揮されるものと期待される. デノパミンに関しては, 急性心筋梗塞に対する有効性, また虚血性心疾患を含めた心不全に対する作用の報告はあるものの, 虚血性心疾患に対するデノパミンの作用については, さらなる臨床経験を待ちたいと考えている.

結 論

冠動脈形成術によって狭窄病変が除去された後も, 心筋壊死により心機能低下が残存している場合, デノパミンは左室径を縮小させ, 左心機能を改善すると考えられた.

要 約

75% 以上に開大された冠動脈形成術後にも左室機能障害を残す 20 例に, デノパミン 15 mg/日を 6 ヶ月投与し, 心エコー図にてその変化をみた. 投与前と投与後 6 ヶ月での変化は左室拡張終期径は 58 ± 8.3 から 54 ± 8.4 mm に (p=0.001), 左室収縮終期径は 44 ± 10.1 から 40 ± 10.3 mm に

縮小し ($p=0.005$), %FS は 25 ± 8.3 から $27\pm 9.6\%$ と不変であった。

以上から、著明な狭窄病変を除去した後もなお心機能低下を示す例では、デノパミンは収縮率を維持しつつ左室径を縮小させることにより、左室機能を改善すると考えられた。

文 献

- 1) Freeman MR, Gray RJ, Berman DS, Maddahi J, Raymond MJ, Forrester JS, Matloff JM: Improvement in global and segmental left ventricular function after coronary bypass surgery. *Circulation* **64** (Suppl): II-34, 1981
- 2) 水谷 登, 本村日出男, 西山靖弘, 小林 正, 渡辺務: 急性心筋梗塞者に対する経口強心剤 denopamine の有用性について: 特に denopamine からの離脱に関して. *薬理と治療* **13**: 281-290, 1985
- 3) 位田正昭, 山室匡史, 村山 晋, 野田悦生, 谷村悠, 高崎 浩, 小西得司, 中野 赴, 竹沢秀朗: 心不全患者に対する経口狭心剤 “denopamine (TA-064)” の急性効果および慢性効果について. *呼吸と循環* **34**: 541-546, 1985
- 4) Takarada A, Yokota Y, Fukuzaki H: Effects of a new cardiotonic agent, “TA-064”, in patients with dilated cardiomyopathy: Relationship between cardiac effect of TA-064 and severity of myocardial lesion. *Jpn Circ J* **51**: 251-258, 1987