

僧帽弁逸脱症の経食道心エコー図所見：術中所見との比較検討

Reliability of biplane transesophageal color Doppler echocardiography in evaluating mitral valve prolapse : Comparison with surgical findings

西上 和宏*
吉川 純一
吉田 清
山浦 泰子
皆越 真一
赤阪 隆史
赤土 正洋

Kazuhiro NISHIGAMI*
Junichi YOSHIKAWA
Kiyoshi YOSHIDA
Yasuko YAMAURA
Shinichi MINAGOE
Takashi AKASAKA
Masahiro SHAKUDO

Summary

The reliability of biplane transesophageal color Doppler echocardiography for the evaluation of mitral valve prolapse was assessed by comparison with surgical findings in 27 patients. The mitral valve prolapse site was classified as the medial, central, and lateral portions of the anterior leaflet, and medial, middle, and lateral scallops of the posterior leaflet. The prolapsed sites were determined by the site of systolic displacement using two-dimensional echocardiography, the site of flow acceleration and the direction of the mitral regurgitant jet using color Doppler echocardiography. The sensitivity of transesophageal echocardiography for detecting prolapse at the medial, central, and lateral portions of the anterior leaflet, and the medial, middle and lateral scallops of the posterior leaflet was 91, 100, 86, 83, 100, and 80%, respectively. The specificity was 100, 100, 96, 100, 89, and 100%, respectively. Biplane transesophageal echocardiography is a reliable method for detecting the site of mitral valve prolapse.

Key words

Mitral valve prolapse Transesophageal echocardiography

はじめに

僧帽弁逸脱の診断には、広く心エコー図法が用

いられてきたが、近年、経食道心エコー図法の進歩に従い、僧帽弁逸脱の診断に同法が多く用いられるようになりつつある¹⁻³⁾。しかし、僧帽弁逸脱

神戸市立中央市民病院 循環器センター内科
神戸市中央区港島中町 4-6 (〒650)
* (現) 済生会熊本病院 循環器科
熊本市段山本町 4-38 (〒860)

Department of Cardiology, Kobe General Hospital,
Minatogima-Nakamachi 4-6, Chuo-ku, Kobe 650
* (present) Division of Cardiology, Saiseikai Kumamoto Hospital,
Danyama-Honmachi 4-38, Kumamoto 860

Received for publication January 16, 1992; accepted November 12, 1992 (Ref. No. 36-366)

の部位診断に対する経食道心エコー図診断の信頼性についての検討は十分になされていない。今回の研究の目的は僧帽弁逸脱による僧帽弁逆流に対し手術を施行した症例を対象に、経食道心エコー図法により逸脱部位の診断がどの程度正確に行えるかを検討することにある。

対 象

僧帽弁逸脱による僧帽弁逆流のため、手術を施行した連続27例を対象とした。性別は男21例, 女6例, 平均年齢は52±12歳であった。

方 法

1. 経食道心エコー図法による評価

超音波装置はアロカ製SSD-870で5MHzの経食道探触子を用い、手術前に経食道心エコー図法を施行した。リドカインスプレーで咽頭の局所麻酔を行い、左側臥位にて検査を施行した。Transverse view および longitudinal view の2方向のカラードップラーおよび断層心エコー図法にて、僧帽弁逸脱の部位を詳細に検索した。

僧帽弁は前尖を medial portion, central portion, lateral portion の3カ所に、後尖を medial scallop, middle scallop, lateral scallop の3カ所に区分した。すなわち、探触子と僧帽弁の解剖学的位置関係から transverse view で僧帽弁を観察した場合、探触子を最も深く挿入して観察される部位が前尖の medial portion と後尖の medial scallop, これよりやや引き抜いて観察される部位が前尖の central portion と後尖の middle scallop, 最も浅い位置で観察される部位が前尖の lateral portion と後尖の lateral scallop である。Longitudinal view では、探触子を最も時計方向回転して観察される部位が前尖の medial portion と後尖の medial scallop であり、これよりやや反時計方向回転して観察される部位が前尖の central portion と後尖の middle scallop, 最も反時計方向回転して観察される部位が前尖の lateral portion と後尖の lateral scallop であると判断した。

逸脱の部位は、カラードップラー心エコー図法による acceleration flow の位置および逆流ジェット の方向と断層心エコー図法による僧帽弁尖接合不全の有無をもとに判断した (Figs. 1, 2)。

2. 手術中直視下での評価

僧帽弁逆流に対する手術前に、僧帽弁逸脱の部位を大動脈弁より逆行性に挿入したカテーテルによる逆流試験を行い、左房側より直視下で評価した。

3. データ分析

経食道心エコー図法は3/4 inch VTR に記録し、この画像を frame-by-frame analysis で2人の検者により術前に評価を行った。僧帽弁逸脱の部位診断に対する経食道心エコー図法の感度、特異度、positive predictive value, negative predictive value を求めた。統計学的処理を行い、 $p < 0.05$ をもって有意差ありとした。

結 果

Fig. 3 に僧帽弁前尖 medial portion の逸脱例を、Fig. 4 に僧帽弁後尖 medial scallop の逸脱例を示した。僧帽弁逸脱の部位診断に対する経食道心エコー図法の感度は、僧帽弁前尖 medial portion で91%, central portion で100%, lateral portion で86%, 僧帽弁後尖 medial scallop で83%, middle scallop で100%, lateral scallop で80%であった。特異度は僧帽弁前尖 medial portion で100%, central portion で100%, lateral portion で96%, 僧帽弁後尖 medial scallop で100%, middle scallop で89%, lateral scallop で100%であった。Positive predictive value は、僧帽弁前尖 medial portion で100%, central portion で100%, lateral portion で75%, 僧帽弁後尖 medial scallop で100%, middle scallop で80%, lateral scallop で100%であった。Negative predictive value は、僧帽弁前尖 medial portion で94%, central portion で100%, lateral portion で96%, 僧帽弁後尖 medial scallop で95%, middle scallop で100%, lateral scallop で96%であった (Table 1)。

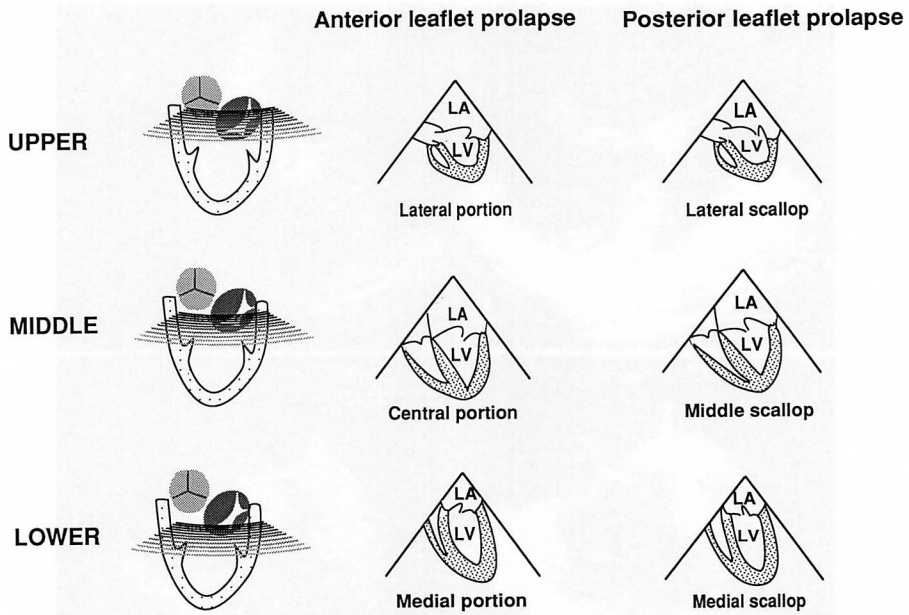


Fig. 1. Diagrams demonstrating the sites of mitral valve prolapse at the various levels of the transverse transesophageal plane.

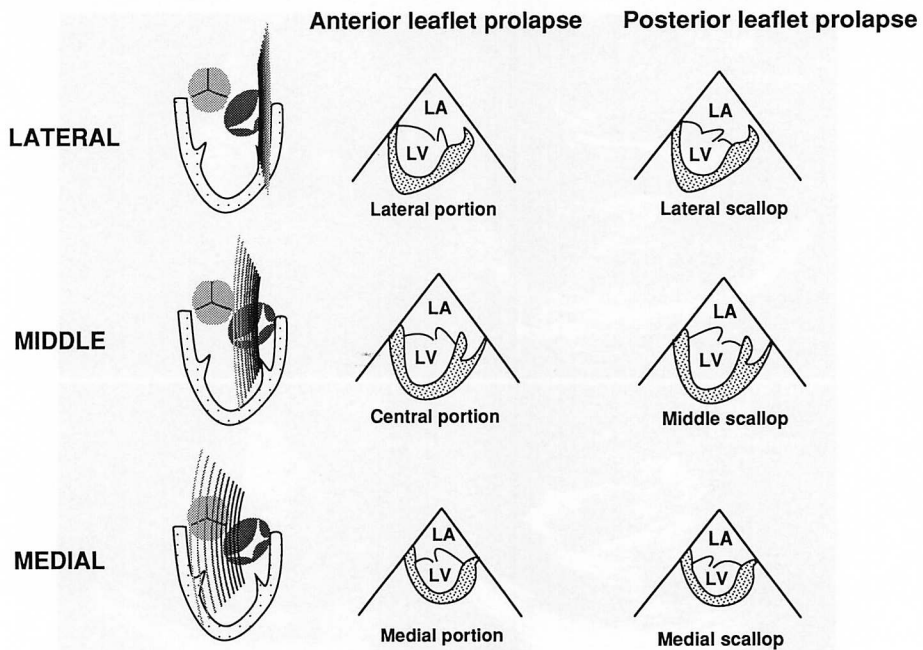


Fig. 2. Diagrams demonstrating the sites of mitral valve prolapse in the various directions of the longitudinal transesophageal plane.

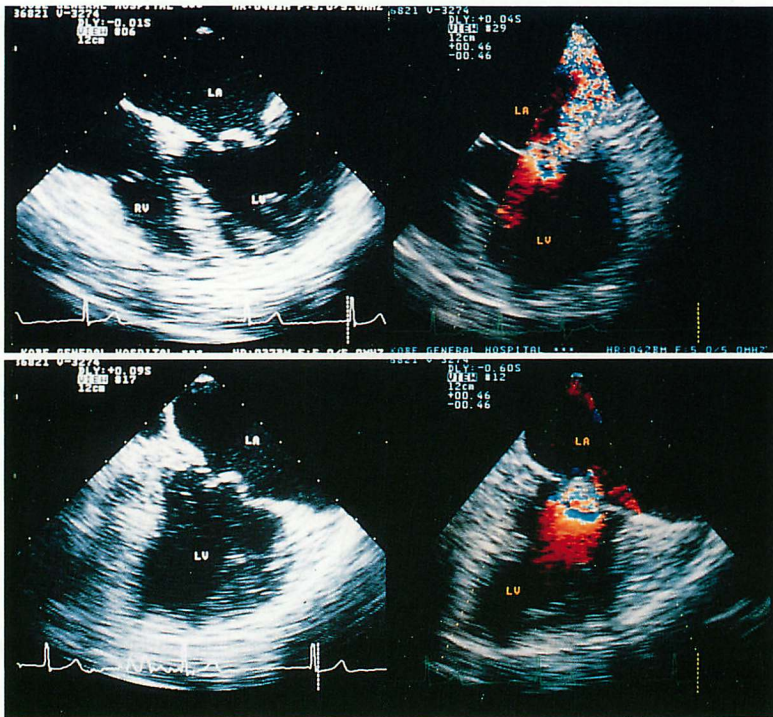


Fig. 3.

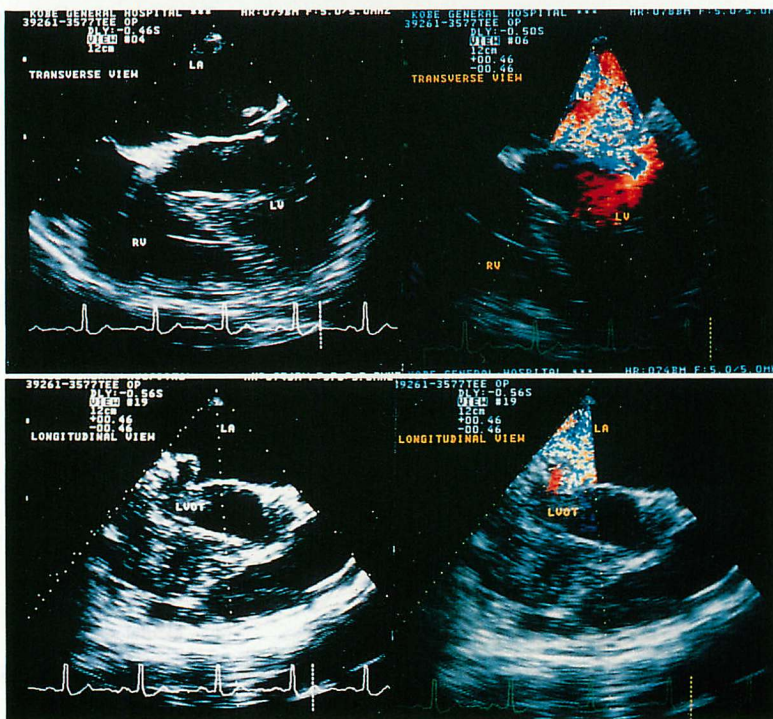


Fig. 4.

Table 1. Detection of mitral valve prolapse by transesophageal echocardiography in 27 patients

| Site of prolapse | TP (%) | TN (%) | FP (%) | FN (%) | SENS% | SPEC% | PPV% | NPV% |
|------------------|---------|---------|--------|--------|-------|-------|------|------|
| AML | | | | | | | | |
| Medial portion | 10 (37) | 16 (59) | 0 (0) | 1 (4) | 91 | 100 | 100 | 94 |
| Central portion | 9 (33) | 18 (67) | 0 (0) | 0 (0) | 100 | 100 | 100 | 100 |
| Lateral portion | 3 (11) | 22 (81) | 1 (4) | 1 (4) | 86 | 96 | 75 | 96 |
| PML | | | | | | | | |
| Medial scallop | 6 (22) | 20 (74) | 0 (0) | 1 (4) | 83 | 100 | 100 | 95 |
| Middle scallop | 8 (30) | 17 (63) | 2 (7) | 0 (0) | 100 | 89 | 80 | 100 |
| Lateral scallop | 4 (18) | 22 (81) | 0 (0) | 1 (4) | 80 | 100 | 100 | 96 |

TP=true positive results; TN=true negative results; FP=false positive results; FN=false negative results; SENS=sensitivity; SPEC=specificity; PPV=positive predictive value; NPV=negative predictive value; AML=anterior mitral leaflet; PML=posterior mitral leaflet.

考 按

本研究では、僧帽弁逸脱の部位診断に関する経食道心エコー図法の信頼性を術中の直視下での診断との比較により検討した。経食道心エコー図法は、僧帽弁逸脱の部位診断に対して高い感度および特異度を示した。

経食道心エコー図法は、経胸壁からの心エコー図法に比べて肺の影響が少なく、また食道に近接する左房、僧帽弁、大動脈などの観察に有用であることが報告されている¹⁻⁹⁾。僧帽弁逸脱の評価に関しても、経食道心エコー図法は左房側より僧帽弁を観察するため、途中に障害となるものがなく、また偏位した逆流ジェットや複数の逆流ジェットの観察も可能であるなどの利点を有する。また、

transverse view と longitudinal view の両方向の断面で観察することにより僧帽弁の立体的な構築の認識も容易である。本研究で経食道心エコー図法の僧帽弁逸脱の評価に高い信頼性が認められたのは、これらの理由によるものと考えられる。

近年、僧帽弁逸脱による僧帽弁逆流に対して僧帽弁形成術が行われるようになった⁷⁻⁹⁾。僧帽弁形成術の適応としては、逸脱の範囲が弁の 1/2 以内であること、前尖の腱索断裂であれば逸脱範囲は弁の 1/4 以下であることなどが報告されている⁷⁾。本研究で経食道心エコー図法の僧帽弁逸脱の部位診断に高い信頼性を認めたことにより、僧帽弁形成術の適応を決定するためには、経食道心エコー図法による僧帽弁逸脱の評価が重要であると思われる。

Figure legends (opposite page)

Fig. 3. Biplane transesophageal two-dimensional (left) and color Doppler (right) images from a patient with prolapse in the medial portion of the anterior leaflet.

Upper : transverse view, Lower : longitudinal view.

Two-dimensional echocardiography shows displacement in the medial portion of the anterior leaflet. Color Doppler echocardiography demonstrates a mitral regurgitant jet directed toward the posterolateral portion of the left atrium. Acceleration flow in the left ventricle is detected at the medial portion of the anterior leaflet.

Fig. 4. Biplane transesophageal two-dimensional (left) and color Doppler (right) images from a patient with medial scallop prolapse.

Upper : transverse view, Lower : longitudinal view.

Two-dimensional echocardiography shows displacement of the medial scallop. Color Doppler echocardiography demonstrates a mitral regurgitant jet directed toward anterior portion of the left atrium. Acceleration flow in the left ventricle is detected at the medial scallop.

本研究の問題点として, 術中の評価は心停止時の評価であり, 拍動中の経食道心エコー図法の評価と状態が異なる点が考えられる. すなわち, 僧帽弁の逸脱範囲は僧帽弁輪部や左室の動き, さらに乳頭筋機能などにより影響を受けるため, 拍動中と心停止下では評価が多少異なることが考えられる. このことが, 経食道心エコー図法による僧帽弁逸脱の評価と術中直視下での評価が一部異なったことの原因の一つと思われる.

要 約

僧帽弁逸脱の部位および程度の診断に対する経食道心エコー図法の有用性について検討した. 対象は僧帽弁逸脱による僧帽弁逆流のため手術を施行した連続27例であった. 術前に経食道心エコー図法により僧帽弁逸脱の部位診断を行い, 術中直視下での評価と比較して経食道心エコー図法の部位診断に対する感度, 特異度, positive predictive value, negative predictive value を求めた. 経食道心エコー図法は僧帽弁のいずれの部位に対しても75%以上の感度, 特異度, positive predictive value, negative predictive value を示した. 経食道心エコー図法は僧帽弁逸脱の部位診断に有用であると結論した.

文 献

- 1) Schluter M, Kremer P, Hanrath P : Transesophageal 2-D echocardiographic feature of flail mitral leaflet due to ruptured chordae tendineae. *Am Heart J* **108** : 609-610, 1984
- 2) Hozumi T, Yoshikawa J, Yoshida K, Yamaura Y, Akasaka T, Shakudo M : Direct visualization of ruptured chordae tendineae by transesophageal two-dimensional echocardiography. *J Am Coll Cardiol* **16** : 1315-1319, 1990
- 3) Himelman RB, Kusumoto F, Oken K, Lee E, Cahalan MK, Shah PM, Schiller NB : The flail mitral valve : Echocardiographic findings by precordial and transesophageal imaging and Doppler color flow mapping. *J Am Coll Cardiol* **17** : 272-279, 1991
- 4) Schuller M, Hinrichs A, Their W, Kremer P, Schroder S, Cahalan MK, Hanrath P : Transesophageal two-dimensional echocardiography : Comparison of ultrasonic and anatomic sections. *Am J Cardiol* **53** : 1173-1178, 1984
- 5) Schiller NB, Maurer G, Ritter SB, Armstrong WF, Crawford M, Spontnitz H, Cahalan M, Quinones M, Meltzer R, Feinstein S, Konstadt S, Seward J : American Society of Echocardiography Committee on Special Procedures : Statement on transesophageal echocardiography. *J Am Soc Echo* **2** : 354-357, 1989
- 6) Seward JB, Khandheria BK, Oh JK, Abel MD, Hughes RW, Edwards WD, Nichols BA, Freeman WK, Tajik AJ : Transesophageal echocardiography : Technique, anatomic correlations, implementation, and clinical applications. *Mayo Clin Proc* **63** : 649-680, 1988
- 7) Carpentier A, Chauvaud S, Fabiani JN, Deloche A, Relland J, Lessana A, d'Allaines CI, Blondeau P, Piwnica A, Dubost CH : Reconstructive surgery of mitral valve incompetence : Ten-year appraisal. *J Thorac Cardiovasc Surg* **79** : 338-348, 1980
- 8) Duran CG, Pomar JL, Revuelta JM, Gallo I, Poveda J, Ochoteco A, Ubago JL : Conservative operation for mitral insufficiency : Critical analysis supported by postoperative hemodynamic studies of 72 patients. *J Thorac Cardiovasc Surg* **79** : 326-337, 1980
- 9) Carpentier A, Relland J, Deloche A, Fabiani JN, d'Allaines C, Blondeau P, Piwnica A, Chauvaud S, Dubost CH : Conservative management of the prolapsed mitral valve. *Ann Thorac Surg* **26** : 294-302, 1978