

経皮的僧帽弁交連切開術後の僧帽弁口面積の変化：再狭窄の予測は術前に可能か

*Change in Mitral Valve Area After Percutaneous Transvenous Mitral Commissurotomy: Prediction of Mitral Valve Restenosis*

松村 敬久\*  
吉川 純一  
赤阪 隆史  
吉田 清  
皆越 真一  
前田 健司  
赤土 正洋  
白鳥 健一  
奥町富久丸  
小泉 克己

Yoshihisa MATSUMURA\*  
Junichi YOSHIKAWA  
Takashi AKASAKA  
Kiyoshi YOSHIDA  
Shinichi MINAGOE  
Kenji MAEDA  
Masahiro SHAKUDO  
Kenichi SHIRATORI  
Fukumaru OKUMACHI  
Katsumi KOIZUMI

**Abstract**

Factors indicating changes in mitral valve area after single-balloon percutaneous transvenous mitral commissurotomy (PTMC) were evaluated in 53 patients receiving PTMC by follow up for 3-48 months (mean  $18 \pm 12$  months) using serial transthoracic echocardiography to measure mitral valve area by planimetry.

The echocardiographic scores of the mitral commissures and mitral valve, and other clinical variables were assessed. Mitral valve area showed an immediate increase from  $1.1 \pm 0.3$  to  $1.8 \pm 0.3$  cm<sup>2</sup> ( $p < 0.01$ ). There was a small but significant decrease in mitral valve area at follow-up to  $1.6 \pm 0.4$  cm<sup>2</sup> ( $p < 0.01$ ). Restenosis (a decrease in mitral valve area of more than 25% from immediately after PTMC to follow-up) occurred in nine patients (17%). There was no significant correlation between clinical or echocardiographic features and an increase in mitral valve area immediately after PTMC. The total echocardiographic score of the mitral commissures correlated with the decrease in mitral valve area at follow-up ( $r = 0.42$ ,  $p = 0.002$ ). Multiple regression analysis showed the total echocardiographic score of the mitral commissures was the best indicator of a decrease in mitral valve area at follow-up ( $p = 0.0059$ ). Six of nine patients with restenosis had a commissure score of more than 3, while only five of 44 patients without restenosis had a commissure score of more than 3 ( $p < 0.01$ ).

Mitral valve area increases significantly immediately after PTMC, and decreases significantly at follow-up. There is no independent indicator of an increase in mitral valve area immediately after PTMC, but total echocardiographic score of the mitral commissures is an independent indicator of a decrease in mitral valve area after PTMC at follow-up.

**Key Words**

mitral stenosis, percutaneous transvenous mitral commissurotomy (PTMC), restenosis, echocardiography

神戸市立中央市民病院 循環器センター内科：〒650 神戸市中央区港島中町 4-6, \*(現) 高知医科大学 老年病科(循環器科)：〒783 高知県南国市岡豊町小蓮

Department of Cardiology, Kobe General Hospital: Minatojima-Nakamachi 4-6, Chuo-ku, Kobe 650, \*(present) The Section of Cardiology, Department of Medicine and Gerontology, Kochi Medical School: Oko-cho, Nankoku, Kochi 783

Received for publication May 11, 1992; accepted November 17, 1993 (Ref. No. E-92-4)

## はじめに

経皮的僧帽弁交連切開術 (percutaneous transvenous mitral commissurotomy: PTMC) は, Inoue らにより本邦で初めて行われた<sup>1)</sup>. そして今日では, PTMC は僧帽弁狭窄症に対する治療として広く行われるようになってきている. 僧帽弁狭窄症に対して PTMC が施行された場合, Wilkins ら<sup>2)</sup>の提唱した僧帽弁スコアの総計が高い, すなわち僧帽弁病変が重症であるほど, PTMC 直後の僧帽弁口面積の増加は小さく, また PTMC 後経過観察期の再狭窄も多いと Palacios ら<sup>3)</sup>は報告している. そのため, 一般に重症の僧帽弁狭窄症に対しては PTMC よりも僧帽弁置換術が施行されることが多い. しかし Reid らは, Wilkins らの僧帽弁スコアを用いても PTMC 直後の僧帽弁口面積の増加を予測することはできなかつたと述べており<sup>4)</sup>, 重症の僧帽弁狭窄症の治療において PTMC か僧帽弁置換術かいずれを選択するべきか, 一定の見解は現在まだ得られていない.

PTMC で僧帽弁口面積が大きくなる機序の一つは交連部の裂開であり<sup>5,6)</sup>, PTMC による僧帽弁口面積の増加および再狭窄を予測するうえで, 交連部病変は重要な意味を持つと思われる. 本研究では, 新しく交連部スコアを設け, PTMC による僧帽弁口面積の増加や再狭窄が交連部スコアを用いて予測できるか否かを検討した. また Wilkins らの僧帽弁スコア, およびその他の因子に関しても同様の検討を加えた.

## 対象と方法

## 1. 対象

当院で1987年7月-1991年5月に, Inoue らの single balloon を用いて PTMC を施行された僧帽弁狭窄症例 53 例 (男 15 例, 女 38 例) で, 平均年齢  $54 \pm 10$  歳 (34-75 歳), 平均経過観察期間  $18 \pm 12$  カ月 (3-48 カ月) であった.

## 2. 方法

## 1) PTMC プロトコール

診断的心臓カテーテル法に引き続き Brockenbrough 針で心房中隔穿刺を行った後, ヘパリン  $1 \times 10^4$  単位を静注して PTMC を行った. 使用したバルーンは全例 Inoue らの single balloon で, 弁口拡大は stepwise dilatation technique を用いて行った. バルーンサイズを選択

Table 1 Echocardiographic score of the mitral commissures

Grade	
1	Thickening of mitral commissure
2	Thickening and increased echo brightness of mitral commissure
3	Calcification of mitral commissure

The total echocardiographic score is based on analysis of the anterior and posterior commissures which are graded from 0 to 3 according to the above criteria. This gives a score range of 0 to 6.

は身長を基準にし, 身長  $\leq 150$  cm の場合は径 24 mm,  $150 < \text{身長} < 165$  cm の場合は径 26 mm,  $165 < \text{身長} < 180$  cm の場合は径 28 mm, 身長  $\geq 180$  cm の場合はそれ以上の径のバルーンをそれぞれ選択した.

## 2) 心エコー図法

術前・術直後・経過観察期に経胸壁心エコー図法を施行し, それぞれの僧帽弁口面積を planimeter で計測した. 術前の心エコー図より, 前および後交連部病変の程度をそれぞれ 3 段階 (1: 交連部肥厚, 2: 交連部肥厚および輝度の上昇, 3: 交連部石灰化) に分けてスコアをつけ, その総計を交連部スコアとした (Table 1). また, Wilkins らの僧帽弁スコア (Table 2) も採点した.

PTMC 直後に増加した僧帽弁口面積および PTMC 後経過観察期に減少した僧帽弁口面積と, 次の因子との関連性について検討した.

- 1) 交連部スコア
- 2) Wilkins らの僧帽弁スコア
- 3) 年齢・性別
- 4) 心房細動の有無
- 5) 最終バルーン径

再狭窄は経過観察期の僧帽弁口面積/術直後の僧帽弁口面積比  $< 0.75$  と定義した.

結果は, 平均  $\pm$  標準偏差で示した. 統計処理は, 分散分析, simple regression analysis および multiple regression analysis で行い,  $p < 0.01$  を有意とした.

## 結 果

対象例の臨床データを Table 3 に示した. 術前・術直後・経過観察期の僧帽弁口面積は, それぞれ  $1.1 \pm 0.3$  cm<sup>2</sup>,  $1.8 \pm 0.3$  cm<sup>2</sup>,  $1.6 \pm 0.4$  cm<sup>2</sup> であった. PTMC 施行直後に僧帽弁口面積は有意に増加し ( $p < 0.01$ ), 経過観察期にはわずかではあるが有意に減少した ( $p <$

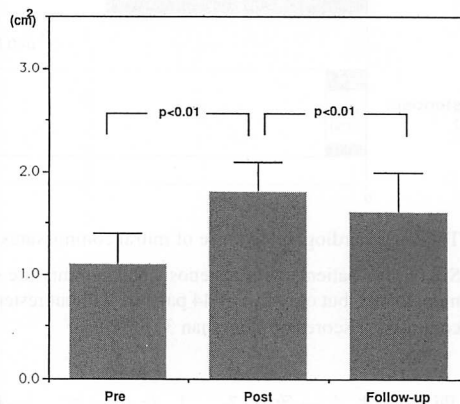
**Table 2** Echocardiographic score of mitral valve

Grade	Leaflet rigidity	Leaflet thickening	Leaflet calcification	Subvalvular thickening
1	Highly mobile valve with only leaflet tips restricted	Leaflets near normal in thickness (4-5 mm)	A single area of increased echo brightness	Minimal thickening just below the mitral leaflets
2	Leaflet mid and base portions have normal mobility	Mid-leaflets normal, considerable thickening of margins (5-8 mm)	Scattered areas of brightness confined to leaflet margin	Thickening of chordal structures extending up to one third of the chordal length
3	Valve continues to move forward in diastole, mainly from the base	Thickening extending through the entire leaflet (5-8 mm)	Brightness extending into the mid-portion of the leaflets	Thickening extending to the distal third of the chords
4	No or minimal forward movement of the leaflets in diastole	Considerable thickening of all leaflet tissue (>8-10 mm)	Extensive brightness throughout much of the leaflet tissue	Extensive thickening and shortening of all chordal structures extending down to the papillary muscles

The total echocardiographic score proposed by Wilkins et al is derived from an analysis of mitral leaflet rigidity, leaflet thickening, leaflet calcification, and subvalvular thickening which are graded from 0 to 4 according to the above criteria. This gives a score range of 0 to 16.

**Table 3** Clinical and echocardiographic features of the patients

Patients (n=53)	
Variables	
Clinical	
Age (yrs)	54±10
Female (%)	71.7
Atrial fibrillation (%)	64.2
Valvular status	
Echocardiographic score of mitral commissures	2.9±0.9
Echocardiographic score of mitral valve	7.9±1.6
Leaflet rigidity	1.6±0.6
Leaflet thickening	2.1±0.6
Leaflet calcification	2.2±0.7
Subvalvular thickening	2.1±0.6
Mitral valve area (cm <sup>2</sup> )	1.1±0.3
Final balloon size (mm)	26.0±1.5



**Fig. 1** Change in mitral valve area after PTMC  
Pre = before PTMC; Post = immediately after PTMC; Follow-up = at follow-up after PTMC

0.01) (Fig. 1). 再狭窄は 9 例 (17%), 非再狭窄は 44 例 (83%) に認めた。

PTMC 直後に増加した僧帽弁口面積と各因子の間には有意な相関を認めなかった。PTMC 後経過観察期に減少した僧帽弁口面積と交連部スコアの間には相関を認めたが ( $r=0.42$ ,  $p=0.002$ ), その他の因子には相関を認めなかった。PTMC 後経過観察期に減少した僧帽弁口面積に対して、交連部スコアおよび Wilkins らの僧帽弁スコアを目的因子として multiple regression analysis を行うと、交連部スコアにのみ相関を認めた ( $p=0.0059$ ) (Table 4)。また交連部スコア>3 は、再狭窄 9 例中 6 例 (67%), 非再狭窄 44 例中 5 例 (11%) で、再狭窄例に有意に ( $p<0.01$ ) 多かった (Fig. 2)。

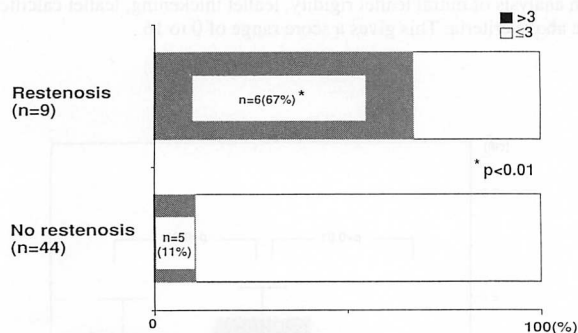
### 考 案

PTMC 直後に有意に大きくなった僧帽弁口面積は、経過観察期にはわずかではあるが有意に小さくなった。PTMC 直後の僧帽弁口面積の増加を予測する因子は認められなかった。PTMC 後経過観察期に減少した僧帽弁口面積と交連部スコアの間には相関を認め、PTMC 後の再狭窄を予測する因子として、交連部スコアが考えられた。

僧帽弁口面積計測法の gold standard は、心臓カテテル法を施行し、Gorlin の式より計算する方法である。しかし、断層心エコー図法を施行し、planimeter で直接計測した僧帽弁口面積、あるいは連続波ドップラー法による左室流入血流速波形の pressure half time から計算した僧帽弁口面積は、Gorlin の式で求めた僧

**Table 4** Multiple variable regression analysis of indicators for decrease in mitral valve area at follow-up

Variable	Regression coefficient	p value
Total echocardiographic score of mitral commissures	0.138	0.0059
Echocardiographic score		
Leaflet rigidity	0.038	0.6089
Leaflet thickening	0.016	0.8405
Leaflet calcification	0.018	0.7511
Subvalvular thickening	-0.074	0.3137

**Fig. 2** Total echocardiographic score of mitral commissures

Six of nine patients with restenosis had commissure scores of more than 3, but only five of 44 patients without restenosis had commissure scores of more than 3 ( $p < 0.01$ ).

帽弁口面積とよく一致する。したがって、一般的にPTMC後の経過観察は非侵襲的である心エコー図法で行われている。しかし、左室流入血流速波形は僧帽弁口面積以外に左房圧や左房コンプライアンスなどによっても影響を受けるので、PTMC直後に急速に血行動態が変化した場合、左室流入血流速波形の pressure half time から計算した僧帽弁口面積と Gorlin の式で求めた僧帽弁口面積とが一致しないといわれている<sup>7)</sup>。そのため、本研究では planimeter で直接計測した僧帽弁口面積を用いて検討した。

PTMCの適応は、NYHA分類のII度以上、僧帽弁口面積が $1.5 \text{ cm}^2$ 以下で、左房内血栓がないこと、Sellers III度以上の僧帽弁逆流が存在しないことが大前提である。そして、弁尖の石灰化の強いものや高度の弁下部病変を伴うものは、PTMCでは良好な結果を得ることがむずかしく、僧帽弁置換術が選択されることが多い。しかし現在のところ、前述のようにPTMCに対する詳細な適応基準に関してはまだ一定の見解がない。

Abascalらは、single balloon または double balloon を使用したPTMC例の検討で、Wilkinsらの提唱した僧

帽弁スコアが高い症例ほど、PTMC直後の僧帽弁口面積の増加は小さいと述べている<sup>8)</sup>。しかし、ReidらはPTMCを施行した多数例について検討し、Wilkinsらの僧帽弁スコアでは僧帽弁口面積の増加は予測できなかったと述べている<sup>4)</sup>。また、その後、Reidらは僧帽弁病変に対して独自の新しいスコア (leaflet motion, leaflet thickness, subvalvular disease, commissure calcium などによる評価) を設け、少数例ではあるが、double balloon を使用したPTMC例の検討で、leaflet rigidity が強いほど僧帽弁口面積は増加しないと述べている<sup>9)</sup>。

本研究では、Wilkinsらの僧帽弁スコアとPTMC後に増加した僧帽弁口面積との間には相関を認めず、僧帽弁口面積の増加を予測できる因子は認めなかった。本研究では全例にsingle balloon を使用したが、一般にdouble balloon を使用したほうが、single balloon を使用するよりも僧帽弁口面積はよく拡大するといわれており<sup>10)</sup>、選択したバルーンの違いが結果に影響を及ぼしている可能性もあると思われる。

閉鎖式および直視下僧帽弁交連切開術の場合、弁尖の石灰化の強いものや高度の弁下部病変を伴うものは、手術成績がよくないということは明らかにされている<sup>11)</sup>。PTMCで僧帽弁口面積が大きくなる機序としては、バルーンによる交連部の裂開と僧帽弁の伸展が考えられている<sup>5,6,12,13)</sup>。PTMCの場合も、僧帽弁病変の程度の非常に強いものは交連部を裂開することは困難であり、僧帽弁も引き伸ばされにくく、また仮に交連部が裂開したとしても硬化した僧帽弁のため十分に開放することができず、良好な結果を得ることはむずかしいと思われる。しかし、中程度から高度の僧帽弁病変の場合は、PTMCで僧帽弁口面積が十分増加する場合もあれば、そうでない場合もある。現段階では、どの程度を境界にPTMC施行の基準を決めるかは、まだ

明確な結論が出ておらず、今後もさらに研究が必要である。

PTMC直後の僧帽弁口面積は、経過観察期にはわずかではあるが有意に小さくなり、再狭窄は対象例のうち17%に認められ、交連部病変が強いものは再狭窄を認める傾向にあるといえる。Abascalらの報告では、PTMC直後の僧帽弁口面積(1.76 cm<sup>2</sup>)が、7.5ヵ月後には1.62 cm<sup>2</sup>とわずかではあるが有意に低下し、僧帽弁口面積がPTMC直後から経過観察期に50%以上減少したものを再狭窄とすると、対象例の20%に再狭窄を認めている<sup>14)</sup>。Palaciosらは、Wilkinsらの提唱した僧帽弁スコアが高いものほどPTMC後の再狭窄が多いと述べている<sup>3)</sup>。Reidらの報告によると、PTMC直後の僧帽弁口面積(2.0 cm<sup>2</sup>)は、3ヵ月後には1.8 cm<sup>2</sup>とわずかではあるが有意に低下し、経過観察期の僧帽弁口面積がPTMC直後の僧帽弁口面積の75%未満になったものを再狭窄とすると、対象例の33%に再狭窄を認めている<sup>9)</sup>。

しかし、本研究と同様に、Wilkinsらの僧帽弁スコアを用いて再狭窄を予測することはできない。Reidらの提唱するスコアにはcommissure calciumスコアも含まれているが、彼らのスコアでも再狭窄を予測することはできない。しかし、本研究では交連部病変が強いものは再狭窄を認める傾向にあるといえる。Reidらの検討は、double balloonを全例に使用し、対象が比較的少数例で、経過観察期間が短く、これらのことが結果に影響を及ぼし、本研究と異なる結果となっているのかもしれない。

Hegerらは閉鎖式僧帽弁交連切開術後10-14年の経過観察で、再狭窄は28%に認められ、僧帽弁口面積は術後長期間を経て僧帽弁狭窄症自体の病勢の進行により再び小さくなったと述べている<sup>15)</sup>。一方、PTMC後にも、3-13ヵ月の経過観察期間ではあるが、再狭窄が認められている。しかし、PTMC後の再狭窄の機序は

明らかにされてはいない。Abascalらは、PTMC後の再狭窄例では、PTMC直後と経過観察期では、僧帽弁口の前後径に変化は認められなかったが、横径は小さくなり、再狭窄は交連部の再癒合のために生じると述べている<sup>14)</sup>。Chenらは、PTMC直後から経過観察期に交連部が再癒合することや、一度伸展された僧帽弁が再び縮むことにより、僧帽弁口面積が減少する可能性をあげている<sup>13)</sup>。本研究でも、再狭窄例では、裂開された交連部が再癒合したと思われる例と、交連部には変化がないが僧帽弁の開放が悪くなり、引き伸ばされた僧帽弁が縮んだと思われる例があった。閉鎖式および直視下僧帽弁交連切開術と同様にPTMC後にも術後の再狭窄が存在すると考えられ、さらに長期間の詳細な僧帽弁病変の経過観察が必要である。

本研究で新しく設けた交連部スコアは、交連部病変の程度を半定量的に評価したものである。そのため、一定のinterobserver variabilityとintraobserver variabilityが存在することは完全に否定できない。しかし、心エコー図から僧帽弁病変の程度を定量的に評価することは困難であり、僧帽弁病変に関するWilkinsらのスコアおよびReidらのスコアも、その一部ないし全項目が半定量的評価である。したがって、本研究では2人の観察者の合議によって半定量的に交連部スコアを採点した。

## 結 論

1. PTMC直後に有意に大きくなった僧帽弁口面積は、経過観察期にはわずかではあるが有意に小さくなり、再狭窄は9例(17%)に認められた。
2. PTMC直後の僧帽弁口面積の増加を予測する因子は認められなかった。
3. 交連部スコアが高いほど再狭窄が高率に認められ、PTMC前の交連部スコアによりPTMC後の再狭窄の予測が可能であった。

## 要 約

経皮的僧帽弁交連切開術(PTMC)による僧帽弁口面積の変化、すなわち術直後の僧帽弁口面積の増加および経過観察期の再狭窄の予測因子について検討した。対象は、当院で1987年7月-1991年5月にPTMCを施行した僧帽弁狭窄症例53例(男15例、女38例)で、平均年齢54±10(34-75)歳、平均経過観察期間18±12(3-48)ヵ月であった。

術前・術直後・経過観察期に経胸壁心エコー図法を施行し、それぞれの僧帽弁口面積を

planimeterで計測した。術前の心エコー図より、前および後交連部病変の程度をそれぞれ3段階(1: 交連部肥厚, 2: 交連部肥厚および輝度の上昇, 3: 交連部石灰化)に分けてスコアをつけ、その総計を交連部スコアとした。PTMC直後の僧帽弁口面積の増加、および経過観察期の僧帽弁口面積の減少と以下の因子との関連性について検討した。1) 交連部スコア, 2) Wilkinsらの提唱した僧帽弁スコア, 3) 年齢・性別, 4) 心房細動の有無, 5) 最終バルーン径。再狭窄は経過観察期の僧帽弁口面積/術直後の僧帽弁口面積比 $<0.75$ と定義した。

僧帽弁口面積は術前( $1.1 \pm 0.3 \text{ cm}^2$ )から、術直後( $1.8 \pm 0.3 \text{ cm}^2$ )に有意に増加し( $p < 0.01$ )、経過観察期( $1.6 \pm 0.4 \text{ cm}^2$ )には、わずかではあるが有意に減少した( $p < 0.01$ )。再狭窄は9例(17%)、非再狭窄は44例(83%)に認めた。PTMC直後に増加した僧帽弁口面積と各因子との間には、有意な相関を認めなかった。PTMC後経過観察期に減少した僧帽弁口面積と交連部スコアとの間には相関を認めたが( $r=0.42, p=0.002$ )、その他の因子には相関を認めなかった。PTMC後経過観察期に減少した僧帽弁口面積に対して、交連部スコアおよびWilkinsらの僧帽弁スコアを目的因子として multiple regression analysis を行うと、交連部スコアにのみ相関を認めた( $p=0.0059$ )。交連部スコア $>3$ は、再狭窄9例中6例(67%)で、非再狭窄44例中5例(11%)に比べ再狭窄例で有意に多かった( $p < 0.01$ )。

交連部スコアが高いほど再狭窄が高率に認められ、PTMC前の交連部スコアによりPTMC後の再狭窄の予測が可能であった。

*J Cardiol 1994; 24: 193-198*

## 文 献

- Inoue K, Owaki T, Nakamura T, Kitamura F, Miyamoto N: Clinical application of transvenous mitral commissurotomy by a new balloon catheter. *J Thorac Cardiovasc Surg* 1984; **87**: 394-402
- Wilkins GT, Weyman AE, Abascal VM, Block PC, Palacios IF: Percutaneous balloon dilatation of the mitral valve: An analysis of echocardiographic variables related to outcome and the mechanism of dilatation. *Br Heart J* 1988; **60**: 299-308
- Palacios IF, Block PC, Wilkins GT, Weyman AE: Follow-up of patients undergoing percutaneous mitral balloon valvotomy: Analysis of factors determining restenosis. *Circulation* 1989; **79**: 573-579
- Reid C, Otto C, Davis K: Influence of mitral valve morphology on valve area after mitral balloon commissurotomy. *Circulation* 1990; **82** (Suppl III): 46
- Block PC, Palacios IF, Jacobes ML, Fallon JT: Mechanism of percutaneous mitral valvotomy. *Am J Cardiol* 1987; **59**: 178-179
- McKay RG, Lock JE, Safian RD, Come PC, Diver DJ, Baim DS, Berman AD, Warren SE, Mandell VE, Royal HD, Grossman W: Balloon dilatation of mitral stenosis in adult patients: Postmortem and percutaneous mitral valvuloplasty studies. *J Am Coll Cardiol* 1987; **9**: 723-731
- Thomas JD, Wilkins GT, Choong CYP, Abascal VM, Palacios IF, Block PC, Weyman AE: In accuracy of mitral pressure half-time immediately after percutaneous mitral valvotomy: Dependence on transmitral gradient and left atrial and ventricular compliance. *Circulation* 1988; **78**: 980-993
- Abascal VM, Wilkins GT, O'Shea JP, Choong CY, Palacios IF, Thomas JD, Rosas E, Newell JB, Block PC, Weyman AE: Prediction of successful outcome in 130 patients undergoing percutaneous balloon mitral valvotomy. *Circulation* 1990; **82**: 448-456
- Reid CL, Chandraranta PAN, Kawanishi DT, Kotlewski A, Rahimtoola SH: Influence of mitral valve morphology on double-balloon catheter balloon valvuloplasty in patients with mitral stenosis: Analysis of factors predicting immediate and 3-month results. *Circulation* 1989; **80**: 515-524
- Rahimtoola SH: Catheter balloon valvuloplasty of aortic and mitral stenosis in adults. *Circulation* 1987; **75**: 895-901
- John S, Bashi VV, Jairai PS, Muralidharan S, Ravikumar E, Rajarajeswari T, Krishnaswami S, Sukumar IP, Sunder PSS: Closed mitral valvotomy: Early results and long-term follow-up of 3,724 consecutive patients. *Circulation* 1983; **68**: 891-896
- Reid CL, McKay CR, Chandraranta PAN, Kawanishi DT, Rahimtoola SH: Mechanism of increase in mitral valve area and influence of anatomic features in double-balloon, catheter balloon valvuloplasty in adults with rheumatic mitral stenosis: A Doppler and two-dimensional echocardiographic study. *Circulation* 1987; **76**: 628-636
- Chen CR, Hu SW, Chen JY, Zhou YL, Mei J, Cheng TO: Percutaneous mitral valvuloplasty with a single rubber-nylon balloon (Inoue balloon): Long-term results in 71 patients. *Am Heart J* 1990; **120**: 561-567
- Abascal VM, Wilkins GT, Choong CY, Thomas JD, Palacios IF, Block PC, Weyman AE: Echocardiographic evaluation of mitral valve structure and function in patients followed for at least 6 months after percutaneous balloon mitral valvuloplasty. *J Am Coll Cardiol* 1988; **12**: 606-615
- Heger JJ, Wann LS, Weyman AE, Dillon JC, Feigenbaum H: Long-term changes in mitral valve area after successful mitral commissurotomy. *Circulation* 1979; **59**: 443-448