

経皮的経静脈的僧帽弁交連裂開術の  
初期成績，早期経過および適応：  
Sellors 分類による検討

*Indications for Percutaneous Trans-  
venous Mitral Commissurotomy :  
Evaluation According to the Sellors  
Classification*

杉山 明\*<sup>1</sup>  
小田 寛  
松原 徹夫  
加納 素夫  
西田 佳雄  
松野由紀彦  
琴尾 泰典  
大橋 宏重  
渡辺佐知郎  
石黒 源之\*<sup>2</sup>

Akira SUGIYAMA\*<sup>1</sup>  
Hiroshi ODA  
Tetsuo MATSUBARA  
Motoo KANO  
Yoshio NISHIDA  
Yukihiko MATSUNO  
Yasunori KOTOO  
Hiroshige OHASHI  
Sachiro WATANABE  
Motoyuki ISHIGURO\*<sup>2</sup>

**Abstract**

Fifty-eight consecutive patients underwent percutaneous transvenous mitral commissurotomy (PTMC) for mitral stenosis from August 1987 to June 1990. Patients were divided by echocardiographic characteristics of the mitral valve according to the Sellors classification into three groups : group 1 (mobile cusps, 20 patients), group 2 (thickened cusps, 34 patients), group 3 (rigid cusps, 4 patients). Immediately after PTMC, the mitral valve area increased significantly from  $1.41 \pm 0.37$  to  $2.07 \pm 0.38$  cm<sup>2</sup> ( $p < 0.01$ ) in group 1 and from  $1.09 \pm 0.21$  to  $1.64 \pm 0.25$  cm<sup>2</sup> ( $p < 0.01$ ) in group 2. The mitral valve area did not increase significantly in group 3 (from  $0.82 \pm 0.27$  to  $1.10 \pm 0.22$  cm<sup>2</sup>). Mitral regurgitation developed or increased in severity in four patients (100%) in group 3 ( $p < 0.01$  vs group 1, 20% and group 2, 21%). The symptomatic improvement was 0% for group 3 ( $p < 0.01$  vs group 1, 90% and group 2, 91%). At follow-up period (mean 24.6 months), symptomatic improvement was maintained in 44 patients (76%) of the total patient population. The mitral valve area was maintained well in group 1 and group 2, but three patients in group 2 showed recurrence of symptoms due to valvular restenosis. PTMC is an effective nonsurgical treatment for patients with mobile or with thickened cusps. Surgical method is preferable for patients with rigid cusps.

**Key Words**

mitral stenosis, percutaneous transvenous mitral commissurotomy, Sellors classification

はじめに

1982年にInoue ら<sup>1</sup>がバルーンによる僧帽弁狭窄症 (mitral stenosis : MS) に対する経皮的経静脈的僧帽弁交

連裂開術 (percutaneous transvenous mitral commissurotomy : PTMC) の臨床応用に世界で初めて成功して以来，僧帽弁置換術や僧帽弁直視下交連切開術に代わって，MS に対する治療法として PTMC がかなりの

県立岐阜病院 循環器科：〒500 岐阜市長森野一色 4-6-1; \*<sup>1</sup>(現) 木沢記念病院 内科：〒505 美濃加茂市古井町下古井 590; \*<sup>2</sup>平野総合病院 内科

Department of Cardiology, Prefectural Gifu Hospital : Noishiki 4-6-1, Nagamori, Gifu 500; \*<sup>1</sup>(present) Department of Internal Medicine, Kizawa Memorial Hospital : Shimokobi 590, Kobi-cho, Minokamo 505; \*<sup>2</sup>Department of Internal Medicine, Hirano General Hospital

Received for publication January 18, 1994; accepted May 6, 1994 (Ref. No. E-94-1)

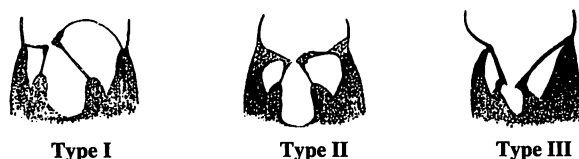


Fig. 1 Sellers classification

- Type I: Mobile cusps (pliable, non-calcific) without subvalvular change  
 Type II: Thickened cusps (semipliable, locally calcific) with mild to moderate subvalvular change (shortening, fibrosis or fusion of the chordae tendineae)  
 Type III: Rigid cusps with severe subvalvular change (The cusps, chordae and papillary muscles are fused into a rigid, fibrous, funnel shaped structure.)

症例数に対して行われるようになってきた<sup>2-10)</sup>。しかし MS における弁組織病変の性状はさまざまであり、どのような症例に対して PTMC は有効であるのか、いまだ論議のあるところである。われわれは、その適応について、Sellers 分類<sup>11)</sup>別にみた初期成績および早期経過より検討した。

### 対象と方法

対象は 1987 年 8 月-1990 年 6 月に PTMC を施行した MS 連続 58 例である。これらの症例中には Sellers の分類で III 度以上の僧帽弁逆流 (mitral regurgitation: MR) のある症例、また左心耳を除く左房内血栓の確認された症例は含まれていない。

断層心エコー図により 58 例について、Fig. 1 の基準を用いて視覚的にその Sellers 分類を推測した。すなわち I 型は弁尖の肥厚はあるが、弁は全体として軟らかく石灰化を認めず、腱索の変化も少ないもの。II 型は弁が全体に肥厚し、部分的に石灰化を認め、腱索も肥厚・短縮し、線維化の程度が強くなったもの。III 型は弁・腱索・乳頭筋が一塊となって癒合し、肥厚・短縮・癒痕化しているものとした。58 例の Sellers 分類は I 型 20 例、II 型 34 例および III 型 4 例であり、それぞれを group 1, 2 および 3 とした。Table 1 にグループごとの患者背景を示す。

Group 2 および group 3 では group 1 に比し、以前に外科的交連切開術を受けた症例が有意に多かったが、年齢、性別、調律、NYHA 分類において各グループ間に有意な差はなかった。PTMC は 57 例においては Inoue らの方法<sup>12)</sup>で井上バルーンを用いて経皮的、経心房中隔的に施行し、残り 1 例は Mansfield 製の double balloon (15×15 mm) を使用した。57 例において使用した

Table 1 Patient characteristics

|                         | Group 1   | Group 2   | Group 3  |
|-------------------------|-----------|-----------|----------|
| No. of patients         | 20        | 34        | 4        |
| Age (yrs)               | 53.4±11.1 | 57.1±10.0 | 63.8±6.0 |
| Sex (male/female)       | 5/15      | 12/22     | 2/2      |
| Rhythm (NSR/Af)         | 9/11      | 9/25      | 1/3      |
| NYHA class              | 2.2±0.4   | 2.3±0.5   | 2.5±1.0  |
| Previous OMC or CMC (%) | 0 (0)     | 7 (21)    | 1 (25)   |

mean±SD \**p*<0.05

NSR=normal sinus rhythm; Af=atrial fibrillation; NYHA=New York Heart Association; OMC=open mitral commissurotomy; CMC=closed mitral commissurotomy

井上バルーンのサイズは 25.6±1.2 mm (23-29 mm) で体表面積比 17.4±1.7 mm<sup>2</sup> である。なお数回開大した症例は、最大のバルーン径をその症例のバルーン径とした。PTMC の前後で左室圧、左房圧、心拍出量を測定し、断層心エコー図で僧帽弁口面積を計測した。MR の程度は左室造影で評価した。

### 結 果

#### 1. 僧帽弁口面積および血行動態

グループ別にみた PTMC 前後の安静時における血行動態および僧帽弁口面積の変化を Table 2 に示す。Group 1, 2 とも有意な平均左房圧、平均僧帽弁圧較差の減少が得られ、僧帽弁口面積もそれぞれ 1.41±0.37 から 2.07±0.38 cm<sup>2</sup> (*p*<0.01) へ、1.09±0.21 から 1.64±0.52 cm<sup>2</sup> (*p*<0.01) へ有意に拡大した。しかし group 3 では僧帽弁口面積は 0.82±0.27 から 1.10±0.22 cm<sup>2</sup> へと有意に拡大せず、平均左房圧、平均僧帽弁圧較差の有意な減少も得られなかった。したがって group 3 では症状の改善を得られた症例はなく、group 1 の 90%、group 2 の 91% に比し有意に低かった (*p*<0.01)。

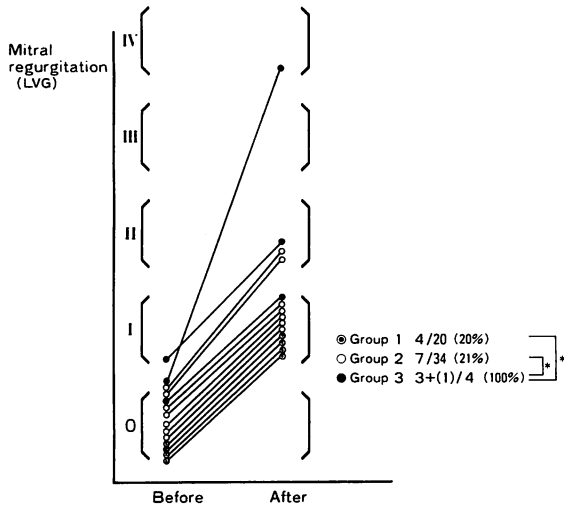
#### 2. 合併症

PTMC で最も問題となる MR が I 度以上新たに出現、また増強した 15 例を Fig. 2 に示す。ここで group 3 の 1 例は左室造影で MR の評価がなされていないが、その後の僧帽弁置換術時に僧帽弁前尖の裂開が認められており MR 増強例とした。Group 1, 2 では MR の発生率に有意差は認められなかったが、group 3 では 4 例ともに MR の増強を認め、group 1, 2 に比し有意に

**Table 2** Comparison of clinical and hemodynamic results before and after PTMC

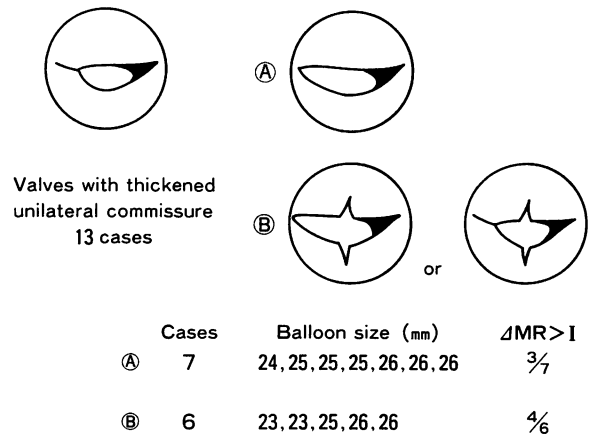
|                | Mean left atrial pressure (mmHg) |                       | Mean mitral gradient (mmHg) |                      | Mitral valve area (2DE) (cm <sup>2</sup> ) |                        | Symptomatic improvement (%) |
|----------------|----------------------------------|-----------------------|-----------------------------|----------------------|--|------------------------|-----------------------------|
|                | Before                           | After                 | Before                      | After                | Before                                     | After                  |                             |
| Group 1 (n=20) | 15.5±5.2                         | 9.6±4.4 <sup>#</sup>  | 10.8±4.1                    | 5.2±2.4 <sup>#</sup> | 1.41±0.37                                  | 2.07±0.38 <sup>#</sup> | 90                          |
| Group 2 (n=34) | 15.1±5.5                         | 10.1±5.1 <sup>#</sup> | 10.2±5.2                    | 5.2±3.0 <sup>#</sup> | 1.09±0.21                                  | 1.64±0.25 <sup>#</sup> | 91                          |
| Group 3 (n=4)  | 20.8±13.8                        | 20.8±11.7             | 9.3±4.3                     | 8.3±4.7              | 0.82±0.27                                  | 1.10±0.22              | 0                           |

mean±SD \**p*<0.05 \*\**p*<0.01 <sup>#</sup>*p*<0.01 vs before  
 2DE=two-dimensional echocardiogram; PTMC=percutaneous transvenous mitral commissurotomy



**Fig. 2** Changes in mitral regurgitation in 15 patients before and after PTMC  
 \**p*<0.01  
 LVG=left ventriculogram

高率で (*p*<0.01), またその程度も重症であった. この MR 増強 15 例のバルーンサイズは平均 25.2 mm (24–26 mm) であり, 開大回数 は 7 例は 1 回のみ, 2 回が 5 例, 3 回が 3 例であった. このようにバルーンサイズは MR 非増強例と有意な差はなく, 開大回数も多数開大例に偏りは認められなかった. また, ここで MR の発生について, 癒合した僧帽弁両交連部のうち片側交連部に強い肥厚, 石灰化を認めるいわゆる片側病変例に注目すると, 58 例中, 片側病変例は 13 例であった. これを断層心エコー図で PTMC による両側の交連部の裂開の様子を観察し, **Fig. 3**のごとく A の非肥厚交連部の裂開が得られたが, 肥厚した交連部の裂開が得られなかった症例, さらに B の肥厚した交連部の裂開が得られず, 非肥厚交連部の裂開の有無にかかわらず, 弁尖の裂開が疑われた症例に分類した. なお, 両側の交連部の裂開が得られた症例はなかった. A は 7



**Fig. 3** Patterns of commissurotomy during PTMC in mitral valves with thickened unilateral commissure  
 MR=mitral regurgitation. Other abbreviations as in Table 2.

例で, そのうち 3 例では I 度以上の MR の増強を認めしたが, III 度以上の MR の出現はなかった. そして, この MR は断層心エコー図上裂開されたと思われる交連側に認められており, PTMC 成功に伴うものと思われた. B は 6 例で, 4 例に I 度以上の MR の増強を認め, このうち 1 例が IV 度の重症 MR であった. この 4 例のうち 2 例 (group 2: 1 例, group 3: 1 例) と両側の交連部の石灰化が強度で, 弁組織病変がほぼ全周性である group 3 の 1 例において, その後の僧帽弁置換術時に弁組織病変の硬い部分と軟らかい部分の境界部の弁尖に裂開が確認された<sup>13)</sup>.

**3. 予後と follow-up**

58 例中, 早期に僧帽弁置換術を施行した 3 例を除く 55 例において, 直接または電話でインタビューを行った結果を示す (**Fig. 4**). 平均 follow-up 期間は 24.6 ヶ月であり, 心不全と肺炎による死亡が 2 例, また遠隔期の僧帽弁置換術を 2 例に施行している. この弁置換の

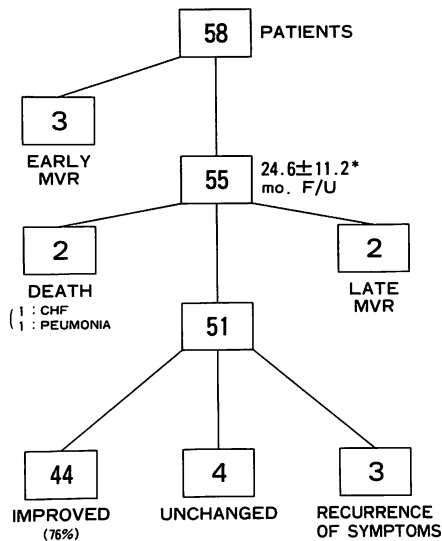


Fig. 4 Early follow-up of 55 patients

\*mean ± SD  
MVR=mitral valve replacement; CHF=congestive heart failure; F/U=follow-up

2 症例はいずれも初期成功が得られた症例であるが、1 例は一過性脳虚血発作の多発、また 1 例は合併する大動脈弁狭窄症の進行のため弁置換に進んだ症例である。44 例 (76%) において症状の改善が維持されており、4 例は PTMC 前と不変、3 例においては症状の再発が認められた。

全症例での Sellors 分類による PTMC 後、また follow-up 時における PTMC による症状改善率を示す (Fig. 5)。Group 1 では 90% に初期、follow-up 時とも症状の改善が得られており、group 2 では初期 91%、follow-up 時 76% と減少を認めるが、有意差は認められない。しかし group 3 では 4 例とも初期に症状の改善が得られなかった。

Group 1 で、初期に症状の改善が得られ PTMC 後 1 年以上の観察ができ、平均 27.7 ヶ月後に断層心エコー図法を行うことができた 13 例の僧帽弁口面積の変化を Fig. 6 に示す。平均弁口面積は PTMC 前 1.29、PTMC 後 2.07、follow-up 時 2.07 cm<sup>2</sup> と、PTMC 後と follow-up 時では有意な変化はなく、拡大された弁口面積は維持されている。

同様に、group 2 で、平均 28.0 ヶ月後に断層心エコー図法を行うことができた 22 例の僧帽弁口面積の変化を Fig. 7 に示す。平均弁口面積は PTMC 前 1.04、PTMC 後 1.62、follow-up 時 1.56 cm<sup>2</sup> と、PTMC 後、follow-up

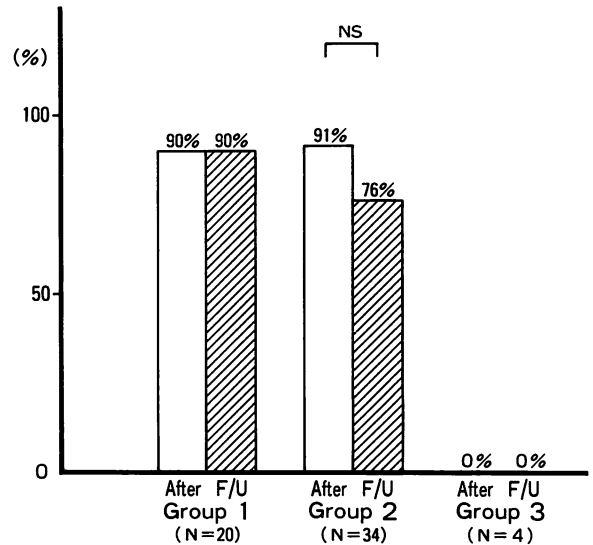


Fig. 5 Comparison of symptomatic improvement after PTMC and at follow-up in three patient groups

NS=not significant. Other abbreviation as in Fig. 4.

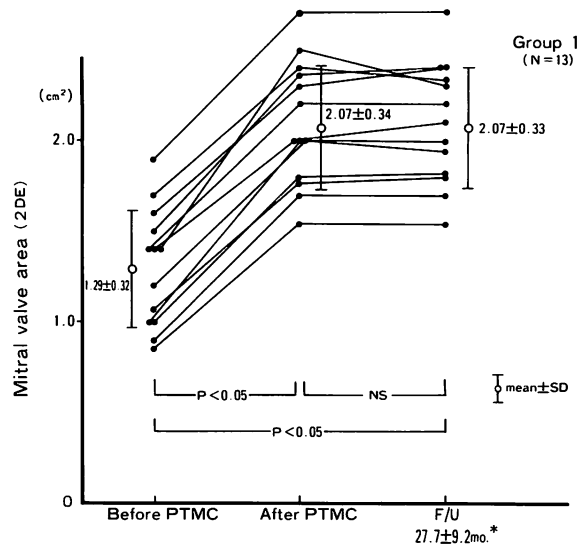


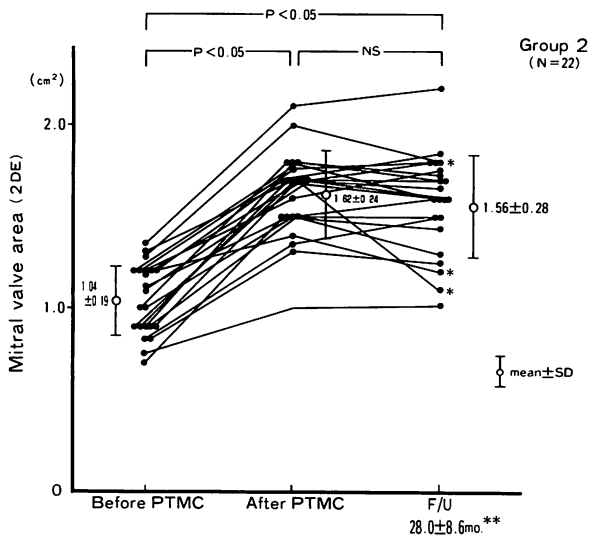
Fig. 6 Comparison of mitral valve area after PTMC and at follow-up period (group 1)

\*mean ± SD  
Abbreviations as in Table 2 and Figs. 4, 5.

時とは有意差は認められないが、3 例において PTMC 後に比し follow-up 時での弁口面積の減少と症状の再発を認めた。

### 考 察

PTMC による弁口面積の拡大は癒合した交連部の裂開によるものであると報告されており<sup>1,8-10,12)</sup>、その安



**Fig. 7** Comparison of mitral valve area after PTMC and at follow-up (group 2)  
 \*recurrence of symptoms \*\*mean ± SD  
 Abbreviations as in Table 2 and Figs. 4, 5.

全性，また有用性さらには患者に対する侵襲の少なさより，MS に対する新たな治療法として注目されている．その適応に関しては弁の石灰化の著しい症例においても PTMC の有効性，安全性を主張するものもある<sup>7,10,12</sup>．

しかし Wilkins ら<sup>14</sup> は PTMC 前に断層心エコー図で弁の可動性・肥厚・石灰化および弁下組織の肥厚の 4 つの因子についてスコア化し，スコアの低いもの，すなわち弁の変形の高度なものほど有効な僧帽弁口面積の拡大が得られず，このスコアが PTMC の結果を予測しようとしている．

また Abascal ら<sup>15</sup> の PTMC 後 6-11 カ月の follow-up では，PTMC 後の僧帽弁口面積減少率を予測しようものとしてこのスコアを一番に挙げており，再狭窄の確率の高い患者を明らかにするのに有用だとしている．われわれの検討でも Sellors I, II 型のいわゆる pliable, semi-pliable な弁では PTMC により有効な僧帽弁口面積の拡大が得られ，合併症としての MR もその頻度，程度とも重大なものはなかった．さらに長期的にも得られた症状の改善，僧帽弁口面積も維持されていた．しかし有意な差は認められなかったが，Sellors I 型と推測された症例では，僧帽弁再狭窄は 1 例も認めなかったのに対し，Sellors II 型と推測された症例では，経過中僧帽弁口面積の減少に伴う症状再発例が 3 例あり，Abascal らのごとく，弁変形の程度が再狭窄の予測因

子となる可能性がある．それゆえ今後の follow-up で PTMC の Sellors II 型症例への適応が検討されるものと思われる．Sellors III 型のような弁変形の高度な症例では交連部の裂開は得られず，弁口面積の gain も少なく，また I, II 型に比し MR の発生も高率かつ重症であり，症状の改善は得られなかった．よって Sellors III 型と推測される症例は，可能であれば外科手術を選択するのが望ましいと思われる．しかし Sellors III 型のような症例が適応からはずれてしまうか否かは，いまだ研究段階であり，challenging case としての多数例の検討が必要と思われる．たとえば救命的な処置として，また手術前の状態改善，さらに手術危険率の高い症例など，Sellors III 型の症例ではわずかな弁口面積の gain でも症状改善に有用と思われ，適応が考えられるべきであると思われる．また Sellors II 型であっても弁組織病変の硬軟の混在がある症例では，われわれの PTMC 後の僧帽弁置換術例でもわかるように，コンプライアンスの異なる病変の境界部にあたる弁尖，弁腹に裂開を生じる可能性があり，重症 MR の発生の原因となりうる<sup>13</sup>．したがって，たとえば片側の交連部に石灰化，肥厚が強い場合などは，鈴木ら<sup>16</sup>のごとく，小さ目のバルーンより開大を開始し，段階的なバルーンのサイズアップを行い，一側の交連部の裂開にとどまるというような，必ずしも完全な交連裂開術を旨とする必要はないと思われる．

僧帽弁置換術には，いまだ弁機能，血栓塞栓症，感染，耐久性などの問題があり，必ずしも弁置換術は根治術を意味しない．弁置換術までの期間延長を目的とする palliative procedure としての PTMC は非常に有効な手段と思われ，また症例によっては手術危険率の高さにより，PTMC が第一選択になる場合や，外科手術を必要とせず PTMC のみで経過観察できる症例も出現しようと思われる．しかし今後の PTMC の問題点として再狭窄があり，再狭窄の機序の解明，また再狭窄に対する再 PTMC の可能性と有用性の評価など，さらに長期の経過観察が必要と思われる．

**結 語**

MS 58 例に対して PTMC を施行した．

1. Sellors I, II 型と断層心エコー図上推測される症例では，有効な僧帽弁口面積の拡大が得られ，PTMC のよい適応と考えられる．しかし Sellors III 型は外科

手術が望ましいと思われた。また片側の交連部の肥厚、癒合が著明な片側病変例など、弁組織にコンプライアンスの異なる病変が混在する場合、交連部以外にその境界部に裂開が生じる可能性が示唆された。

2. 平均 24.6 カ月の follow-up では全症例の 76% において症状の改善が維持され、断層心エコー図による

僧帽弁口面積も PTMC 直後に比し、有意な変化はなかった。

3. 有意差は認められないが、Sellors I 型と推測される症例ほど、拡大した僧帽弁口面積、症状の改善が維持される傾向にあった。

### 要 約

1987 年 8 月-1990 年 6 月に僧帽弁狭窄症連続 58 例に対して経皮的経静脈的僧帽弁交連裂開術 (PTMC) を施行した。Sellors 分類に従い僧帽弁病変を断層心エコー図により 3 群に分類し、Sellors I 型、II 型および III 型と推測された症例を、それぞれ group 1 (20 例)、group 2 (34 例) および group 3 (4 例) とした。PTMC 前後で、group 1 および group 2 では僧帽弁口面積はそれぞれ  $1.41 \pm 0.37$  から  $2.07 \pm 0.38 \text{ cm}^2$  ( $p < 0.01$ ) へ、 $1.09 \pm 0.21$  から  $1.64 \pm 0.25 \text{ cm}^2$  ( $p < 0.01$ ) へ有意に拡大した。しかし group 3 では  $0.82 \pm 0.27$  から  $1.10 \pm 0.22 \text{ cm}^2$  へと有意な拡大は得られなかった。また僧帽弁逆流の発生率は group 1, group 2 および group 3 で、それぞれ 20, 21, 100% であり、他の 2 グループに比し group 3 で有意に ( $p < 0.01$ ) 高率であった。それゆえ症状改善率は group 1, group 2 および group 3 で、それぞれ 90, 91, 0% であり、他の 2 グループに比し group 3 で有意に ( $p < 0.01$ ) 低率であった。平均 24.6 カ月の follow-up では全症例の 76% において症状の改善が維持された。また group 1 および group 2 において僧帽弁口面積は良好に維持されていた。しかし group 1 では症状再発例はなかったが、group 2 の 3 例において僧帽弁口面積の減少に伴い症状の再発が認められた。したがって Sellors I, II 型と推測される症例は PTMC のよい適応と思われる、Sellors III 型と推測される症例は可能であれば外科手術が望ましいと思われる。

*J Cardiol* 1994; 24: 397-403

### 文 献

- Inoue K, Owaki T, Nakamura T, Kitamura F, Miyamoto N: Clinical application of transvenous mitral commissurotomy by a new balloon catheter. *J Thorac Cardiovasc Surg* 1984; **87**: 394-402
- Lock JE, Khalilullah M, Shrivastava S, Bahl V, Keane JF: Percutaneous catheter commissurotomy in rheumatic mitral stenosis. *N Engl J Med* 1985; **313**: 1515-1518
- Babic UU, Pejcic P, Djuricic Z, Vucinic M, Grujicic SM: Percutaneous transatrial balloon valvuloplasty for mitral valve stenosis. *Am J Cardiol* 1986; **57**: 1101-1104
- Zaibag MA, Kasab SA, Ribeiro PA, Fagih MR: Percutaneous double balloon mitral valvotomy for rheumatic mitral valve stenosis. 1986; *Lancet* **I**: 757-761
- McKay RG, Lock JE, Keane JF, Safian RD, Aroesty JM, Grossman W: Percutaneous mitral valvuloplasty in an adult patient with calcific rheumatic stenosis. *J Am Coll Cardiol* 1986; **7**: 1410-1415
- Palacios I, Lock JE, Keane JF, Block PC: Percutaneous transvenous balloon valvotomy in a patient with severe-calcific mitral stenosis. *J Am Coll Cardiol* 1986; **7**: 1416-1419
- Palacios I, Block PC, Brandi S, Blanco P, Casal H, Pulido JJ, Munoz S, D'Empaire G, Ortega MA, Jacobs M, Vlahakes G: Percutaneous balloon valvotomy for patients with severe mitral stenosis. *Circulation* 1987; **75**: 778-784
- Block PC, Palacios IF, Jacobs M, Fallon J: Mechanism of percutaneous mitral valvotomy. *Am J Cardiol* 1987; **59**: 178-179
- Reid CL, McKay CR, Chandraratna P, Kawanishi DT, Rahimtoola SH: Mechanisms of increase in mitral valve area and influence of anatomic features in double-balloon, catheter balloon valvuloplasty in adults with rheumatic mitral stenosis: A Doppler and two-dimensional echocardiographic study. *Circulation* 1987; **76**: 628-636
- McKay RG, Lock JE, Safian RD, Cowe PC, Diver DJ, Baim DS, Berman AD, Warren JE, Mandell VE, Royal HD, Grossman W: Balloon dilatation of mitral stenosis in adult patients: Postmortem and percutaneous mitral valvuloplasty studies. *J Am Coll Cardiol* 1987; **9**: 723-731
- Sellors TH, Bedford DE, Somerville W: Valvotomy in the treatment of mitral stenosis. *Br Med J* 1953; **14**: 1059-1067
- Kaplan JD, Isner JM, Karas RH, Halaburka KR, Konstam MA, Hougen TJ, Cleveland RS, Salem DN: In vitro analysis of mechanisms of balloon valvuloplasty of stenotic mitral valves. *Am J Cardiol* 1987; **59**: 318-323
- 杉山 明, 松原徹夫, 松尾仁司, 岡田邦博, 松野由紀彦, 上

- 野勝己, 小田 寛, 琴尾泰典, 杉下総吉, 渡辺佐知郎, 大橋宏重, 森田則彦, 石黒源之, 井上寛治: 直視下に観察した PTMC または PTAV 後の僧帽弁, 大動脈弁の検討. 心臓 1990; **22**: 265-269
- 14) Wilkins GT, Weyman AE, Abascal VM, Block PC, Palacios IF: Percutaneous balloon dilatation of the mitral valve: An analysis of echocardiographic variables related to outcome and mechanism of dilatation. *Br Heart J* 1988; **60**: 299-308
- 15) Abascal VM, Wilkins GT, Choong CY, Thomas JD, Palacios IF, Block PC, Weyman AE: Echocardiographic evaluation of mitral valve structure and function in patients followed for at least 6 months after percutaneous balloon mitral valvuloplasty. *J Am Coll Cardiol* 1988; **12**: 606-615
- 16) 鈴木孝彦, 富田政明, 細川博昭, 佐藤文則, 西垣和彦, 横家弘一: PTMC における僧帽弁閉鎖不全発生の検討. 心血管 1989; **4**: 100-105