

カラードプラー法が診断に有用であった Modified Bentall 手術後に発生した仮性動脈瘤の 1 症例

Diagnosis of Coronary Artery Dehiscence and Pseudoaneurysm After Modified Bentall Operation by Doppler Color Flow Imaging: A Case Report

篠原佳津美
石蔵 文信*¹
田中 教雄
浅岡 伸光
仲宗根 出
増田 喜一
別府慎太郎*²
永田 正毅*¹
宮武 邦夫*¹

Kazumi SHINOHARA
Fuminobu ISHIKURA*¹
Norio TANAKA
Nobuaki ASAOKA
Izuru NAKASONE
Yoshikazu MASUDA
Shintaro BEPPU*²
Seiki NAGATA*¹
Kunio MIYATAKE*¹

Abstract

This 48-year-old man presented with anterior chest and back pain in 1981. He was treated with replacement of the ascending aorta and aortic valve under a diagnosis of dissection of the ascending aorta with severe aortic regurgitation. He underwent modified Bentall reoperation for the dilation of the aortic root in 1991.

Postoperative two-dimensional echocardiography was performed because of sustained atrial flutter. An echo-free space was detected between the aorta graft and aorta wrapping on the short-axis view. Doppler color flow imaging revealed blood flow from the left coronary artery graft into the echo-free space. This leakage was suspected to be the cause of the echo-free space. Transesophageal echocardiography was performed to conform this hypothesis, which revealed blood flow from the left coronary artery graft into the echo-free space in systole and flow into the left coronary artery graft from the echo-free space in diastole.

Key Words

Doppler color flow imaging, Bentall operation, pseudoaneurysm

はじめに

Bentall 手術は大動脈弁輪拡張症および大動脈弁閉鎖不全を伴う解離性大動脈瘤に適応される。その術後評価に心エコー図法、とくにカラードプラー法は欠かせない検査である。

今回われわれは、modified Bentall 手術後に上行大動脈人工血管と本来の大動脈壁でラッピングした自己血管との間に発生した echo-free space の診断、およびそ

の成因が経食道心エコー図法を含めたカラードプラー法を併用することにより明らかとなった 1 例を経験し、Bentall 手術などの術後評価に改めてドプラー法を含めた検査が有用と思われたので報告する。

症 例

症 例 48 歳, 男

現病歴: 1981 年 1 月に 30 分間にわたる前胸部痛、背部痛を感じ、他院で大動脈弁逆流を指摘され、同年

国立循環器病センター 生理機能検査部, *¹同・内科心臓部門: 〒565 吹田市藤白台 5-7-1; *²大阪大学医学部保健学科 Divisions of Physical Diagnosis and *¹Cardiology, National Cardiovascular Center: Fujishiro-dai 5-7-1, Suita 565; *²Osaka University Received for publication January 24, 1994; accepted June 29, 1994 (Ref. No. E-94-2)

2月に当センターを受診した。体型はMarfan症候群であり、心臓カテテル検査、心血管造影により大動脈弁輪拡張症、高度大動脈弁閉鎖不全に解離性大動脈瘤(DeBakey I型)合併と診断された。このとき、上行大

動脈最大径は6.5cmであった。

Bentall手術の適応となり、1981年4月に手術施行。Bentall手術の予定であったが、術中の所見では上行大動脈起始部は著明な拡大を呈しておらず、冠動脈の位置も低く、大動脈弁にも病的変化が認められないためBentall手術は施行されず、上行大動脈人工血管置換術と大動脈弁の吊り上げが施行された。術後、大動脈弁逆流がIV/IV度残存し、大動脈弁置換術を考慮したが、肝炎を併発したため、3ヵ月後の同年7月に大動脈弁置換術が施行された。なお冠動脈が開口している部分である上行大動脈起始部は温存された。

入院時現症：9年11ヵ月後の1991年3月、温存された上行大動脈起始部が最大径14cmと著明に拡大したため、再手術として冠動脈人工血管も用いたmodified Bentall手術が施行された(Fig. 1)。術後27日目から発作性上室頻拍が出現し、接合部調律・心房粗動が続くため、術後33日目に断層心エコー図法とドップラー心エコー図法を施行した。

経胸壁心エコー図所見：断層心エコー図(東芝製SSH-140A、発振周波数3.75MHz)では本来の大動脈壁によ

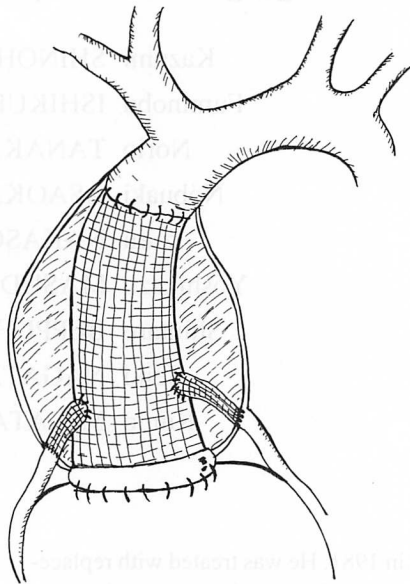


Fig. 1 Schema of the modified Bentall operation

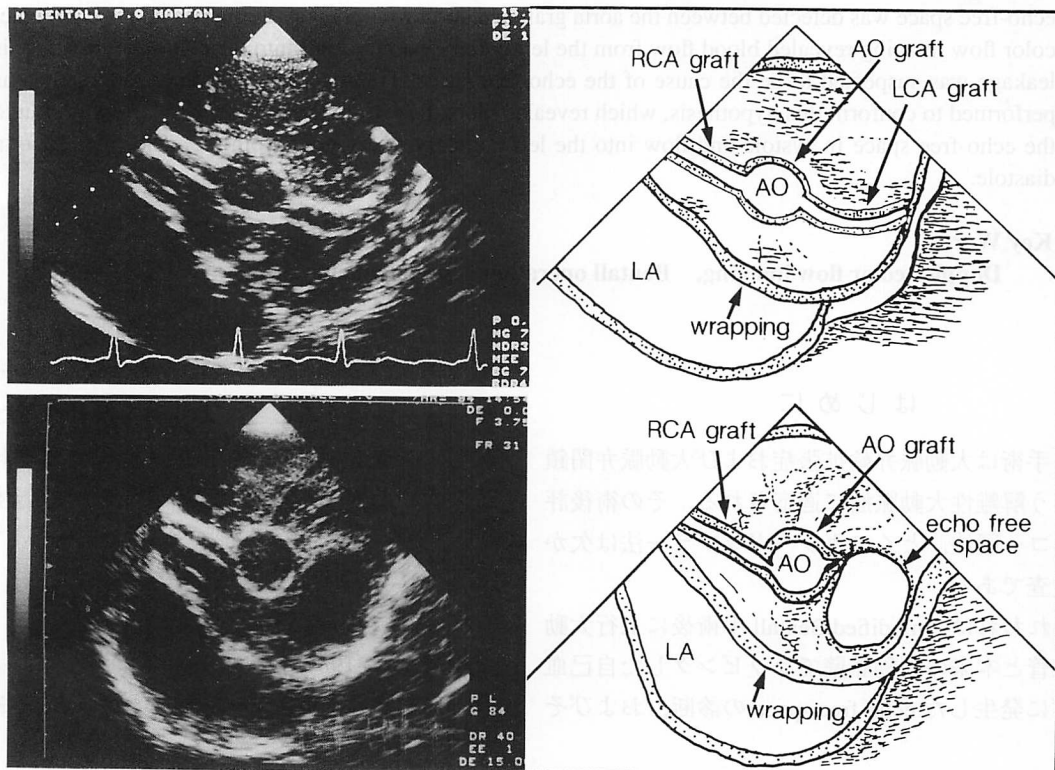


Fig. 2 Echocardiograms (left) and schematic diagrams (right) showing the short-axis view of the aortic root

RCA graft=right coronary artery graft; AO graft=aortic graft; LCA graft=left coronary artery graft; LA=left atrium; AO=aorta

るラッピング部の著明な拡大を認めた。左右の冠動脈人工血管が観察されるレベルより少し頭側の上行大動脈人工血管の短軸断面において、上行大動脈人工血管と本来の大動脈壁によるラッピングとの間に長径43 mm、短径35 mmの楕円形の echo-free space を認めた (Fig. 2)。

カラードップラー装置 (東芝製 SSH-140A, 発振周波数2.5MHz) を用いると、収縮期に echo-free space 内に青色の血流シグナルを認めた。また左冠動脈人工血管内に収縮期に青色、拡張期に赤色の血流シグナルを認めた。同部位のパルス・ドップラー法の血流パターンは収縮期は末梢側へ、拡張期には中枢側へ流れ、収縮期、拡張期とも末梢側へ流れる正常の冠動脈血流パターンとは異なる血流パターンを示した (Fig. 3)。この症例では人工弁逆流を認めていないため、このサンプルボリュームより末梢側の左冠動脈人工血管と echo-

freespace との間に交通があるのではないかと疑い、さらにカラードップラー法をガイドとして交通の有無を検索した。その結果、左冠動脈人工血管から収縮期に echo-free space へ流れ込む青色の血流シグナルを認めた。カラー M モード法では同部位を往来する血流シグナルが観察された。

以上のことから echo-free space は左冠動脈人工血管からの血液の洩れによって形成された仮性動脈瘤であることが示唆され、これを確認するために経食道心エコー図検査を施行した。

経食道心エコー図所見: 左冠動脈人工血管に欠損部が認められ、この欠損口を通じて収縮期に左冠動脈人工血管から echo-free space へ、拡張期に echo-free space から左冠動脈人工血管へ流れる血流シグナルを認め、これらの間の交通を確認した (Fig. 3)。本来の左冠動脈末梢への血流は拡張期に echo-free space より流れ込む

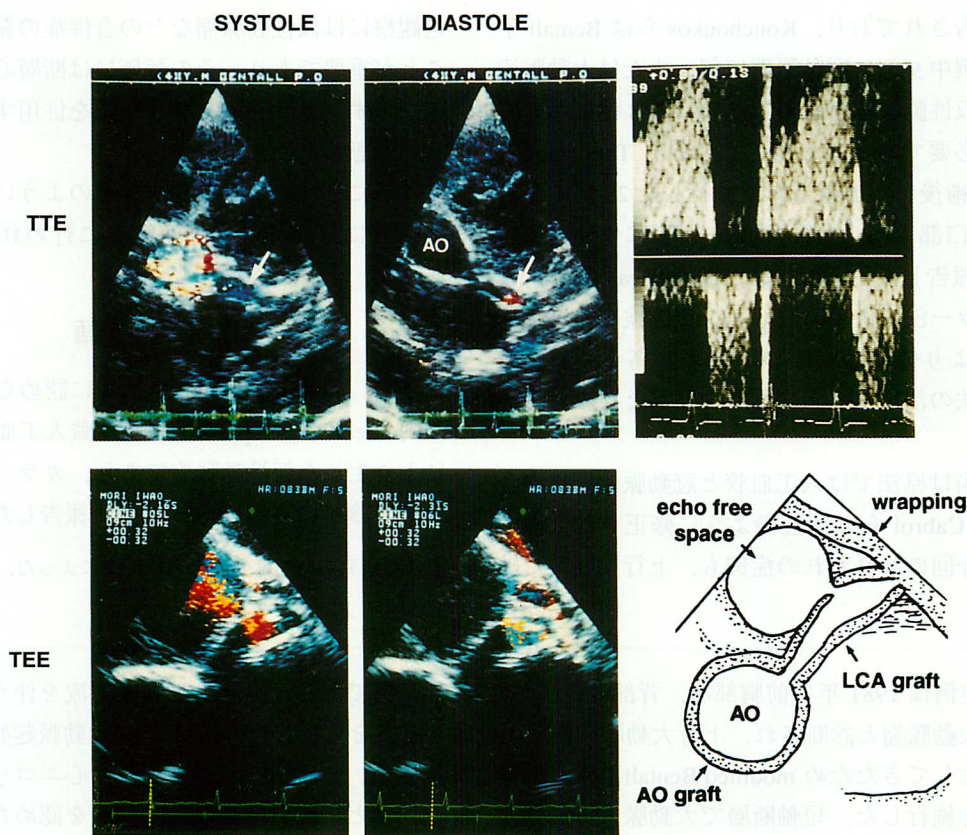


Fig. 3 Transthoracic echocardiograms (upper) showing the flow in the left coronary artery graft (left: systole, middle: diastole) and the flow velocity profile (upper right). Transesophageal echocardiograms (lower) showing the flow between the left coronary artery graft and pseudoaneurysm (left: systole, middle: diastole), and the schematic diagram of the lower left and middle panels (lower right)

TTE=transthoracic echocardiogram; TEE=transesophageal echocardiogram. Other abbreviations as in Fig. 2.

血流で灌流されていると考えられた。

しかし本症例は経過中に脳梗塞の合併が認められたため、それ以後の心血管造影や再手術は施行されず、経食道心エコー図法以外の確定診断はできなかった。

考 察

Bentall 手術が適応される症例は大動脈弁輪拡張症、大動脈弁閉鎖不全を伴う解離性大動脈瘤であるが、その多くは Marfan 症候群である。Marfan 症候群の心血管系の異常としては嚢胞性中膜壊死を基盤とする大動脈病変が特徴的である。そのため解離性大動脈瘤を有する Bentall 手術後の症例においては解離の残存、あるいは、新しく解離が生じるなどの合併症が生じやすく、その生存率は 10 年間で $65 \pm 8\%$ と低いことが報告されている¹⁾。また、これらの症例では大動脈解離の早期発見と積極的な治療が必要であるとも述べられている¹⁾。

Bentall 手術後における仮性動脈瘤の発生についても以前より報告されており、Kouchoukos らは Bentall 手術後の 127 例中 9 例に冠動脈開口部、または大動脈遠位吻合部に仮性動脈瘤を認め、そのうち 8 例においては再手術が必要であったと述べている²⁾。Taniguchi らは Bentall 手術後に心血管造影を施行した 23 例中 3 例(左冠動脈開口部 1 例、上行大動脈 2 例)に仮性動脈瘤を認めたと報告している¹⁾。また Barbetseas らは、カラードプラー法を併用した心エコー図検査のほうが心血管造影より仮性動脈瘤の診断率が高く、連続波ドプラー法の活用はさらに診断の助勢となると報告している³⁾。

Bentall 手術は原法では人工血管と冠動脈は直接吻合される⁴⁾が、Cabrol らの報告のように修正された術式もある^{5,6)}。今回のわれわれの症例も、上行大動脈だけ

でなく冠動脈起始部にも人工血管が使用されている。今までの報告では仮性動脈瘤の形成は大動脈弁輪吻合部での裂開、冠動脈吻合部での裂開によるものが多いとされている^{1,3,7,8)}が、今回のわれわれの症例でも、冠動脈人工血管の末梢側の吻合不全によるものと推測される。

本症例では裂開部より中枢側の左冠動脈人工血管内のカラードプラー法により評価した血流方向が拡張期に正常とは逆の方向に向かうのが特徴であった。この理由としては収縮期に左冠動脈人工血管から仮性動脈瘤内に血液が流入することによりそのまわりの構造物を圧排し、拡張期には仮性動脈瘤の内圧が高まり左冠動脈人工血管内に血流が押し戻されるためと推測された。

以上のように断層心エコー図法のみでは原因不明であった modified Bentall 手術後におけるラッピング内の echo-free space の成因がカラードプラー法を用いることにより明らかとなった。さらに Bentall 手術後の経過観察には仮性動脈瘤などの合併症の発症に注意することが重要であり、その評価には断層心エコー図法のみならず、カラードプラー法を併用することが望ましいと思われた。

さらに付け加えると、本症例のように脳合併症がある症例においても検査が簡便に行われ診断に有用であった。

結 語

今回、modified Bentall 手術後に認められたラッピング内の echo-free space は左冠動脈人工血管の吻合不全により生じた仮性動脈瘤であり、カラードプラー法がその診断に有用であったので報告した。

この研究の一部は受託研究 6-47 によった。

要 約

症例は 1981 年に前胸部痛、背部痛を生じた 48 歳、男である。高度大動脈弁逆流を伴う解離性大動脈瘤と診断され、上行大動脈置換と大動脈弁置換を施行した。1991 年に大動脈起始部が拡大してきたため modified Bentall 手術を施行した。術後、心房粗動が続くため、心エコー図検査を施行した。短軸断層で大動脈人工血管とラッピングとの間に echo-free space を認めた。カラードプラー法により左冠動脈人工血管から echo-free space に流れ込む血流を認めた。Echo-free space の原因はこの漏れによるものと示唆され、それを確かめるために経食道心エコー図法を施行した。経食道心エコー図法により収縮期に左冠動脈人工血管から echo-free space へ、拡張期に echo-free space から左冠動脈人工血管へ流れ込む血流を認めた。高度大動脈弁逆流を伴

う解離性大動脈瘤に対し modified Bentall 手術を施行した後に仮性動脈瘤を発生した症例において、カラードップラー法が有用であったので報告した。

J Cardiol 1994; 24: 475-479

文 献

- 1) Taniguchi K, Nakano S, Matsuda H, Shirakuwa R, Sakai K, Okubo N, Matsukawa R, Shintani H, Takahashi T, Mitsuno M, Ikawa S, Ueda T, Hamada S, Shimazaki Y, Kawashima Y: Long-term survival and complications after composite graft replacement for ascending aortic aneurysm associated with aortic regurgitation. *Circulation* 1991; **84** (Suppl III): III-31-III-39
- 2) Kouchoykos NT, Marshall WG Jr, Wedige-Stecher TA: Eleven-year experience with composite graft replacement of the ascending aorta and aortic valve. *J Thorac Cardiovasc Surg* 1986; **92**: 691-705
- 3) Barbetseas J, Crawford ES, Safi HJ, Coselli JS, Quinones MA, Zoghbi WA: Doppler echocardiographic evaluation of pseudoaneurysms complicating composite grafts of the ascending aorta. *Circulation* 1992; **85**: 212-222
- 4) Bentall H, De Beno A: A technique for complete replacement of the ascending aorta. *Thorax* 1968; **23**: 338-339
- 5) Cabrol C, Pavie A, Grandbakhch I, Villemot JP, Guiraudon G, Laughlin L, Etievent PH, Cham B: Complete replacement of the ascending aorta with reimplantation of the coronary arteries. *J Thorac Cardiovasc Surg* 1981; **81**: 309-315
- 6) Asano K, Ando T, Hanada S, Maruyama Y: Control of bleeding during the Bentall operation. *J Cardiovasc Surg* 1983; **24**: 13-14
- 7) Rice MJ, McDonald RW, Reller MD: Diagnosis of coronary artery dehiscence and pseudoaneurysm formation in postoperative Marfan patient by color flow Doppler echocardiography. *Clin Ultrasound* 1989; **17**: 359-365
- 8) Donaldson RM, Ross DN: Composite graft replacement for the treatment of aneurysms of the ascending aorta associated with aortic valvular disease. *Circulation* 1982; **66** (Suppl I): I-116-I-121