

自動的境界認識システム搭載超音波装置による左室容積の評価：超高速コンピューター断層法との対比

Feasibility of the Left Ventricular Volume Measurement by Acoustic Quantification Method: Comparison With Ultrafast Computed Tomography

富本 茂裕
中谷 敏
田中 教雄
上松 正朗
別府慎太郎
永田 正毅
浜田 星紀*
高宮 誠*
宮武 邦夫

Shigehiro TOMIMOTO
Satoshi NAKATANI
Norio TANAKA
Masaaki UEMATSU
Shintaro BEPPU
Seiki NAGATA
Seiki HAMADA*
Makoto TAKAMIYA*
Kunio MIYATAKE

Abstract

Acoustic quantification (AQ: the real-time automated boundary detection system) allows instantaneous measurement of cardiac chamber volumes. The feasibility of this method was evaluated by comparing the left ventricular (LV) volumes obtained with AQ to those derived from ultrafast computed tomography (UFCT), which enables accurate measurements of LV volumes even in the presence of LV asynergy, in 23 patients (8 with ischemic heart disease, 5 with cardiomyopathy, 3 with valvular heart disease). Both LV end-diastolic and end-systolic volumes obtained with the AQ method were in good agreement with those obtained with UFCT ($y=1.04x-16.9$, $r=0.95$; $y=0.87x+15.7$, $r=0.91$; respectively). AQ was reliable even in the presence of LV asynergy. Interobserver variability for the AQ measurement was 10.2%. AQ provides a new, clinically useful method for real-time accurate estimation of the left ventricular volume.

Key Words

ventricular function (left ventricular volume), ultrafast CT, ultrasonic diagnosis (acoustic quantification)

はじめに

最近、血液と心臓構造物との音響学的特性の差を認識し、両者間の境界を自動的にトレース、心腔断面積をリアルタイムに算出するシステムが開発された (acoustic quantification: AQ)。このシステムを用いると、心内腔断面積やそれに基づいて計算される断面積変化率などが、精度よく求められることが報告されている^{1,2)}。さらに最近、本システムに2種類の容量測定プ

ログラム (Simpson 法, area-length 法) が内蔵されるようになり、瞬時、瞬時の心室容積を求めることが可能になった。

本システムで求められる左室内腔断面積の精度に関してはいくつかの検討がなされているが、左室容積に関し精度の検討を行った報告はほとんどない。その要因の一つとして心室容積を求めるさいの適当なスタンダードがないことが挙げられよう。左室造影法は従来より左室容積を求めるさいに汎用されているが、1方

国立循環器病センター 内科心臓部門, *放射線科: 〒565 吹田市藤白台 5-7-1

Division of Cardiology, Departments of Internal Medicine and *Radiology, National Cardiovascular Center, Suita

Address for reprints: TOMIMOTO S, MD, Division of Cardiology, Department of Internal Medicine, National Cardiovascular Center, Fyjisirodai 5-7-1, Suita 565

Received for publication May 23, 1994; accepted July 11, 1994

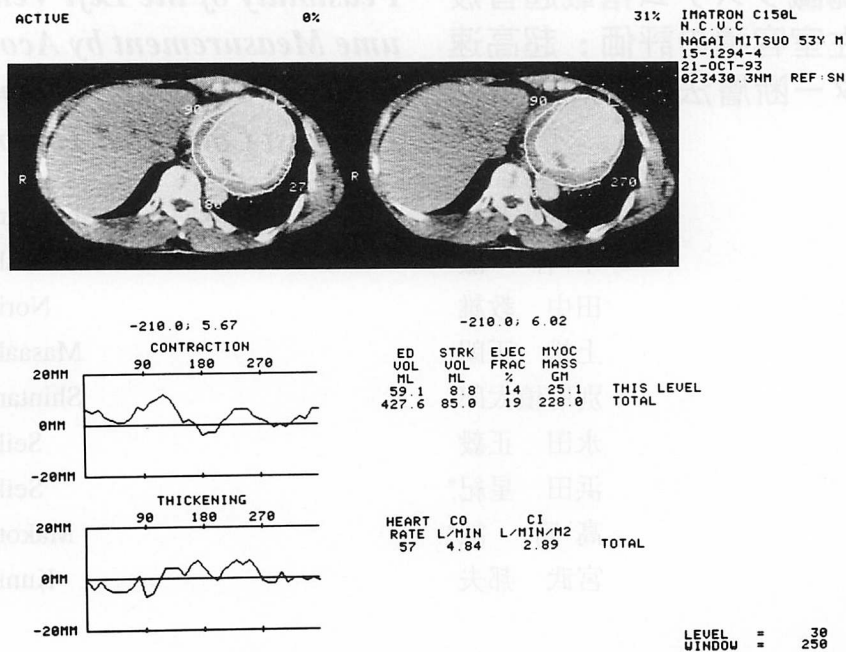


Fig. 1 Example of computed tomographic image analysis
 The epicardial and endocardial boundaries of the left ventricle are drawn. The computer calculates ventricular volumes, ejection fraction, wall thickness, and mass for each level. The values for all levels are then displayed.

向ないし2方向からの投影像からの容積計算はおのずと限界があり、左室造影法で求めた容積は左室形態やアシナジーの影響を受けることが知られている^{3,4)}。本研究では、左室形態や広範囲アシナジーの有無にかかわらず正確に左室容積を求めようとされる超高速コンピュータ断層 (computed tomography: CT) 法をスタンダードとして用い、超音波断層心エコー図装置に内蔵されたAQシステムによる左室容積測定の精度を検討した。

対象と方法

1. 対象

超高速CT法で左室容積を算出した洞調律、種々心疾患患者23例(虚血性心疾患8例, 心筋症5例, 弁膜症3例, その他7例; 男14例, 女9例, 平均年齢63歳)を対象とした。虚血性心疾患6例, 心筋症1例において広範囲アシナジー(前壁5例, 下壁2例)を認めた。

2. 方法

超高速造影CT検査はイマトロン製C-100を用いた。非イオン性低浸透圧性造影剤イオパミロン370,

30 ml を肘静脈より1 ml/sec で持続注入し、シネモードを用いて撮像した。この方法は心電図同期法を用い心電図のR波をトリガーとし、スキャン時間50 msec、スキャン-スキャン間隔8 msecで1秒間に17画像の撮影を行う。このとき8 mm厚の8断面を同時撮像でき左心室をすべてカバーできるマルチスライス法を用いた。得られた像からSimpson法により左室拡張終期容積、収縮終期容積を測定した(Fig. 1)⁵⁾。

CT検査後2日以内にHeulett Packard製SONOS-1500により超音波検査を行い、内蔵されたAQシステムを用いて左室容積測定を行った。使用探触子は2.5 MHzであった。心尖部より左室長軸断面を描出し、心内膜面が左室全周にわたって明瞭に認識されるようtime gain control, transmit power および新たに開発され、本機種に搭載されたLGC機能(lateral gain compensation機能, エコービームと組織とが平行に近い場合に生じる欠落画像を選択的に補正すべく方位方向のゲインを上げる)を併用して、全周性にわたり心内膜が描出されるよう注意深くゲイン調節を行った。AQ法により心内膜面が正確に自動トレースされているかどうかを確かめるために、AQに影響を及ぼさないcompress gainを高ゲインに設定することにより心内膜面を視認

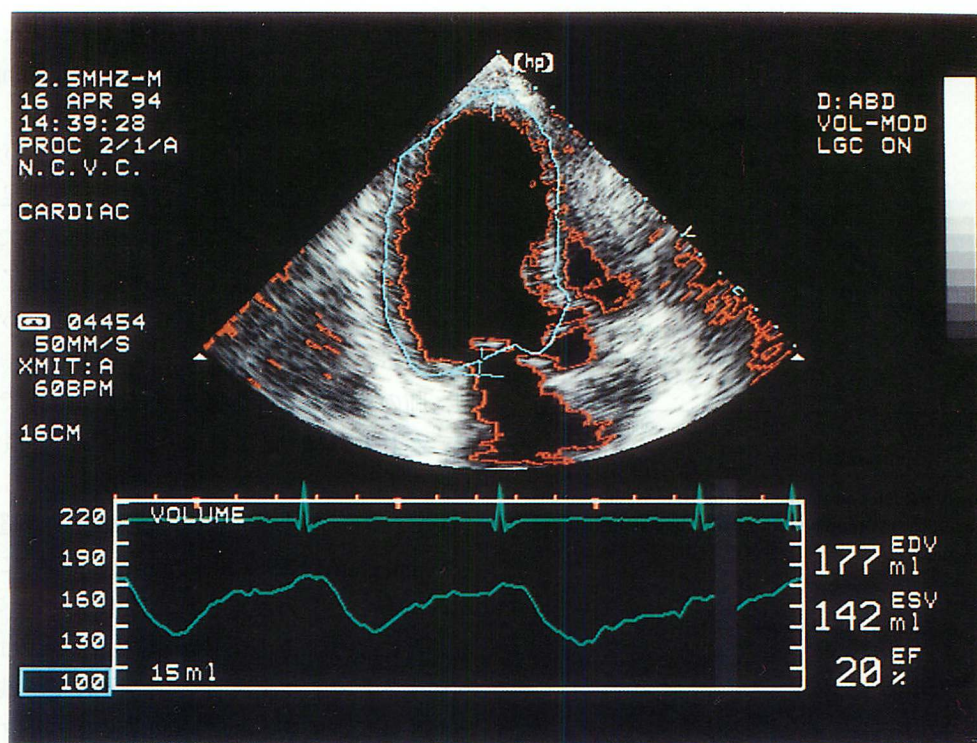


Fig. 2 Representative left ventricular volume curve obtained with the acoustic quantification method

Upper: Apical long-axis echocardiographic image of the left ventricle after activation of the backscatter system. The region of interest has been defined (the blue line). The automatically detected endocardial border is shown in red.
Lower: The graph demonstrates the instantaneously measured and displayed cavity volume. The end-diastolic and end-systolic volumes and the ejection fraction were computed beat by beat.

し、自動トレースラインと断層画像の心内膜面が一致することを確認した。関心領域は左室心筋の中央部に沿って拡張終期に左室内腔全体を囲むように設定した。このさい、僧帽弁輪部位は拡張終期の僧帽弁の前尖と後尖の付着部位を直線で結んだ (Fig. 2)。得られた像に対し内蔵された容積算定プログラム (Simpson 法) を用いて左室拡張終期容積、収縮終期容積を求めた。

さらに無作為に抽出した 10 例の患者を対象として interobserver variability を検討した。同一患者に対し 2 名の検者が AQ 法を用いて左室容積の計測を行った。その後、一度 transmit power と time gain control を 0 dB に戻し、次の検者と交替した。次の検者は再度 transmit power と time gain control の再調整を行い、左室容積を計測した。

統計学的処理は超高速 CT 法による左室容積と AQ 法による左室容積の一次回帰曲線および相関係数を求めた。また interobserver variability についても同様の検討を行った。

結 果

23 例中 20 例で、超音波法により明瞭な画像が得られ AQ 法により左室容積の評価が可能であった。解析不可能であった 3 例は、いずれも画像が不明瞭のため、心内膜面が左室全周にわたっては描出できなかった。

Y 軸に AQ 法での Simpson 法により求めた容積、X 軸に超高速 CT 法で求めた容積をとると、左室拡張終期容積については $y=1.04x-16.9$, $r=0.95$ (Fig. 3) と良好な相関を認めた。一方、左室収縮終期容積においても $y=0.87x+15.7$, $r=0.91$ (Fig. 4) と良好な対応が得られたが、症例によっては拡張終期容積に比しやや対応のズレのある例も認められた。左室に広範囲アシナジーを有する症例においても、相関係数は拡張終期容積において $r=0.94$ 、収縮終期容積において $r=0.95$ と良好であった。また 2 検者間での測定値のバラツキ (interobserver variability) は 10.2% であった。

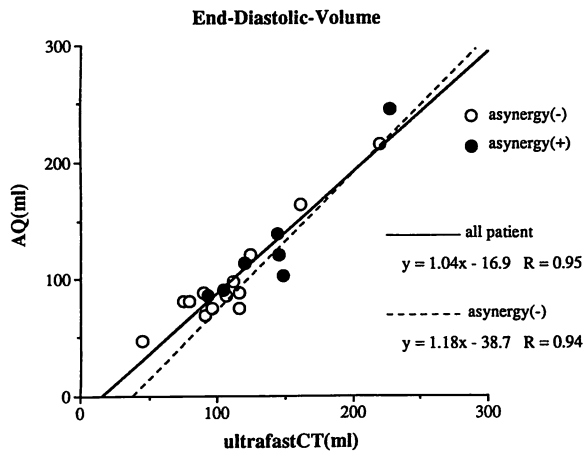


Fig. 3 Comparison of the left ventricular end-diastolic volumes measured by the ultrafast computed tomography and acoustic quantification methods

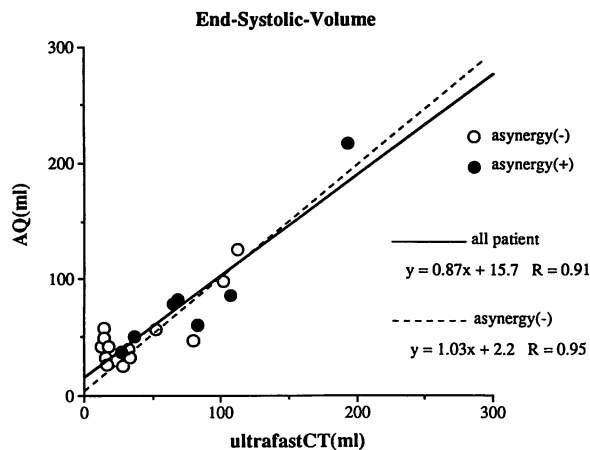


Fig. 4 Comparison of the left ventricular end-systolic volumes measured by the ultrafast computed tomography and acoustic quantification methods

考 案

本研究は、超音波断層心エコー図装置に内蔵されたAQシステムによる左室容積測定が精度よく行えることを示した。すなわちAQ法と超高速CT法による左室容積の間に良好な相関を得ることができた。

現在、左室容積を求める手段として最も広く用いられている方法は左室造影法であろう。しかしながら、せいぜい2方向からの投影像から、左心室を楕円体と仮定して3次元的な容積を推測しようとする造影法においてはアシナジーのある場合や、心室形態が著しく仮定から逸脱する例などでは、正確な容積評価が困難であると思われる。一方、今回の検討でわれわれが用いた超高速CT法では、幾何学的関係からくる像の拡

大の補正を要さず、しかも忠実な断層像を得ることができるため、最も正確な求積法であるSimpson法に基づいて心室容積を評価することができる。

本手法の精度に関しては、Reiterら⁶⁾の実験的検討や、多くの臨床的検討がなされ、十分満足すべきものであることが明らかにされている⁷⁻⁹⁾。またMacMillanら¹⁰⁾は、心血管造影法との比較においてアシナジーのあるものに対して超高速CT法は有効であったと報告している。以上の利点に加えCT法では、被験者の体型、肺の状態などの影響を受けずに撮像できる。そこで、われわれはCT法により算出した容積をgold standardとして、AQシステムの有用性を示した。

AQシステムは心筋組織と血液からの超音波受信信号をintegrated backscatter (power signal)に変換し、それらをあらかじめ設定された閾値信号レベルと比較することにより、その信号が組織由来か、血液由来かを判別する。そして両者間の境界として認識された心内膜面を通常の断層心エコー図上にリアルタイムに重畳表示し、境界内の面積その他を算出・表示する¹¹⁾。

今回の研究により、AQシステムを用いた左室容積はCT法で得た左室容積と良好な対応が認められ、AQシステムによる測定が臨床的に有用であることが示された。しかしAQシステムでの左室容積は、とくに拡張終期容積においてCT法で得た左室容積よりやや小さい傾向を示した。

このことは従来の断層心エコー図を用いたarea-length法での左室容積測定においても問題とされてきた。Schnittgerら¹²⁾の報告によると、心血管造影法との比較において、断層心エコー図による測定が過小評価される原因としては、1)エコービームの側方分解能の限界により実際の心内膜面よりさらに内側をトレースしている可能性があること、2)探触子が真の心尖部をとらえていなかったり、描出している断面像が最大の面積を持つ断面像でない可能性があることなどが考えられている。しかし今回の検討では、従来の左室造影法によるものに比して過小評価の程度は軽度であった。これは左室造影時には急速に20-30mlの造影剤を注入した条件下の計測で、非生理的な状況にあるためと考えられ、むしろ今回のようなCT法による計測のほうがgold standardとなりうると思われた。

一方、AQシステム自身に起因する問題点として、内腔断面積においてPerezら¹³⁾が報告しているように、

1) AQ システムにおいては腱索や仮性腱索、僧帽弁などを差し引いた値を左室内腔断面積として表示すること、2) AQ システムはコンピューターの電気的信号処理により心内膜境界面を決定するため、コンピューターが感知しうる信号(心内膜境界面)と実際の心内膜面との間に差が生じ、視覚的に判別できる信号に比して内腔断面積を過小評価している可能性があること、3) ノイズエコー(クラッター信号)の信号レベルは、AQ システムにあらかじめ設定されている閾値信号レベル以上のため、心筋組織からの power signal とクラッター信号との判別が現在の AQ システムでは不可能であり、クラッター信号を差し引いた値が左室内腔断面積として表示されることなどが考えられる。

したがって AQ システムで解析を行う場合、断層画像上、心内膜が連続的に得られ、ノイズエコーの少ない画像を用いる必要があると思われる。心内膜の描出について Perez ら¹³⁾ は、LGC 機能を用いることにより、対象症例の 90% 以上に定量的画像が得られたと報告している。しかし今回のわれわれの研究においては、CT 法を施行した症例 23 例中 3 例(13%)では、AQ システムで正確な心尖部長軸像が得られなかったり、LGC 機能を用いても心内膜が十分に描出できず、良好な画像が得られなかった。このようにエコー描出が不良で、LGC 機能を用いても心内膜全体が描出されない症例は、AQ システムによる解析に適さないと考えられる。

本システムでの左室容積評価にさいしてはアシナジーの有無についても考慮する必要があると考えられる。AQ 法の場合、単一断面より容積を測定するためアシナジーの部位により計測値に影響を与えられ、今回の検討例ではアシナジーの部位が計測断面に含まれていたため CT 法と良好な対応が得られ、アシナジーを有する例においても正確な容積測定の可能性が示唆された。今後、より多くの症例での検討を行い、広範前壁梗塞、心室瘤症例など、アシナジーの部位や程度が計測値に影響を与えやすい症例において検討を行う必要があると思われる。

また今回の検討において、CT と AQ の撮像に最大 2 日間のズレがある。この影響について正確な評価はできないが、少なくとも両検査の間に投薬内容、血圧、

心拍数に有意な差を認めなかった。

もう一つの問題点として、今回の研究において拡張終期容量に比して収縮終期容量の相関がやや粗であったことが挙げられる。この理由として、Perez ら¹³⁾ が述べているように、関心領域を拡張終期像において設定するため、僧帽弁輪部の移動により収縮終期像に左房像の一部が含まれることがあると考えられる。そのため収縮終期像は過大評価されてしまい、結果として左室駆出率は過小評価されてしまう。今回の検討でも左室駆出率は CT 法に比し過小評価の傾向にあった。関心領域設定時の僧帽弁輪部の扱いについては、今後も検討が必要であると思われる。

ゲイン設定の影響も AQ システムの大きな問題点である。Transmit power を高ゲイン設定にすると、クラッター信号が多く出現するため、心内膜境界を本来の心内膜面よりも心腔内寄りに描き、左室内腔断面積値が小さく表示され、低ゲイン設定にすると、心筋組織の power signal が減衰するため、心内膜境界を本来の心内膜よりも心筋組織内寄りに描き左室内腔断面積が大きく表示される。そのため、今回の研究では AQ に影響を及ぼさない compress gain を調節することにより、心内膜面を正確に確認しておいたうえで transmit power の設定を注意深く行った。こうして得られた容積の interobserver variability は 10.2% と Vandenberg ら²⁾ の報告と同程度であった。

ところが以前の用手法(manual trace)での報告¹²⁾においては、interobserver variability は 3-4% と小さい。これは用手法に比較して AQ 法では、検者による transmit power 調節に基づく誤差の影響と考えられた。しかし AQ システムによる左室機能解析は、以上の点を考慮したうえで施行すればリアルタイムに左室容積を計測することができ、臨床上非常に有用であると思われる。

結 語

新しく AQ システムに組み込まれた左室容積の自動測定プログラムは、CT 法と良好な相関が得られ、臨床的に有用であると考えられた。

本研究の一部は厚生省循環器病委託研究費(5A-3)による。

要 約

自動的境界認識(AQ)システムを用いてリアルタイムに左室容積を測定し、超高速CT法と比較することによりその精度を検討した。超高速CT法で左室容積の測定を行った洞調律、心疾患23例を対象とし、超高速CT法で左室拡張、収縮終期容積を求めた。またAQ法で心尖部長軸像から、内蔵容積算定プログラムで左室容積を求め、CT法で得られた値と比較した。23例中20例で本システムにより左室容積の測定が可能であった。左室拡張終期容積についてはAQ法とCT法との間に $r=0.95$ の、収縮終期容積においては $r=0.91$ の良好な相関を認めた。左室にアシナジーを有する7例においても、左室容積の相関係数は拡張終期容積で $r=0.94$ 、収縮終期容積で $r=0.95$ と良好であった。Interobserver variabilityは10.2%であった。本システムはアシナジーを有する症例においても使用可能であると思われる、臨床上有用であると考えられた。

J Cardiol 1995; 25: 37-42

文 献

- 1) Perez JE, Waggoner AD, Barzilai B, Melton HE Jr, Miller JG, Sobel BE: On-line assessment of ventricular function by automatic boundary detection and ultrasonic backscatter imaging. *J Am Coll Cardiol* 1992; **19**: 313-320
- 2) Vandenberg BF, Rath LS, Stuhlmulle P, Melton HE Jr, Skorton DJ: Estimation of left ventricular cavity area with an on-line, semiautomatic echocardiographic edge detection system. *Circulation* 1992; **86**: 159-166
- 3) Sandler H, Dodge HT: The use of single plane angiocardiograms for the calculation of left ventricular volume in man. *Am Heart J* 1968; **75**: 325-331
- 4) Kennedy JW, Trenholme SE, Kasser IS: Left ventricular volume and mass from single-plane cineangiograms: A comparison of anteroposterior and right anterior oblique methods. *Am Heart J* 1970; **80**: 343-350
- 5) 浜田星紀, 高宮 誠: 胸部のCT: 心臓病変. *臨放線* 1991; **36**: 1261-1290
- 6) Reiter SJ, Rumberger JA, Feiring AJ, Stanford W, Marcus ML: Precision of measurements of right and left ventricular volume by cine computed tomography. *Circulation* 1986; **74**: 890-900
- 7) MacMillan RM, Rees MR, Maranhao V, Clark DL: Comparison of left ventricular ejection fraction by cine computed tomography and single plane right anterior oblique ventriculography. *Angiology* 1986; **37**: 299-305
- 8) MacMillan RM, Rees MR: Measurement of right and left ventricular volumes in humans by cine computed tomography: Comparison to biplane cineangiography. *Am J Cardiac Imaging* 1988; **2**: 214-219
- 9) Naito H, Saito H, Ohta M, Takamiya M: Significance of ultrafast computed tomography in cardiac imaging: Usefulness in assessment of myocardial characteristics and cardiac function. *Jpn Circ J* 1990; **54**: 322-327
- 10) MacMillan RM, Rees MR, Weiner R, Maranhao V: Assessment of global and regional left ventricular function in ischemic heart disease using ultrafast computed tomography. *Cathet Cardiovasc Diagn* 1988; **14**: 248-254
- 11) Melton HE Jr, Collins SM, Skorton DJ: Automatic real-time endocardial edge detection in two-dimensional echocardiography. *Ultrason Imaging* 1983; **5**: 300-307
- 12) Schnittger I, Fitzgerald PJ, Daughters GT, Ingels NB, Kantrowitz NK, Schwarzkopf A, Mead CW, Popp RL: Limitations of comparing left ventricular volumes by two-dimensional echocardiography, myocardial markers and cineangiography. *Am J Cardiol* 1982; **50**: 512-519
- 13) Perez JE, Klein SC, Prater DM, Fraser CE, Cardona H, Waggoner AD, Holland MR, Miller JG, Sobel BE: Automated, on-line quantification of left ventricular dimensions and function by echocardiography with backscatter imaging and lateral gain compensation. *Am J Cardiol* 1992; **70**: 1200-1205