

# 左室円形度指標を用いた左室形態の 評価

# Circularity Index of Left Ventricular Shape in the Assessment of Heart Dis- ease

山添 優  
田村 雄助  
松原 琢  
五十嵐 裕  
田辺 恭彦  
相崎 俊哉  
藤田 俊夫  
堀 知行  
柴田 昭

Masaru YAMAZOE  
Yusuke TAMURA  
Taku MATSUBARA  
Yutaka IGARASHI  
Yasuhiko TANABE  
Toshiya AIZAKI  
Toshio FUJITA  
Tomoyuki HORI  
Akira SHIBATA

### Abstract

Left ventricular volume and ejection fraction obtained by cineangiography are useful to evaluate global left ventricular function in humans. Left ventriculography provides evidence of the effect of coronary artery stenosis on regional wall motion in patients with coronary artery disease. Changes in left ventricular shape are also found in various heart diseases. The left ventricular cavity is normally ellipsoid in shape, but becomes flat in hypertrophic cardiomyopathy, globular in dilated cardiomyopathy, and aneurysmal in some patients with myocardial infarction.

This study developed a new method to quantify regional and global left ventricular shape. Regional circularity index (RCI) was defined as GD divided by  $r$  (GD=distance from each 5-degree endocardial margin to the center of gravity,  $r$ =radius of the circle equal to left ventricular area). The global circularity index (GCI) was derived from the sum of  $|RCI-1|$ .

The end-systolic GCI was related to end-systolic left ventricular wall stress ( $r=0.71, p<0.001$ ). The change in GCI during systole was related to left ventricular ejection fraction ( $r=0.79, p<0.001$ ). In severe cases of dilated cardiomyopathy, the left ventricle became more spherical during ejection. End-systolic left ventricular moment around the minor axis had a good correlation with left ventricular ejection fraction ( $r=0.81, p<0.001$ ).

Quantification of regional and global left ventricular shape can be used to estimate left ventricular wall stress from left ventricular shape. Left ventricular shape change during systole and the moment around the left ventricular short axis contributes to left ventricular ejection.

### Key Words

**angiocardiology, ventricular function, myocardial contraction, ejection fraction, heart diseases, left ventricular shape, left ventricular wall stress**

### はじめに

心臓カテーテル検査時に施行される左室造影は左室

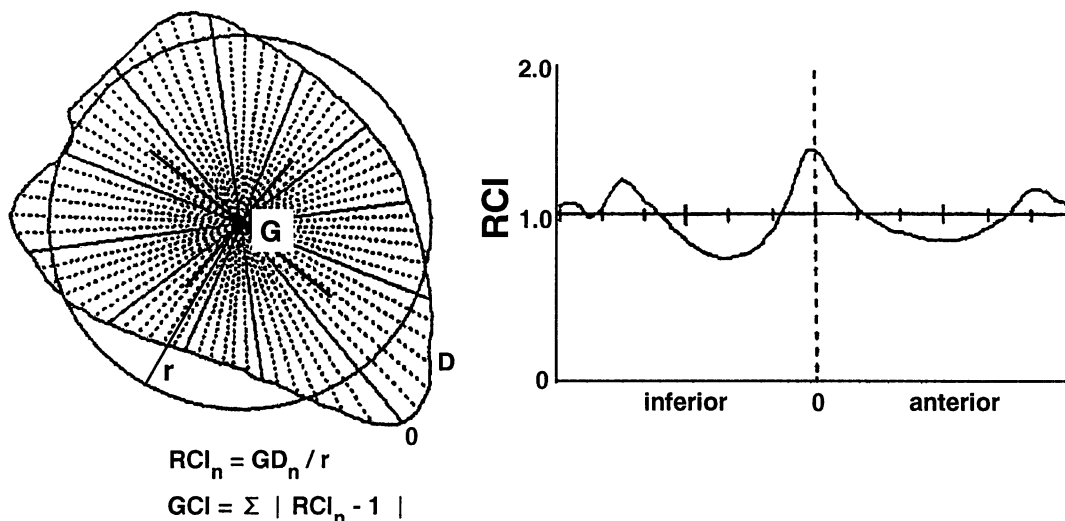
機能の評価に重要であり、造影解析結果として日常臨床よく利用されるものとして、左室容積、左室駆出分画 (left ventricular ejection fraction : LVEF)、局所壁運

新潟大学医学部 第一内科：〒951 新潟市旭町通 1-757

The First Department of Internal Medicine, Niigata University School of Medicine, Niigata

Address for reprints : YAMAZOE M, MD, The First Department of Internal Medicine, Niigata University School of Medicine, Asahimachi-Dori 1-757, Niigata 951

Manuscript received March 30, 1995; accepted May 15, 1995



**Fig. 1** Regional circularity index (RCI) was defined as GD divided by  $r$  at each 5-degree endocardial point. Global circularity index (GCI) was derived from the sum of  $|RCI_n - 1|$ .

GD = distance from each 5-degree endocardial margin point to the center of gravity;  $r$  = radius of the circle equal to left ventricular area; G = the center of gravity.

動異常の検出がある。一方、左室造影像などから得られる左室形態は、正常例では楕円形に近く、各種心疾患やその重症度によって変化することはよく知られている<sup>1,2)</sup>。例えば、肥大型心筋症ではスパード型やバナナ型が、心筋梗塞症では壁運動異常がみられ、重症例では心室瘤を呈する。また拡張型心筋症では壁運動低下がみられ、重症例ほど球形になることが知られている。このように、心疾患において左室形態はそれぞれ特徴的な所見を呈し、左室機能とも関連すると考えられている<sup>3)</sup>。しかし、局所形態を考慮した定量的で簡便な左室形態解析方法がなかったため、日常臨床で左室形態解析はあまり行われてこなかった。

今回、比較的容易にできる左室形態の定量的解析方法を開発したので報告する。この方法は左室の容積には依存しないもので、左室形態の解析とデータ保存、疾患群間の比較や同一症例での経過観察、心機能との関連などを検討することができる。

## 方 法

左室形態解析は通常診断的心臓カテーテル検査時に施行された左室造影の右前斜位 30° 像を用いて検討された。左室造影は冠動脈造影の直前に施行し、造影不鮮明例や期外収縮後の造影像は除外した。以下に示す方法は、臨床での経験から拡張型心筋症などの慢性心疾患では重症例になるほど左室が球形に近づくこと

から考案されたもので、右前斜位 30° の左室造影での面積と等しい円を解析の基準としている。

### 1. 左室局所円形度指標

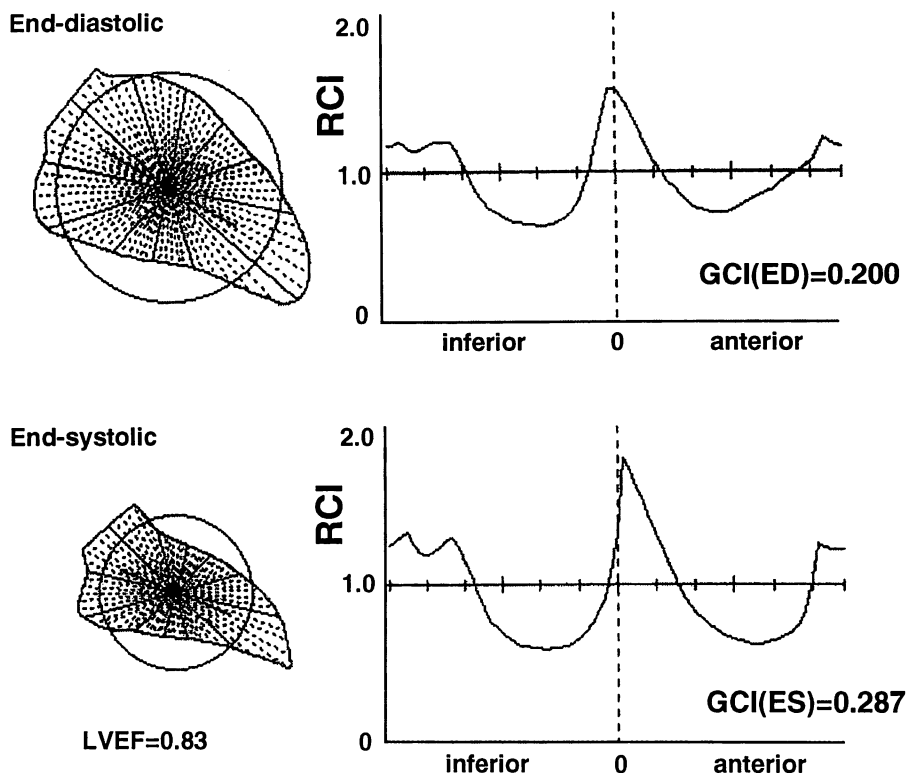
左室局所形態の定量的表示方法として、局所円形度指標 (regional circularity index: RCI) を左室造影の右前斜位 30° 像から求めた。Fig. 1-左に示すように左室造影の右前斜位 30° 像の重心 (G) と、その等面積円の中心とを重ね合わせる。重心から左室内膜縁までの距離 (GD) を、等面積円の半径 ( $r$ ) で割った  $GD/r$  を 5° の放射軸ごとに求め、RCI とし Fig. 1-右のようにグラフの縦軸に表示した。グラフ横軸は左室局所の部位を示し、大動脈弁中点から反時計方向にプロット表示した。左半分は下壁、右半分は前壁を表している。RCI が 1 の部分は等面積円の真上にあることを意味し、1 より大きい場合は等面積円より突出し、1 より小さい部位は等面積円より内側にあることを示している。

### 2. 左室全体の円形度指標

左室全体の形態評価つまり円形度指標として、global circularity index (GCI) を求めた。GCI は 5° の放射軸ごとに求めた RCI の等面積円からの偏位分である  $|RCI - 1|$  の絶対値の合計から求めた。

$$GCI = \sum |RCI_n - 1| \quad [1]$$

右前斜位 30° の左室造影像が真円の時に GCI は 0 と



**Fig. 2** A 45-year-old male with chest pain syndrome  
 The change in GCI during systole was +0.087.  
 RCI=regional circularity index; GCI=global circularity index; ED=end-diastole; ES=end-systole; LVEF =left ventricular ejection fraction.

なる。また左室右前斜位 30°の形態から図形上のモーメントを次式で求め、左室の短軸方向の最小モーメントを算出した。

$$I_x = y^2 dA \quad [2]$$

$$I_y = x^2 dA$$

分析は左室造影像をペンディジタイザーでトレースし、パーソナルコンピューターに入力して行った。

左室壁応力は左室造影から得られた値をもとに Mirsky の方法で求めた<sup>4)</sup>。

$$\sigma = ph/h(1-h/2b)(1-hb/2a^2) \quad [3]$$

$p$  は心内圧、 $h$  は壁厚、 $a, b$  はそれぞれ壁中点における長半径と短半径を表す。

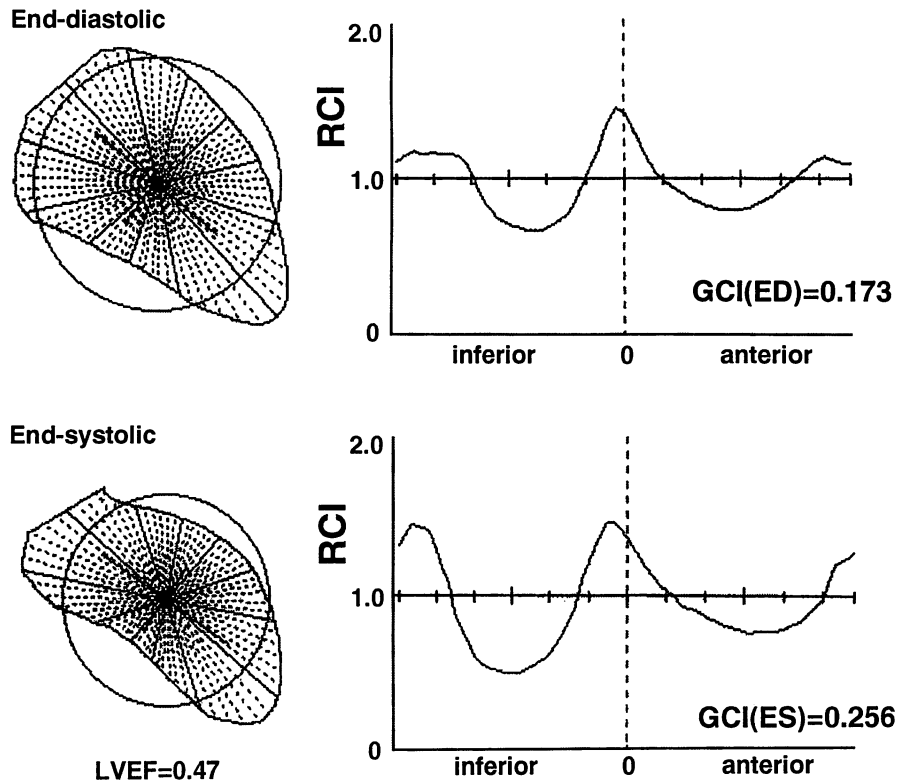
統計学的検討としては、各指標間の関連度をみるために直線回帰係数(相関係数)を求め、 $p < 0.05$  をもって有意差の判定とした。

### 結 果

症例の分析結果を示す。Fig. 2 は 45 歳の男性で、診断は chest pain syndrome、冠動脈造影は正常で LVEF は

0.83 であった。形態分析の結果、図上段に示すように、拡張終期は心尖部が突出し前壁と下壁は扁平化しており、GCI は 0.200 であった。図下段の収縮終期像では、心尖部の突出と前壁と下壁の扁平化はさらに強くなり、GCI は 0.287 であった。Fig. 3 は 59 歳の男性の前壁中隔梗塞で、LVEF は 0.47 であった。形態分析結果では、図下段の収縮終期像でも前壁は扁平化せず、心尖部の突出も強くならなかったが、下壁の扁平化が大きくなっているのがわかる。Fig. 4 は 54 歳の男性で、診断は拡張型心筋症、LVEF は 0.17 であった。形態分析結果では、図に示すように拡張終期でも収縮終期でも左室は円形に近く、右前斜位 30°像ではほぼ等面積円上にあるのがわかる。GCI は拡張終期で 0.056、収縮終期像では 0.061 と著明な低値を示した。

次に LVEF が 50% 以下の心疾患 23 例における左室形態分析と各種心機能データとの関連をみた。Fig. 5 は今回算出した左室形態の指標である収縮終期の GCI と、Mirsky の方法で求めた収縮終期左室壁応力との関係をみたものである。 $r = 0.71$  と有意な相関がみられ



**Fig. 3** A 59-year-old male with anteroapical myocardial infarction  
 The end-diastolic shape is nearly normal and GCI was 0.173. The change in GCI during systole is +0.083. In end-systole the anteroapical infarcted area was the same as the diastolic configuration, but the inferior area became less globular to compensate.  
 Abbreviations as in Fig. 2.

た。つまり収縮終期左室壁応力が大きいほど左室は円形に近づくことがわかった。

収縮終期のGCIから拡張終期のGCIを引いた値、つまり駆出による左室形態の変化とLVEFとの関係を見ると、**Fig. 6**に示すように $r=0.79$ と有意な正相関がみられた。つまり駆出時の扁平化度が強いほどLVEFが大であった。また高度心機能低下例では、収縮終期に扁平化せず、逆にむしろ円形に近づく例がみられた。収縮終期像から求めた左室短軸方向のモーメントとLVEFとの関係を見ると、 $r=0.81$ と有意な負の相関がみられた(**Fig. 7**)。つまり収縮終期の左室短軸方向のモーメントが小さいほどLVEFは大きい傾向があった。

## 考 案

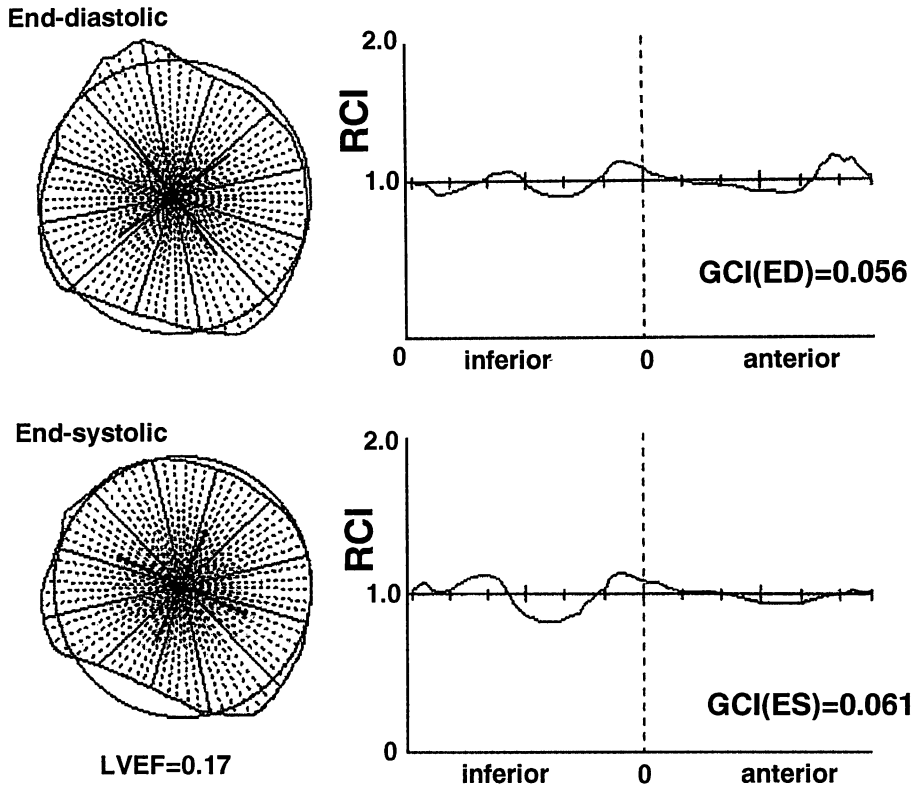
### 1. 左室形態

左室形態について、その収縮期の変化について発表したのは、1628年、William Harveyであるとされ<sup>3)</sup>、1957年にはBurtonが左室の形態と大きさについて検

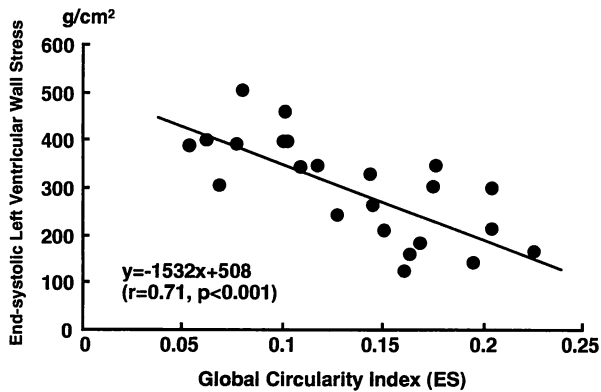
討している<sup>9)</sup>。Hoodらは左室造影から左室の収縮様式について検討し、左室長軸方向よりも円周方向の収縮が心拍出に寄与することや、不全心では収縮終期の左室形態が正常より丸くなることを報告した<sup>6)</sup>。

Hutchinsらの報告によれば、ヒト左室は収縮期と拡張期を合計したエネルギー消費が最も少ない合理的な扁平な半回転楕円体であり、より球形になれば拡張期のエネルギー消費は少なくなり、収縮期のエネルギー消費は大になる。一方、より円錐形になれば収縮期のエネルギー消費は少なくなり、拡張期のエネルギー消費は大になるという<sup>7)</sup>。また、McDonaldはシネ左室造影と心外膜マーカを用いて左室形態の収縮期変化について、前駆出期には左室内腔は前後壁方向に狭くなり、心基部は下降を開始し、心尖部は胸壁方向にやや突き上がり、駆出期には左室内腔の前後壁方向狭小化と心基部の下降はさらに進むが、心尖部は引っ込むと報告している<sup>8)</sup>。

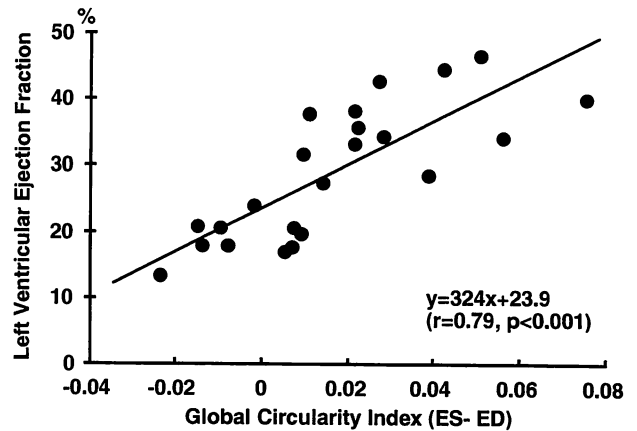
Gouldらは122例の心疾患患者について、左室造影



**Fig. 4** A 54-year-old male with idiopathic dilated cardiomyopathy  
 Left ventricular shape was almost globular and end-diastolic GCI was 0.056. The change in GCI during systole was only +0.005.  
 Abbreviations as in Fig. 2.



**Fig. 5** Relationship between end-systolic global circularity index and end-systolic left ventricular wall stress



**Fig. 6** Relationship between change in global circularity index during systole and left ventricular ejection fraction  
 Abbreviations as in Fig. 2.

像での左室内径と長軸の比率を指標として左室形態を分析した<sup>9)</sup>が、それによると、心筋障害による左室拡大では左室はより球形になるが、心筋機能が正常な容量負荷心での左室拡大例では、左室形態は比較的保たれると報告した。Gibsonらは左室造影右前斜位像の面

積と周囲長から左室全体の円形度指標を求め、その変化をコンピューターを用いて心周期にわたって検討し、健常者では収縮期に左室は扁平化し、拡張早期に急速に元の形態に近づくことを明らかにした<sup>3)</sup>。

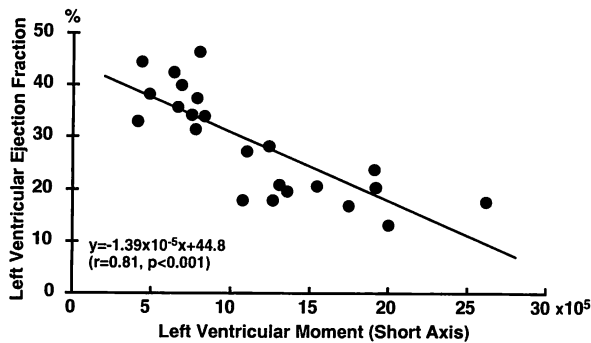


Fig. 7 Relationship between end-systolic left ventricular moment around the short axis and left ventricular ejection fraction  
Abbreviations as in Fig. 2.

## 2. 左室形態解析方法

今回開発した方法は左室造影右前斜位像で解析し、左室の等面積円を基準としたことに特徴がある。これは拡張型心筋症などの重症心不全例において、左室の形態がほぼ球形に近づくことから考案されたものである。Gibson ら<sup>3)</sup>による面積と周囲長から求める左室円形度指標は基準点が不要だという利点はあるが、局所の形態異常が表現できないという欠点がある。Mancini らは左室造影右前斜位像での左室壁局所の曲率を用い、左室局所形態を定量化することによって、左室の局所機能異常を検出する方法を考案している<sup>10)</sup>。彼らの左室内壁曲率による解析は、局所心筋異常検出には有用と思われるが、左室造影での心内膜描出には限界があり、肉柱も結果に影響すると考えられる。また心内膜縁トレースや平滑化などの画像処理時の誤差やノイズの影響を受けやすい。

われわれの方法は、心内膜縁のトレースデータと基準点としての大動脈弁中点、左室造影右前斜位像と面積が等しい円から心内膜縁までの距離などを用いている。そのため、曲率計算と異なり、平滑化は手ぶれを補正する程度の最小限でよく、トレース誤差も少ないと考えられる。この解析結果の表現方法はグラフ表示され、局所の形態が一目でわかるのも特徴である。また左室容積とは無関係なパラメーターなので、疾患群間の比較、統計分析も容易である。

## 3. 左室形態と心機能指標

Vokonas らは 25 例の僧帽弁逆流患者の左室形態を、楕円体モデルから求めた指標を用いて定量的に解析し

た<sup>11)</sup>。彼らによると、代償性の僧帽弁逆流患者では拡張終期に健常者に比して左室は球形に近づくが、収縮終期にはかなり扁平化するという。また非代償性の僧帽弁逆流患者では、拡張終期の球形度はより増しており、さらに収縮終期でも扁平化が少なく、収縮に伴う球形度の変化が小さいと報告した。Gibson らは、拡張終期から収縮終期への形態指標の変化度は LVEF と関連したと報告した<sup>3)</sup>。Hiro らも左室形態の変化と LVEF との関係などを検討し、左室拡大例の LVEF 低下群において左室収縮に伴う形態変化が少なかったと報告した<sup>12)</sup>。今回検討した左室全体の円形度を表す GCI の変化と LVEF の関係をみた結果でも、 $r=0.79$  ( $p<0.001$ ) と有意な相関を認めた。つまり収縮終期に左室が扁平化するほど LVEF は大であった。また拡張終期より収縮終期に、さらに円形に近づく症例もみられたが、すべて LVEF が 25% 以下の重症例であった。

収縮終期の GCI と収縮終期左室壁応力との関係をみると、有意な相関が認められた。すなわち、左室が円形に近づくほど収縮終期左室壁応力が大であり、収縮終期像の形態から収縮終期左室壁応力がある程度推定可能と思われた。また左室の収縮終期像から得られた左室短軸方向のモーメントと LVEF には、 $r=0.81$  と有意な負の相関が認められた。以上のように、主に収縮終期の左室形態が左室の駆出に寄与していることがわかった。

## 結 語

1. 左室造影での右前斜位 30° 像を用い、円形度指標を用いた左室形態の定量化法を開発した。
2. 左室局所の円形度指標により、左室局所の突出や扁平化などの特徴的な形態変化をグラフ表示できた。
3. 左室全体の円形度指標を検討した結果、収縮終期における左室円形度と左室壁応力には有意な相関がみられ、駆出に伴う左室の形態変化は LVEF と有意に関連していた。
4. この方法はパーソナルコンピューターでの解析とデータ保存が容易であり、日常臨床での利用および疾患群間での比較や同一症例での経過観察、心機能との関連などの検討に有用と考えられた。

## 要 約

左室造影像などから得られる左室形態は、正常例では楕円形に近いが、各種心疾患やその重症度によって変化し、左室機能との関連が報告されている。今回、日常臨床で使いやすい局所形態を考慮した左室形態解析方法を開発する目的で、定量的解析方法を検討した。

方法としては左室造影の右前斜位 30°像を用い、この面積と等しい円を解析の基準として、左室局所円形度指標 (regional circularity index : RCI) と左室全体の円形度指標 (global circularity index : GCI) を求めた。この方法は拡張型心筋症などの慢性心疾患では、重症例になるほど左室が球形に近づくことから考案したものである。左室造影像の重心とその等面積円の中心とを重ね合わせ、重心から左室心内膜縁までの距離を等面積円の半径で割った値を RCI とし、これを 5° の放射軸ごとに求めグラフ表示した。GCI は 5° の放射軸ごとに求めた RCI の等面積円からの偏位分である  $\text{IRCI} - \text{II}$  の絶対値の合計から求めた。左室造影像が真円の時に GCI は 0 となる。また左心室形態から図形上のモーメントを算出した。

症例の分析結果では、左室局所の突出や扁平化などの特徴的な形態変化をグラフ表示できた。GCI と収縮終期左室壁応力は  $r=0.71$  ( $p<0.001$ ) と有意な相関関係を示し、収縮終期左室壁応力が大きいほど左室は円形であった。収縮終期の GCI から拡張終期の GCI を引いた値、つまり駆出による左室形態の変化と左室駆出分画は  $r=0.79$  ( $p<0.001$ ) と有意な正相関がみられ、駆出時の扁平化度が強いほど左室駆出分画が大であった。収縮終期像から求めた左室短軸方向のモーメントと左室駆出分画との間には  $r=0.81$  ( $p<0.001$ ) と有意な負の相関関係がみられ、収縮終期の形態が左室の駆出に重要な因子であった。したがって、今回検討した円形度指標による左室形態の定量化法は簡便で、左室の特徴的な形態変化をグラフ表示でき、客観的な分析に有用と思われた。

*J Cardiol* 1995; 26: 99-105

## 文 献

- 1) Levin C, Gardiner GA Jr : Abnormalities of ventricular contour. *in* Heart Disease : A Textbook of Cardiovascular Medicine (ed by Braunwald E), 4th Ed. WB Saunders, Philadelphia, 1992; pp 271-272
- 2) Grossman W : Profile of dilated (congestive) cardiomyopathy and hypertrophic cardiomyopathy. *in* Cardiac Catheterization and Angiography (ed by Grossman W), 3rd Ed. Lea & Febiger, Philadelphia, 1986; pp 358-368
- 3) Gibson DG, Brown DJ : Continuous assessment of left ventricular shape in man. *Br Heart J* 1975; **37** : 904-910
- 4) Mirsky I : Review of various theories for the evaluation of left ventricular wall stresses. *in* Cardiac Mechanics (ed by Mirsky I, Ghista DN, Sandler H). John Wiley & Sons Inc, New York, 1974; p 381
- 5) Burton AC : The importance of the shape and size of the heart. *Am Heart J* 1957; **54** : 801-810
- 6) Hood WP Jr, Rolett EL : Patterns of contraction in the human left ventricle. *Circulation* 1969; **40** (Suppl III) : III-109
- 7) Hutchins GM, Bulkley BH, Moore GW, Piasio MA, Lohr FT : Shape of the human cardiac ventricles. *Am J Cardiol* 1978; **41** : 6546-6547
- 8) McDonald IG : The shape and movements of the human left ventricle during systole. *Am J Cardiol* 1970; **26** : 221-230
- 9) Gould KL, Lipscomb K, Hamilton GW, Kennedy JW : Relation of left ventricular shape, function and wall stress in man. *Am J Cardiol* 1974; **34** : 627-634
- 10) Mancini GBJ, DeBoe SF, Anselmo E, Simon SB, LeFree MT, Vogel RA : Quantitative regional curvature analysis : An application of shape determination for the assessment of segmental left ventricular function in man. *Am Heart J* 1987; **113** : 326-334
- 11) Vokonas PS, Gorlin R, Cohn PF, Herman MV, Sonnenblick EH : Dynamic geometry of the left ventricle in mitral regurgitation. *Circulation* 1973; **48** : 786-796
- 12) Hiro T, Matsuzaki M, Yano M, Moritani K, Kohtoku S, Kohno M, Katayama K, Ogawa H, Matsuda Y, Kusakawa R : The significance of systolic shape change in normal and chronic dilated left ventricle. *Circulation* 1987; **76** (Suppl IV) : IV-544