

僧帽弁異常腱索による僧帽弁閉鎖不全症の臨床病理学的検討

Clinicopathologic Study of Mitral Regurgitation Due to Abnormal Chordae Tendineae

久保木謙二
大川真一郎
前田 茂
千田 宏司
今井 保
片岡 静香
江崎 行芳*¹
杉浦 昌也*²

Kenji KUBOKI, MD
Shin-ichiro OHKAWA, MD, FJCC
Shigeru MAEDA, MD
Kouji CHIDA, MD
Tamotsu IMAI, MD
Shizuka KATAOKA, MD
Yukiyoshi ESAKI, MD*¹
Masaya SUGIURA, MD, FJCC*²

Abstract

Severe mitral regurgitation (MR) due to abnormal chordae tendineae as a primary cause is rare. This clinicopathologic study included four such cases which occurred among 6,500 consecutive autopsies on persons older than 60 years. This paper describes three of these cases.

Case 1 was a 76-year-old woman with congestive heart failure, MR and atrial fibrillation. She died of acute myocardial infarction. The heart weighed 360 g. Mitral regurgitation was caused by a thick and long abnormal chorda originating from the posteromedial papillary muscle and protruding into the atrial surface of the middle scallop of the posterior mitral leaflet associated with prolapsed anterior mitral leaflet. Case 2 was an 81-year-old woman with MR and congestive heart failure. She died of acute myocardial infarction. The heart weighed 480 g. There were abnormal chordae tendineae with very few branches at the posterior commissure. Parts of both mitral leaflets on the sides of posterior commissure were also prolapsed. Case 3 was a 91-year-old man with MR and atrial fibrillation. He died of congestive heart failure. The heart weighed 530 g. Abnormal chordae tendineae with reticular structures originated from the anterolateral papillary muscle and protruded into the anterior mitral leaflet, which induced severe MR. These cases had abnormally protruding chordae tendineae, abnormal branching, and abnormal structures of the chordae tendineae, respectively.

These abnormal chordae tendineae were considered to be congenital anomalies. Clinically all patients had a holosystolic murmur (Levine III-IV^o), refractory congestive heart failure and atrial fibrillation. The etiology of the MR in these three patients was suspected to be ruptured chordae tendineae demonstrated on echocardiograms. These patients had heavy hearts (mean 457 g) with enlarged left atria and thickened mitral valves, which corresponded to the appearance of severe MR.

Key Words

mitral regurgitation, echocardiography, mitral valve prolapse, abnormal chordae tendineae, ruptured chordae tendineae

東京都老人医療センター 循環器科, *¹病理部: 〒173 東京都板橋区栄町 35-2; *²東京都立広尾病院 循環器科
Division of Cardiology, *¹Department of Pathology, Tokyo Metropolitan Geriatric Hospital; *²Department of Medicine, Tokyo Metropolitan Hiroo General Hospital, Tokyo

Address for reprints: KUBOKI K, MD, Division of Cardiology, Tokyo Metropolitan Geriatric Hospital, Sakae-cho 35-2, Itabashi-ku, Tokyo 173
Manuscript received May 29, 1995; revised December 14, 1995; accepted January 24, 1996

はじめに

僧帽弁閉鎖不全症 (mitral regurgitation: MR) の成因として、まれではあるが僧帽弁弁尖や腱索、または乳頭筋の先天異常によるものがあることをわれわれは報告した¹⁻³⁾。一般に先天性MRは他の心奇形との合併症として出現する^{4,5)}が、まれに他の先天性心疾患のない孤立性の先天性MRも報告されている^{6,7)}。われわれは腱索異常例で孤立性の先天性MRの範疇に入ると思われる腱索の僧帽弁前尖左房面附着例⁸⁾や僧帽弁交連腱索の欠如が原因のMRの存在につき先に報告した^{1,2)}が、本研究ではその後の僧帽弁腱索異常例を追加して、以下の臨床病理学的検討を行った。

対象と方法

当センターにおける老年者連続剖検 6,500 例中、僧帽弁腱索の異常により僧帽弁閉鎖不全 (MR) をきたしたと考えられた症例が 4 例 (全剖検例の 0.06%) 存在した。このうち既報の 1 例⁸⁾を除いた 3 例 (男 1 例, 女 2 例, 平均年齢 83 歳) を対象とした。これらにつき、臨床症状、聴診所見、胸部 X 線写真、心電図、心音図、心エコー図の検討を行った。また病理学的には、心重量、冠動脈狭窄度、心筋病変の評価を行い、心房・心室容積を計算し、各弁膜は弁輪径、弁尖の厚さを計測した⁹⁾。とくに僧帽弁については、さらに僧帽弁腱索、乳頭筋を含め、肉眼的、組織学的に検討した。

結 果

1. 臨床所見 (Table 1)

3 例とも臨床的に MR と診断され、Levine III-IV 度の全収縮期雑音が聴取された。心電図では全例で心房細動を示し、胸部 X 線写真の心胸郭比 (CTR) の平均が 66% と心陰影の拡大がみられた。心エコー図では、いずれも腱索断裂と診断されるか疑われており、異常腱索そのものの存在の診断はなされていなかった。

2. 病理所見 (Table 2)

平均心重量は 457 g で、後述のごとく症例 1 は腱索が僧帽弁の左房面に附着する附着異常、症例 2 は腱索の分岐異常であり、症例 3 は腱索が網目状の構造を呈する異常であった。全例で左房が著明に拡張し、症例 1, 3 では左室の拡張も認められた。僧帽弁厚は症例 3

の後尖を除き、前尖、後尖の軽度から高度の肥厚を認めた。また僧帽弁輪石灰化は症例 2 にみられた。

3. 症例呈示

症例 1 76 歳, 女

臨床診断: 1) MR, 2) 急性心筋梗塞, 3) 陳旧性脳梗塞, 4) Hodgkin 病, 5) 心房細動

1973 年, MR を指摘される。1975 年, 心エコー図で僧帽弁逸脱と診断された。1980 年に心不全症状が出現し, 心エコー図において僧帽弁後尖の腱索断裂が疑われる所見が得られた。心音図では, 心尖部に聴診上 Levine III 度に相当する全収縮期雑音が記録された (Fig. 1)。心不全は利尿薬によりいったん改善し, その後ジゴキシン, 利尿薬にて加療していた。1983 年, 急性心筋梗塞で入院, 血行動態は Forrester IV 群, 8 月 18 日ショックのため死亡。心臓病理所見では, 心重量が 360 g。後内乳頭筋から僧帽弁後尖中央帆上縁に直接附着する 1 本の直径 1.0-1.3 mm, 長さ 18 mm の太くて長い異常腱索があり, 僧帽弁前尖全体と後尖中央帆, 前側帆の逸脱を認め, これによる MR と診断した。一方, 腱索断裂は認められなかった。 (Fig. 2)

症例 2 81 歳, 女

臨床診断: 1) MR, 2) 高血圧, 3) 無顆粒球症, 4) 肺炎, 5) 心房細動

1977 年頃, 高血圧を指摘される。1981 年, 心不全により入院, この時 MR と僧帽弁逸脱を指摘されている。その後, 心不全により計 3 回入院退院を繰り返した。1986 年の心エコー図では後交連側で前尖, 後尖ともに逸脱しており, 左房側に翻転する腱索の存在が疑われ, 後交連側の腱索の断裂と診断された。その後, 心不全の悪化, 軽快を繰り返していたが, 1987 年, 胃潰瘍による多量のタール便があり, 肺炎を併発し死亡。

同症例の心音図と心エコー図を Fig. 3 に示す。心音図 (Fig. 3-A) では第 4 胸骨左縁に Levine III-IV 度に相当する全収縮期雑音が記録された。心エコー図 (Fig. 3-B) では僧帽弁前尖の逸脱を示している。また, 左房側に翻転する腱索と思われる構造物が認められた。そのカラードプラー (Fig. 3-C) では左房後壁に沿った高度 MR シグナルがみられる。

心臓病理所見では, 心重量が 480 g, 僧帽弁後交連部に分岐の極端に少ない厚さ 2.2 mm の太い異常腱索があり, 僧帽弁は後交連部を挟んで前尖, 後尖の逸脱

Table 1 Clinical findings of three patients with mitral regurgitation due to abnormal chordae tendineae

Cases	Age (yr)	Sex	Clinical diagnosis	Heart murmur	ECG	CTR (%)	UCG
1	76	Female	1. MR (s/o RCT) 2. AMI 3. Old CVD 4. Hodgkin's disease	Holosystolic Levine III/VI ⁺ PMI (apex)	Af	69	MR due to s/o RCT
2	81	Female	1. MR (RCT) 2. HT 3. Agranulocytosis 4. Pneumonia	Holosystolic Levine III/VI ⁺ -IV/VI ⁺ PMI (4LSB-apex)	Af	66	MVP (AML, PML) due to RCT
3	91	Male	1. MR (s/o RCT) 2. Chr. renal failure 3. Pneumonia 4. DIC	Holosystolic Levine IV/VI ⁺ PMI (apex)	Af	62	MVP (AML) due to s/o RCT

ECG=electrocardiogram; CTR=cardiothoracic ratio; UCG=echocardiogram; MR=mitral regurgitation; s/o RCT=suspected rupture of chordae tendineae; AMI=acute myocardial infarction; CVD=cerebrovascular disease; HT=hypertension; DIC=disseminated intravascular coagulation; PMI=point of maximal intensity; LSB=left sternal border; Af=atrial fibrillation; MVP=mitral valve prolapse; AML=anterior mitral leaflet; PML=posterior mitral leaflet.

Table 2 Pathological findings of three patients of mitral regurgitation due to abnormal chordae tendineae

Cases	Heart weight (g)	LA		LV		AML		PML		MRC
		Dilatation	Volume (ml)	Dilatation	Volume (ml)	Thickening	Thickness (mm)	Thickening	Thickness (mm)	
1	360	++	83.0	++	50.7	+++	3.9	+++	3.2	-
2	480	+++	104.2	±	11.2	++	2.2	+	1.8	+
3	530	+++	113.0	+	24.1	+	1.2	-	0.6	-

LA=left atrium; LV=left ventricle; MRC=mitral ring calcification. Other abbreviations as in Table 1.

を合併していた。(Fig. 4)

僧帽弁後交連寄りの前尖の組織所見 (Fig. 5) では zona spongiosa と zona fibrosa の著明な肥厚がみられ、弁尖と基部が腱索様の構造で連結し、輪状構造となっていた。この輪状構造は異常腱索の一部と考えられた。

症例 3 91 歳, 男

臨床診断: 1) MR, 2) 慢性腎不全, 3) 肺炎, 4) 播種性血管内凝固 (disseminated intravascular coagulation: DIC), 5) 心房細動

1992 年 2 月頃より心不全症状あり, MR と診断された。その成因については, 心エコー図で僧帽弁前尖の逸脱と腱索断裂が疑われていた。1992 年 10 月, 肺炎, 心不全にて入院, 重症心不全で, 肺炎も悪化, DIC を合併し, 死亡。心音図で心尖部に Levine IV 度に相当する全収縮期雑音が記録された (Fig. 6)。経胸壁心エコー図では僧帽弁前尖の弁尖全体の逸脱と左房の拡張があり, また, 左室腔の腱索部位に可動性の大きい索状構造がみられた。しかし, 左房内に腱索が翻転する

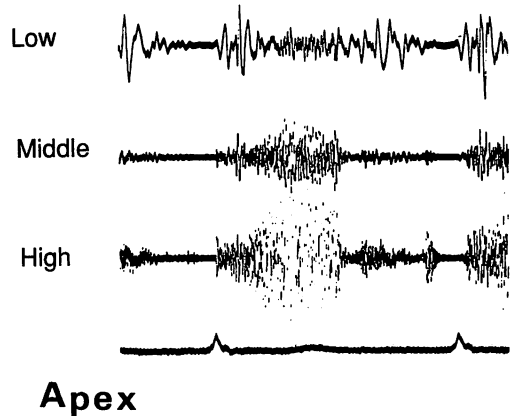
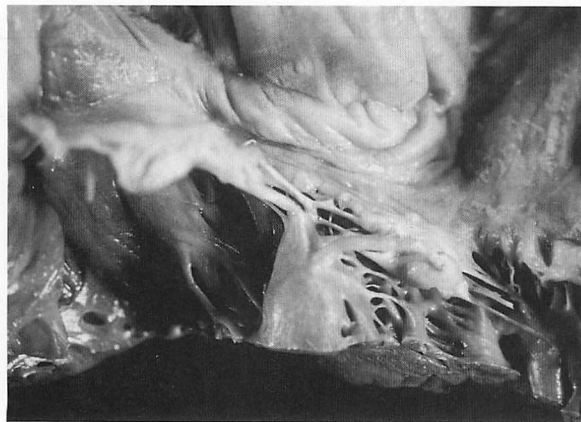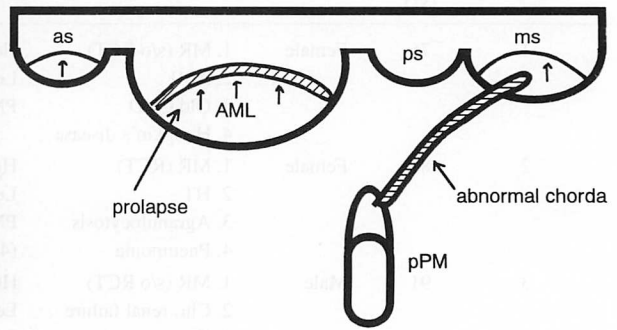


Fig. 1 Case 1. A 76-year-old woman
Phonocardiogram showing holosystolic murmur at apex.

所見は得られず, 腱索断裂の確定診断はできなかった。カラードップラーでは左房後壁に沿う高度 MR を呈していた (Fig. 7-A)。Figs. 7-B, C は経食道心エコー図で, 前尖の逸脱と高度 MR を示している。



A



B

Fig. 2 Case 1

A : Postmortem photograph showing a thick and long abnormal chorda from the posterior papillary muscle (pPM) was inserted into the atrial surface of the middle scallop of the posterior mitral leaflet.

B : Diagram of the mitral valve and abnormal chorda.

as = antero-lateral scallop of posterior mitral leaflet; ps = postero-medial scallop; ms = middle scallop. Other abbreviation as in Table 1.

心臓病理所見では、心重量が 530 g、腱索断裂はなく、前側乳頭筋から太く網状の異常腱索が僧帽弁前尖に付着し、これが MR の成因になっていると考えられた (Fig. 8)。僧帽弁前尖の組織所見では zona spongiosa と zona fibrosa の肥厚がみられた (Fig. 9)。

考 案

1. 僧帽弁腱索の一般形態と異常腱索

Lam ら⁹⁾は 50 例の正常ヒト僧帽弁を形態学的に検討し、正常僧帽弁の腱索は、commissural chordae, rough zone chordae, cleft chordae と basal chordae の 4 つのタイプからなると報告した。また通常 3 分岐みられる構造が 2 または 1 分岐である atypical rough zone chordae が 50 例中 37 例に認められたと報告している。この場合、周辺の腱索からの cords が重なって (overlap)、弁尖に付着し、一見、腱索欠如を代償しているごとくみえる。既報の先天性交連腱索欠如例²⁾は commissural chordae が欠如したものである。Becker ら¹⁰⁾は、隣接する腱索よりの代償性の重なりを欠いた異型腱索で腱索の本数が少ない“deficient chordae”という観点から僧帽弁に付着する腱索をみると、100 例の正常心でも 8 例に deficient chordae があり、僧帽弁に異常のある 40 例 (ballooning 38 例、逸脱 2 例) では 36 例と高率に deficient chordae を認めたとしている。

2. 異常腱索による僧帽弁閉鎖不全症と先天性僧帽弁閉鎖不全症

通常、僧帽弁腱索はリウマチ性僧帽弁膜症では癒合、短縮、肥厚、ときには石灰化などの変化をきたす。またリウマチ以外の心内膜・弁膜炎や、種々の原因による MR が長期続くと、その血行力学的影響を反映して、腱索の肥厚などの二次的変化をきたしうる。しかしながら、腱索そのものの変化が一次的で MR をきたすものとしては腱索断裂による MR があるが、先天性の異常腱索による MR はまれで散発的な報告をみるのみである。しかも、これらは主として他の先天性心疾患に合併するものとして報告されている。

例えば心内膜床欠損症に伴う腱索付着異常¹¹⁾、心内膜線維弾性症に伴う腱索の短縮^{12,13)}などによる MR、大血管転換に伴う腱索の心室中隔への異常付着による僧帽弁異常¹⁴⁾がある。これに対し、今回われわれが報告したような他の心血管奇形を合併しない単独の腱索異常による MR は極めて少ない。腱索の短縮^{6,7)}や腱索の延長のための弁可動域の制限、腱索の低形成や欠如^{4,15)}などがこの範疇に入る。われわれは、老年者で動脈管開存症に合併した交連腱索低形成の 1 例¹⁾と交連腱索欠如による MR 6 例²⁾、さらに本報告症例 1 と同様、腱索が左房面に付着した 1 例¹⁾を経験している。沢ら¹⁶⁾は 47 歳、女性の先天性異常腱索による MR 例を報告している。手術時所見で 1 本の肥大した長い異常腱索が僧帽弁口を通り左房に付着していた。また竹永ら¹⁷⁾

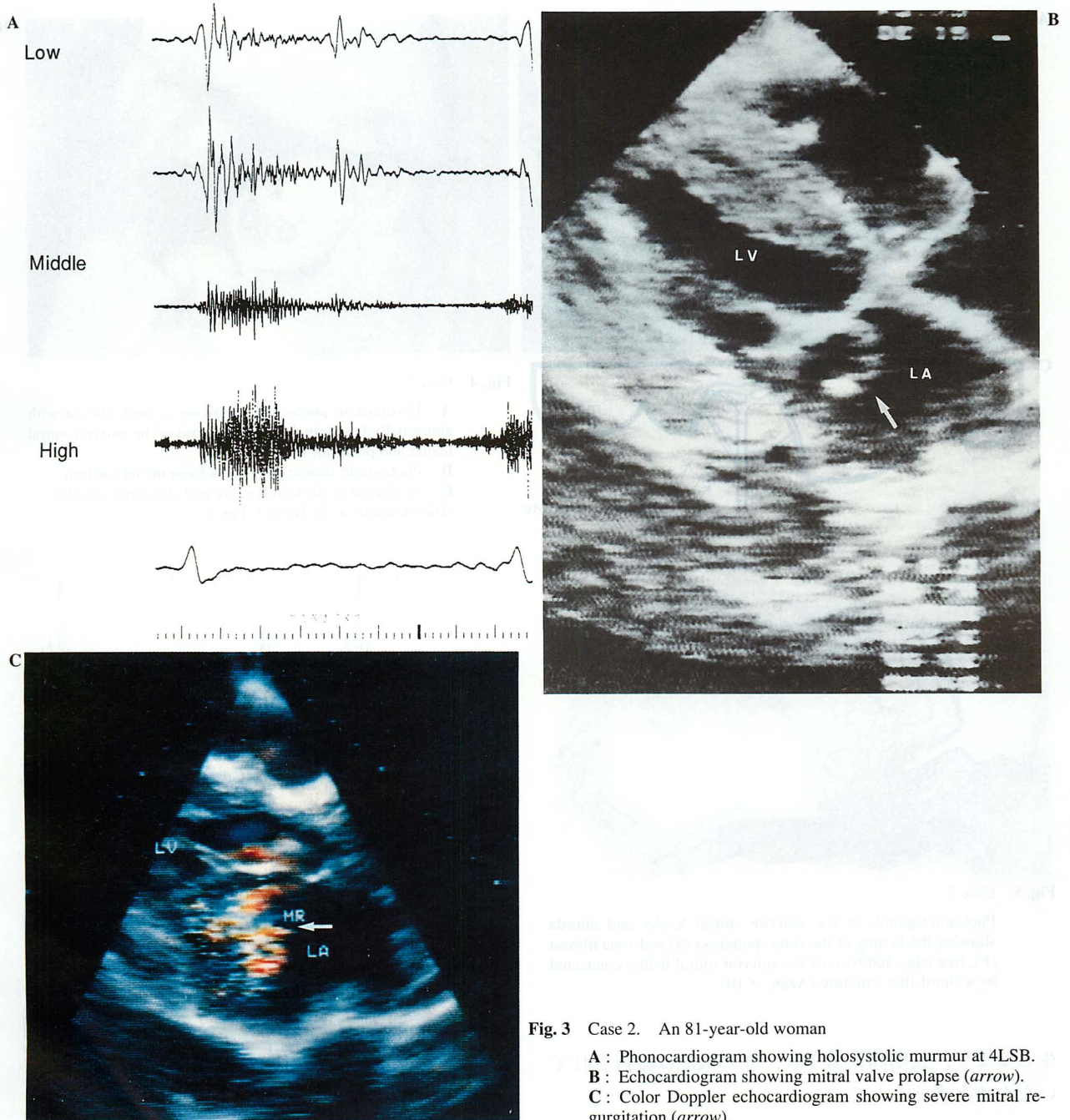


Fig. 3 Case 2. An 81-year-old woman
A: Phonocardiogram showing holosystolic murmur at 4LSB.
B: Echocardiogram showing mitral valve prolapse (arrow).
C: Color Doppler echocardiogram showing severe mitral regurgitation (arrow).
 Abbreviations as in Tables 1, 2.

により後尖腱索付着異常 (looping) を伴った先天性 MR も報告されている。Bevilacqua¹⁸⁾ は、先天性 MR 例で僧帽弁後尖の腱索が弁先端と弁基部を結んでいるような腱索の付着異常を報告し、腱索の “posterior reinsertion” と呼んだ。

3. 本報告 3 症例の特徴

本報告 3 例のうち症例 1 は腱索の僧帽弁左房面付着

例で付着部位の弁逸脱を合併していた。症例 2 は後交連部の分岐の少ない太い異常腱索と、後交連部を挟む前と後の弁尖に高度の弁逸脱を伴っていた。また症例 3 は前側乳頭筋から出る太い網状の異常腱索が僧帽弁前尖に付着していた。3 例はいずれも心房細動と難治性の心不全を有する重症僧帽弁閉鎖不全例であった。また、症状出現がいずれも老年期に入ってからであり、このことは異常腱索による慢性的な負荷が重症 MR を

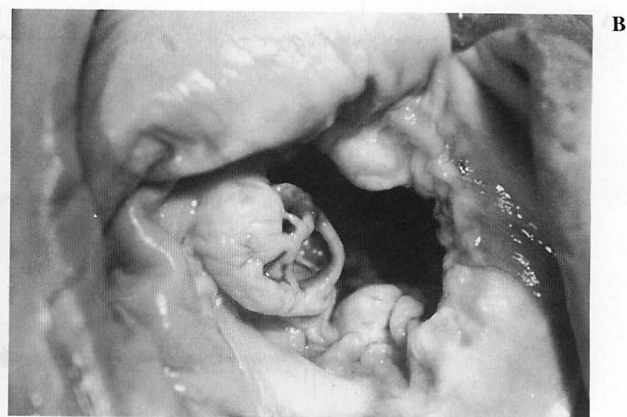
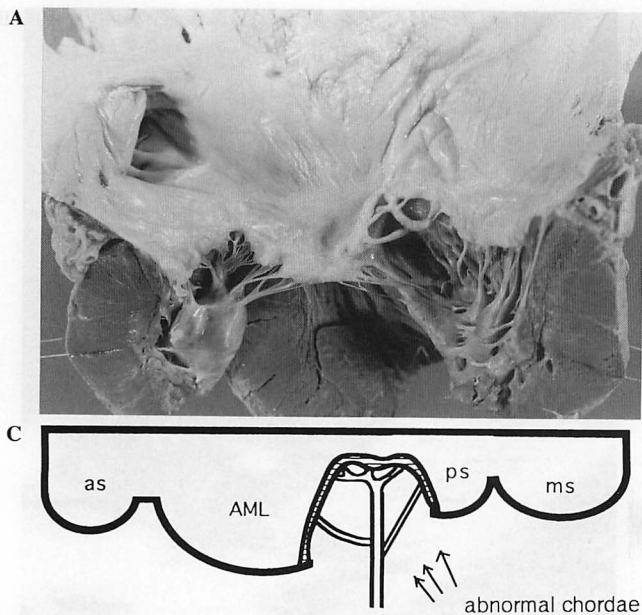


Fig. 4 Case 2

A : Postmortem photograph showing a thick chorda with abnormally few branches and prolapse of the anterior mitral leaflet and posterior mitral leaflet.
 B : Photograph showing the view from the left atrium.
 C : A schema of the mitral valve and abnormal chordae. Abbreviations as in Table 1, Fig. 2.

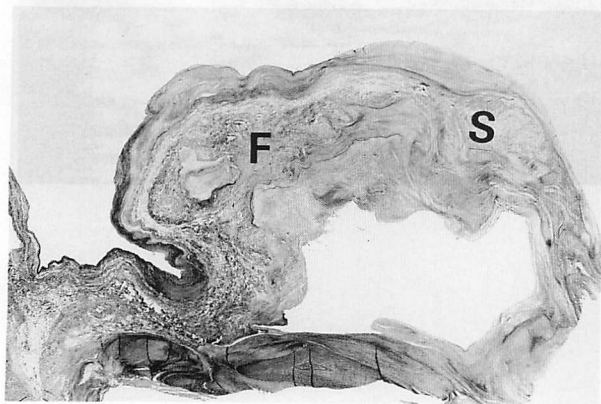


Fig. 5 Case 2

Photomicrograph of the anterior mitral leaflet and chorda showing thickening of the zona spongiosa (S) and zona fibrosa (F), free edge and base of the anterior mitral leaflet connected by a chord-like structure (Azan, $\times 10$).

生じるまで、長期間代償され、弁の機能は維持されていたためと考えられる。

4. 異常腱索と僧帽弁逸脱の合併

腱索の異常と僧帽弁逸脱の関係については先の Becker ら¹⁰⁾も deficient chordae と関係する部位の僧帽弁弁尖には肥厚や ballooning または逸脱などの異常を合併しやすいと述べている。既報の僧帽弁交連腱索欠如例²⁾においても、該当交連部を挟む部の僧帽弁弁尖に逸脱傾向を高率に認めた。本報告の3例では異常腱索とともに僧帽弁逸脱が著明で、両者が重症 MR の出現に関与したと考えられる。Virmani ら¹⁹⁾、Van Der

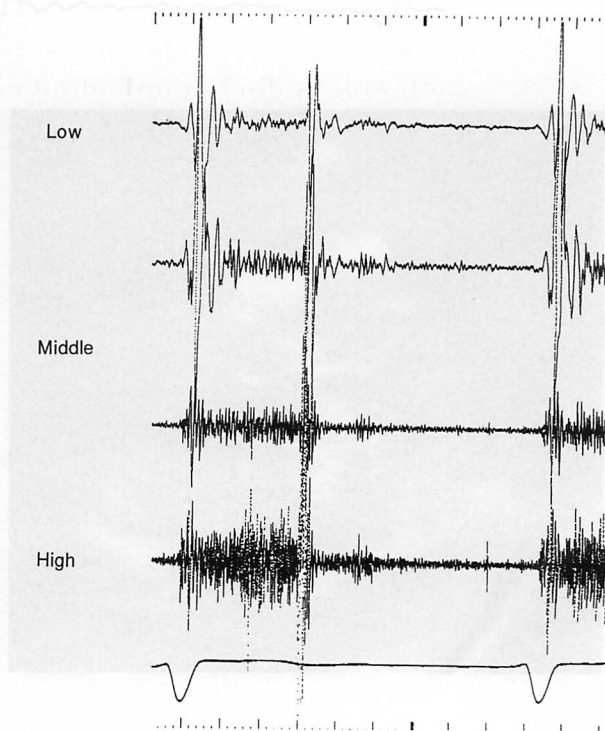


Fig. 6 Case 3. A 91-year-old man

Phonocardiogram showing the holosystolic murmur at 5 LSB. Abbreviation as in Table 1.

Bel-Kahn ら²⁰⁾は腱索異常が僧帽弁弁尖に不均等なストレスをもたらし、そのために弁逸脱が助長されるとしている。藤本ら²¹⁾も僧帽弁逸脱症候群の発生原因の一つに先天性付着腱索の欠如が考えられた2症例を報告した。

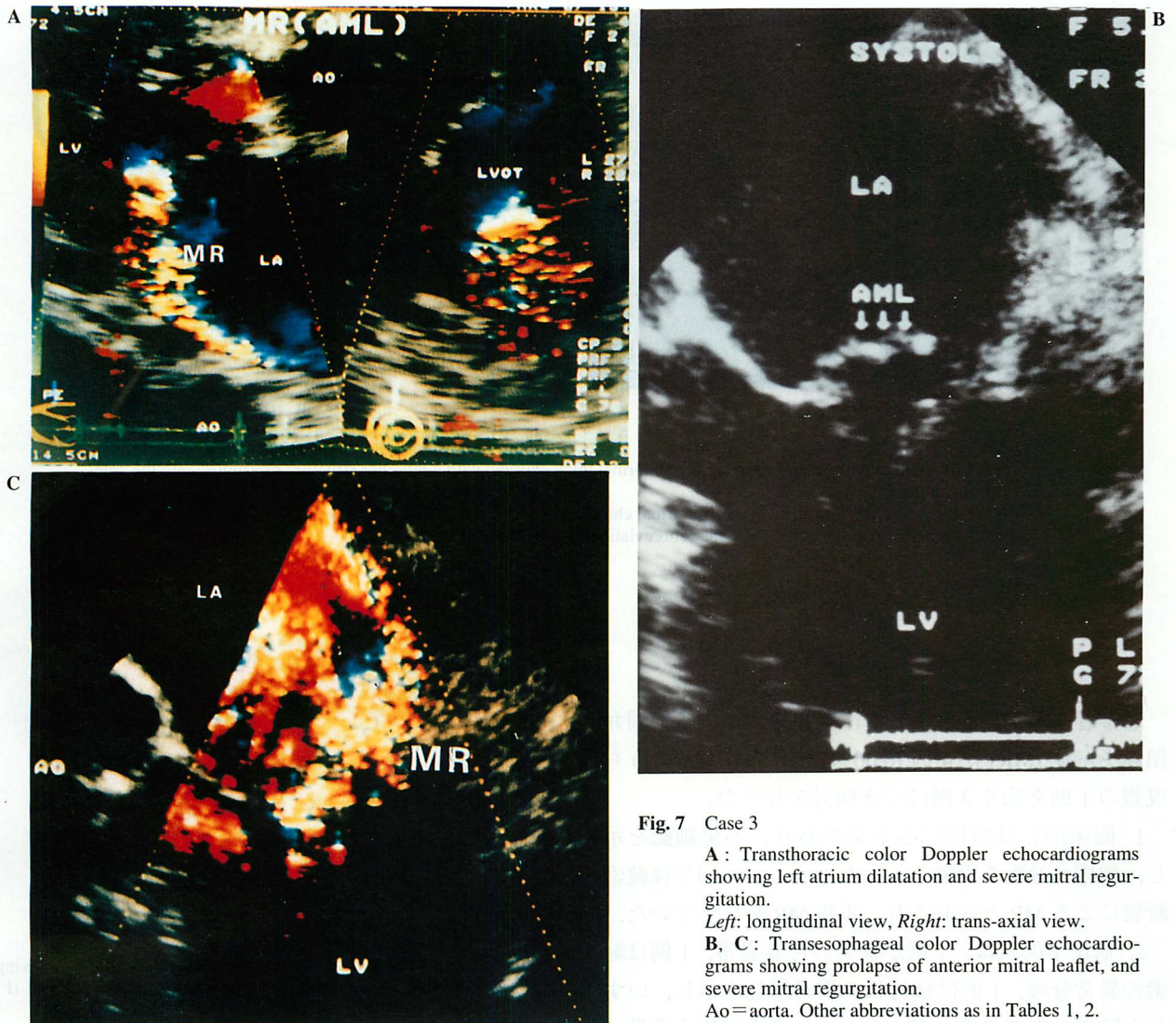


Fig. 7 Case 3

A: Transthoracic color Doppler echocardiograms showing left atrium dilatation and severe mitral regurgitation.

Left: longitudinal view, Right: trans-axial view.

B, C: Transesophageal color Doppler echocardiograms showing prolapse of anterior mitral leaflet, and severe mitral regurgitation.

Ao=aorta. Other abbreviations as in Tables 1, 2.

5. 異常腱索例の臨床診断

心エコー図検査では、症例1と2で異常腱索の一部が腱索断裂の断端と解釈された。症例3においてはMRの出現が急激で僧帽弁逸脱の程度も高度のため腱索断裂によるMRが最も疑われていたが、左房側には断裂腱索の断端は見付からなかった。むしろ左室側に浮遊するエコーがあり、診断はされていなかったが、retrospectiveに剖検所見と対比して検討すると、これは長い余剰の網状の異常腱索を反映する心エコー図所見であったと思われる。Chooら²²⁾は左室流出路内の異常エコー源として9種類の可能性を挙げているが、その一つに異常腱索の存在を指摘している。われわれは先に腱索断裂の断端と鑑別すべき左房内のエコー源と

して交連腱索欠如例の83%に合併した副腱索の存在を指摘した²⁾。Yamamotoら²³⁾は孤立性僧帽弁裂隙に合併する副腱索の心エコー図所見につき述べている。またGalloら²⁴⁾も僧帽弁腱索由来の乳頭状線維弾性腫の心エコー図所見について発表した。

以上のごとく、左房あるいは左室内の異常エコー源として僧帽弁異常腱索の存在をも考慮することが肝要である。とくに腱索断裂を疑わせる症例の中に、心エコー図上、本報告例のような異常腱索による余剰な部分を断裂した腱索と診断する可能性があり、心エコー図によりMRを診断するうえで注意すべきことと考えられる。

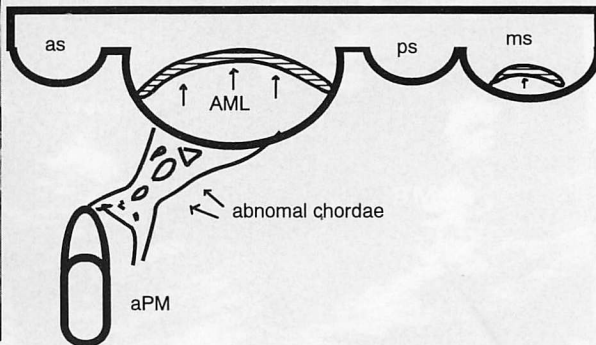
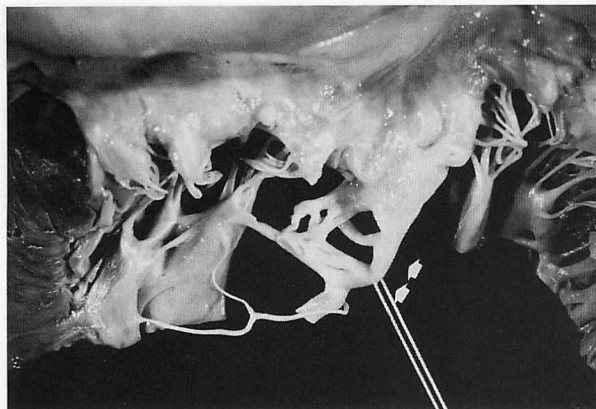


Fig. 8 Case 3

A : Postmortem photograph showing the abnormal thick chordae with a reticular structure protruding into the anterior mitral leaflet.

B : Diagram of the mitral valve and abnormal chordae.

aPM = anterior papillary muscle. Other abbreviations as in Table 1, Fig. 2.

結 論

老年者連続剖検 6,500 例中に異常腱索による僧帽弁閉鎖不全症 (MR) が 4 例 (0.06%) にみられ, そのうち既報の 1 例を除く 3 例につき検討を行った。

1. 臨床的には全例に心不全があり, 心房細動を示し, 僧帽弁逸脱を合併していた. 心エコー図では腱索断裂による MR と診断され, 重症 MR を呈していた。

2. 病理学的には, 1 例が腱索の付着異常, 1 例は腱索の異常分岐, 1 例は網目状の異常構造を示し, いずれも腱索の先天異常と考えられた. また平均心重量は 457 g と重く, 弁尖も厚く, 左房は拡大しており, 病理学的にも重症 MR と診断された。

3. 心エコー図診断上, 異常腱索は腱索断裂との鑑別を必要とする。

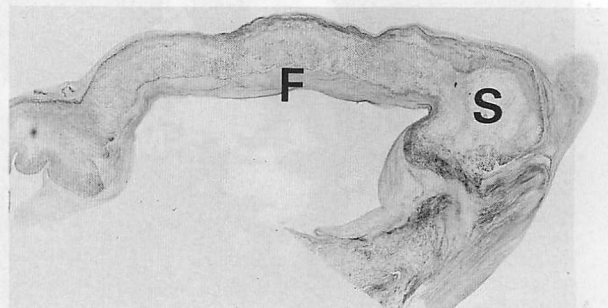


Fig. 9 Case 3

Photomicrograph of the anterior leaflet and chorda showing thickening of the zona spongiosa (S) and zona fibrosa (F) (Azan, $\times 10$).

要 約

僧帽弁閉鎖不全症 (MR) の原因の中に, まれではあるが先天性の異常腱索によるものが存在する. われわれは老年者連続剖検 6,500 例中に僧帽弁の各種異常腱索と, それに伴う僧帽弁逸脱による僧帽弁閉鎖不全症を 4 例 (0.06%) 見出し, そのうち, 既報の 1 例を除いた 3 例の症例を呈示した。

[症例 1] 76 歳, 女. 診断: MR, 心房細動と心不全. 急性心筋梗塞を併発し死亡. 心重量 360 g, 後内乳頭筋から僧帽弁後尖中央帆上縁に直接付着する 1 本の太くて長い異常腱索と, 僧帽弁前尖・後尖の僧帽弁逸脱による MR と診断. [症例 2] 81 歳, 女. 診断: MR, 心房細動. 心不全と肺炎により死亡. 心重量は 480 g. 僧帽弁後交連部に極端に分岐の少ない太い腱索があり, またその部を挟んで僧帽弁前尖・後尖の弁逸脱を合併していた. [症例 3] 91 歳, 男. 診断:

MR, 心房細動. 心不全で死亡. 心重量 530 g, 前側乳頭筋から太くて網状の異常腱索が僧帽弁前尖に付着し, これが MR の成因になっていた.

以上, 症例 1 は腱索の付着異常, 症例 2 は腱索の分岐異常, 症例 3 は腱索の異常網状構造を示し, いずれも先天性異常と考えられた. 臨床的には全例で Levine III-IV 度の全収縮期雑音を聴取し, また心エコー図においてこれら 3 例はいずれも腱索断裂が疑われていた. 全例で重症心不全と心房細動を示した. また, 平均心重量は 457 g と重く, 弁尖も厚く, 左房は拡大しており, 病理学的にも重症 MR を裏付ける所見であった.

J Cardiol 1996; 27: 187-195

文 献

- 1) 片岡 一, 清水孝彦, 木村幹史, 鶴田満浩, 井上純一, 慶田喜秀, 松下 哲, 上田慶二, 杉浦昌也: 僧帽弁腱索・乳頭筋の先天性異常と弁閉鎖不全. *心臓* 1983; **15**: 40-46
- 2) 大川真一郎, 菅原尚志, 今井 保, 久保木謙二, 千田宏司, 坂井 誠, 渡辺千鶴子, 江崎行芳, 杉浦昌也: 交連腱索欠如による僧帽弁閉鎖不全症の臨床病理学的検討. *J Cardiol* 1994; **24** (Suppl XXXVIII): 29-39 (with Eng abstr)
- 3) 大川真一郎, 高木照幸, 千田宏司, 今井 保, 久保木謙二, 坂井 誠, 渡辺千鶴子, 江崎行芳, 杉浦昌也: 先天性乳頭筋付着異常: 乳頭筋僧帽弁前尖接合の 29 例. *J Cardiol* 1993; **23** (Suppl XXXIV): 27-38 (with Eng abstr)
- 4) Prior JT: Congenital anomalies of the mitral valve: Two cases associated with long survival. *Am Heart J* 1953; **46**: 649-656
- 5) Disegni ED, Edwards JE: Cleft anterior leaflet of the mitral valve with intact septa: A study of 20 cases. *Am J Cardiol* 1983; **51**: 919-926
- 6) Talner NS, Stern AM, Sloan HE: Congenital mitral insufficiency. *Circulation* 1961; **23**: 339-349
- 7) Carney EK, Braunwald E, Roberts WC, Aigen M, Morrow AG: Congenital mitral regurgitation: Clinical, hemodynamic and angiocardiographic findings in nine patients. *Am J Med* 1962; **33**: 223-235
- 8) Chida K, Ohkawa S, Watanabe C, Shimada H, Ohtsubo K, Sugiura M: A morphological study of the normally aging heart. *Cardiovasc Pathol* 1994; **3**: 1-7
- 9) Lam JHC, Ranganathan N, Wigle ED, Silver MD: Morphology of the human mitral valve: I. Chordae tendineae: A new classification. *Circulation* 1970; **41**: 449-467
- 10) Becker AE, De Wit APM: Mitral valve apparatus: A spectrum of normality relevant to mitral valve prolapse. *Br Heart J* 1979; **42**: 680-689
- 11) Edwards JE: The problem of mitral insufficiency caused by accessory chordae tendineae in persistent common atrioventricular canal. *Proc Mayo Clin* 1960; **35**: 299-305
- 12) Levy MJ, Varco RL, Lillebeil CW, Edwards JE: Mitral insufficiency in infants, children, and adolescents. *J Thorac Cardiovasc Surg* 1963; **45**: 435-450
- 13) Hallidie-Smith KA, Olsen EGJ: Endocardial fibro-elastosis, mitral incompetence, and coarctation of abdominal aorta. *Br Heart J* 1968; **30**: 850-858
- 14) Ammirati A, Arteaga M, Garcia-Pelaez I, Maitre MJ, Marcelletti C, Bosman C, Ballerini L, Quero-Jimenez, M: Congenital mitral valve anomalies in transposition of the great arteries. *Jpn Heart J* 1989; **30**: 187-195
- 15) Carpentier A, Branchini, Cour JC, Asfaou E, Villani M, Deloche A, Relland J, D'Allaines C, Blondeau P, Piwnica A, Parenzan L, Brom G: Congenital malformations of the mitral valve in children: Pathology and surgical treatment. *J Thorac Cardiovasc Surg* 1976; **72**: 854-866
- 16) 沢 重治, 川筋道雄, 松永康弘, 川上和之, 手取屋岳夫, 岩橋: 先天性異常腱索による僧帽弁閉鎖不全の 1 例. *日胸外会誌* 1989; **37**: 181-184
- 17) 竹永 誠, 大野 実, 原 和弘, 常吉秀男, 竹内弘明, 櫻田光夫, 桑子賢司, 山口 徹, 古田昭一, 町井 潔: 後尖 middle scallop の腱索付着異常による僧帽弁閉鎖不全: 臨床的ならびに心エコー図学的特徴について. *J Cardiogr* 1986; **16**: 919-928 (with Eng abstr)
- 18) Bevilacqua G: Congenital mitral regurgitation due to 'posterior reinsertion' of chordae tendineae. *Br Heart J* 1974; **36**: 520-524
- 19) Virmani R, Atkinson JB, Byrd BF III, Robinowitz M, Forman MB: Abnormal chordal insertion: A cause of mitral valve prolapse. *Am Heart J* 1987; **113**: 851-858
- 20) Van Der Bel-Kahn J, Duren DR, Becker AE: Isolated mitral valve prolapse: Chordal architecture as an anatomic basis in older patients. *J Am Coll Cardiol* 1985; **5**: 1335-1340
- 21) 藤本 卓, 大木 崇, 清重浩一, 井内 新, 田畑智継, 真鍋和代, 谷本雅人, 福田和代, 片山まり子, 福田信夫: 腱索の部分欠如を伴った僧帽弁逸脱の 2 例. *J Cardiol* 1992; **22** (Suppl XXVIII): 27-36 (with Eng abstr)
- 22) Choo MH, Chia BL, Wu DC, Tan AT, Ee BK: Anomalous chordae tendineae. *Angiology* 1982; **33**: 756-767
- 23) Yamamoto Y, Shimada R, Kaseda S, Tomoike H, Takeshita A, Nakamura M: Two-dimensional echocardiographic documentation of accessory chordae tendineae accompanying isolated anterior mitral cleft. *Am Heart J* 1984; **108**: 1554-1556
- 24) Gallo R, Kumar N, Prabhakar G, Awada A, Maalouf Y, Duran CMG: Papillary fibroelastoma of mitral valve chorda. *Ann Thorac Surg* 1993; **55**: 1576-1577