

心タンポナーデで発症した右房原発性血管肉腫の1症例：経食道心エコー図による診断の有用性について

Primary Right Atrial Hemangiosarcoma Manifesting as Cardiac Tamponade : A Case Report With Transesophageal Echocardiography

木原 一
 寺井 浩
 木原 康隆
 伊藤 敏弘*¹
 平澤 邦彦*¹
 館田 邦彦*¹
 石橋 義光*²
 青木 秀俊*²
 村上 忠司*²
 神田 誠*³
 柴田 敏也*³

Hajime KIHARA, MD
 Hiroshi TERAJ, MD
 Yasutaka KIHARA, MD
 Toshihiro ITO, MD*¹
 Kunihiko HIRASAWA, MD*¹
 Kunihiko TATEDA, MD*¹
 Yoshimitsu ISHIBASHI, MD*²
 Hidetoshi AOKI, MD*²
 Tadashi MURAKAMI, MD*²
 Makoto KANDA, MD*³
 Toshiya SHIBATA, MD*³

Abstract

A 39-year-old woman presented with a right atrial hemangiosarcoma manifesting as cardiac tamponade with complaints of chest discomfort and dyspnea. Transthoracic echocardiography revealed remarkable pericardial effusion and a right atrial mass. Transesophageal echocardiography disclosed the tumor extending into the right atrial cavity.

Surgery found the tumor was poorly demarcated, immobile and adhered to the adjacent right atrial wall and septum.

The echocardiographic findings correlated well with the surgical and autopsy findings.

Key Words

cardiac tamponade, echocardiography (transesophageal), right atrial tumor, hemangiosarcoma

はじめに

心臓原発腫瘍の発生頻度は極めて低く、大半は良性であり、悪性腫瘍の発生頻度は全心臓原発腫瘍の約10-20%と報告されている^{1,2)}。血管肉腫はその中でも比較的多いものの、我が国ではこれまでの文献的報告でも50例に満たず³⁾、特異的症狀に乏しいため生前に確定診断を下すことは困難であり、剖検ではじめて診

断されることが大多数であった。

今回、我々は急速なタンポナーデをきたした右房原発性血管肉腫の症例に遭遇し、その早期診断に経食道心エコー図法が有効であった1症例を経験したので報告する。

症 例

症 例 39歳、女

木原循環器科内科医院：〒078 旭川市4条通り22丁目；*¹市立旭川病院 内科，*²胸部外科，*³病理科
 Kihara Cardiovascular Clinic, Asahikawa; Departments of *¹Internal Medicine, *²Thoracic and Cardiovascular Surgery, and *³Pathology, Asahikawa Municipal Hospital, Asahikawa

Address for reprints: KIHARA H, MD, Kihara Cardiovascular Clinic, Yojodori 22, Asahikawa 078

Manuscript received November 1, 1995; revised March 5, 1996; accepted April 22, 1996

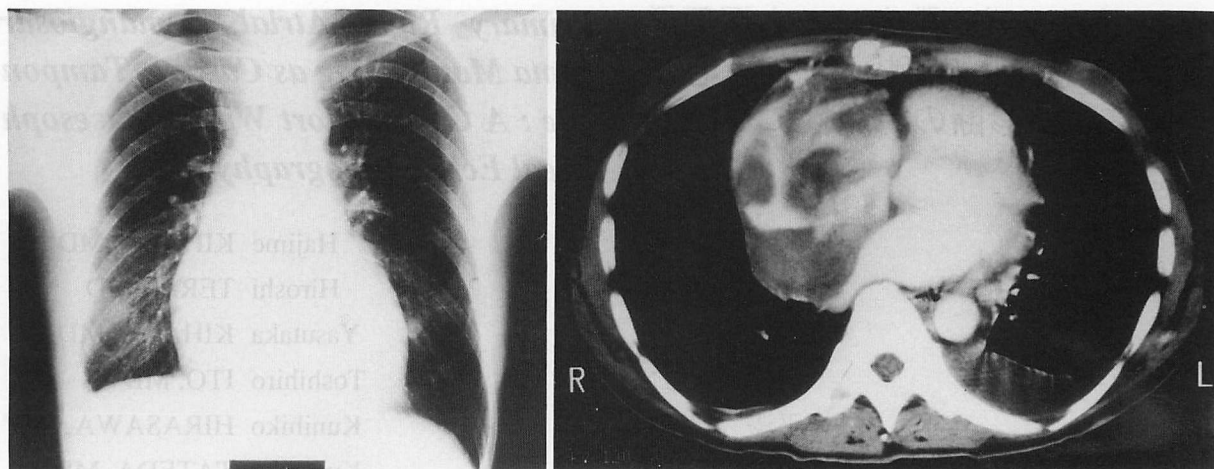


Fig. 1 Left : Chest radiograph on admission showing cardiomegaly and pleural effusion
Right : Computed tomography scan with contrast enhancement showing a large tumor in the right atrium

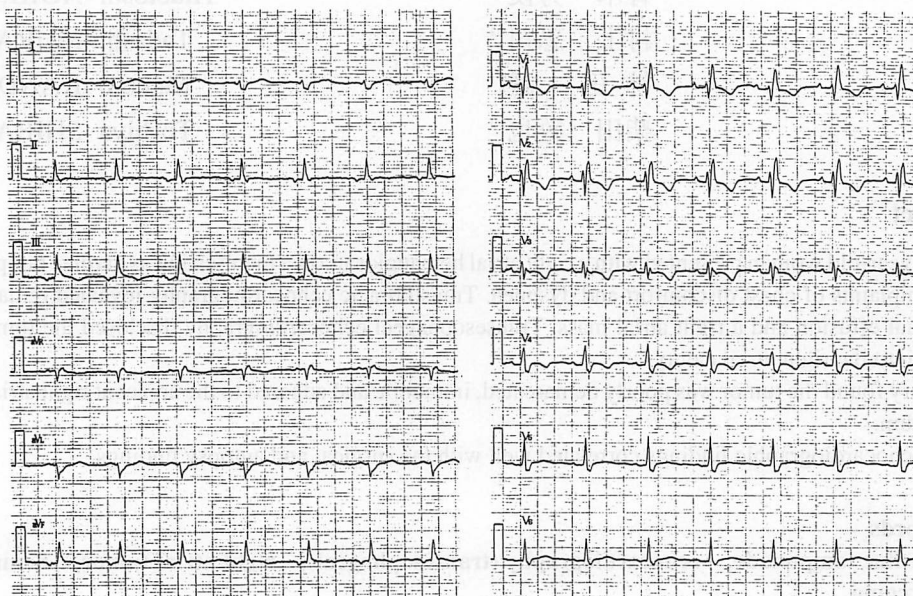


Fig. 2 Electrocardiogram on admission showing tachycardia and low voltage

主 訴：胸部圧迫感，悪心，嘔吐

家族歴：特記すべきことなし

既往歴：特記すべきことなし

現病歴：生来健康であったが，1994年3月3日夕方4時頃より胸部圧迫感と嘔気を自覚するようになり，自宅で様子を見るも改善なく，同日午後8時に救急車を要請し，当院外来を受診した。救急外来で行った心エコー図検査により多量の心膜液と右房腔内に腫瘤を認め，精査治療目的で同日入院した。

入院時所見：身長 160 cm，体重 50 kg。血圧 100/60 mmHg (臥位)，脈拍 92/min で整，体温 36.2°C，顔色不良，眼瞼結膜に貧血を認める。心音は清で，心膜摩擦

音は聴取せず。肺野にラ音聴取せず。頭頸部，胸部，四肢には異常所見を認めず。

臨床検査所見：入院時検査のうち異常のあった所見を **Table 1** に示す。貧血と白血球増多，肝機能障害が認められた。腫瘍マーカー，甲状腺機能は正常値であった。

入院時胸部 X 線写真 (**Fig. 1-左**)：心胸郭比は 58% で，軽度の胸水貯留を認めた。また，心電図 (**Fig. 2**) でも冠静脈洞リズム，右軸偏位，不完全右脚ブロック，低電位差を認めた。

入院時胸部強調 CT 所見 (**Fig. 1-右**)：右房腔内を占拠する巨大な mass 病変が認められ，心膜液貯留や両側

Table 1 Laboratory data

WBC	12,300/mm ³
RBC	342×10 ⁴ /mm ³
Hgb	9.7 g/dl
Hct	31.0%
GOT	177 IU/l
GPT	208 IU/l
LDH	535 IU/l

の胸水貯留を認めた。以上より右房腫瘍が疑われたが、理学所見、血液腫瘍マーカー、全身のX線CT検査などに異常がなく、右房腔へ転移をきたすような悪性原発病変の存在は認められなかった。

経食道心エコー図所見 (Fig. 3): 右房腔内に7×7 cm大の辺縁不定形な腫瘍を認めた。腫瘍と右房壁や心房中隔との境界は不明瞭、かつ可動性に欠け、また腫瘍は不均一で高いエコー輝度を呈していた。心膜液は多量に貯留していた。

以上より極めて悪性度の高い右房原発の血管肉腫 (hemangiosarcoma) と考えられた。

3月6日、入院後第4病日に血圧が60/50 mmHgと急速に低下し、聴診上心音が微弱となった。ベッドサイドで行った経胸壁心エコー図検査により心膜液の増量と右室壁の拡張期虚脱を認め、心タンポナーデと診断、心エコーガイド下にベッドサイドで緊急心嚢穿刺とドレナージを行い、血性心膜液を450 ml採取し血圧は100/70 mmHgまで上昇した。

翌朝、再び血圧が低下したため市立旭川病院へ転院となり、同日、緊急手術を行った。術中での腫瘍の大きさは7×6 cmであり、経食道心エコー図所見とよく一致していた。出血部は腫瘍の外表部にあり、これが心タンポナーデをきたす血性心膜液の原因と考えられた。腫瘍は右房の頭側約3/4を占め大動脈右側基部と房室間溝の右室前壁脂肪組織に強く癒着しており、心外膜-心嚢は線維性に癒着していた。右冠動脈が隣接しており切除不能と診断し、腫瘍出血部位にパッチをあて、心膜腔ドレーンを挿入し、手術を終了した。

その後3月20日、X線透視下で経静脈的に腫瘍の生検を行った。病理組織所見としては、腫瘍細胞はクロマチンの不正増加と大小不同性、異型性を示す核を有し、この細胞が内腔を裏打ちする明瞭な管腔を形成している。管腔は大小不同性、不規則な分岐を示している像で、海綿状を成し、一部には赤血球を入れてい

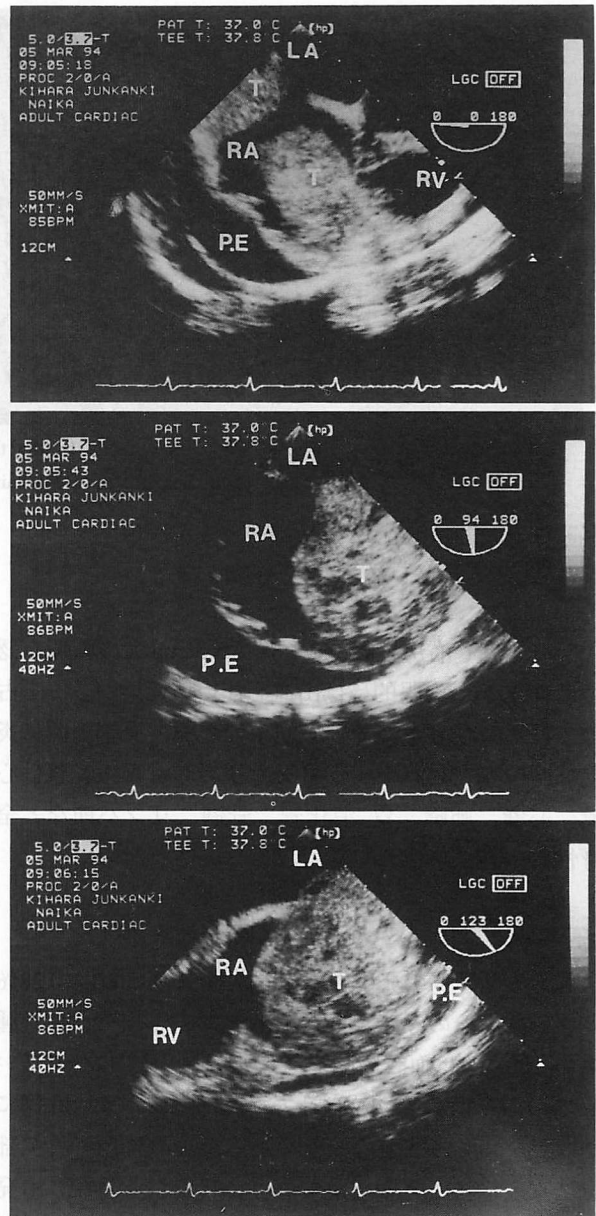


Fig. 3 Omnipolar transesophageal echocardiograms

Horizontal view (upper), vertical view (middle), and longitudinal view (lower), showing the right atrial tumor and pericardial effusion.

RA=right atrium; LA=left atrium; RV=right ventricle; T=tumor; P.E.=pericardial effusion.

る。また、管壁に沿っての好銀線維が認められる (Fig. 4-左)。

免疫染色では Factor VIII 関連抗原が腫瘍細胞の胞体内と管腔内面に陽性所見を示している (Fig. 4-右)。

組織診断は悪性血管内皮腫 (malignant hemangioendothelioma, capillary type) であった。その後、胃への転移による消化管出血、低拍出状態による心不全症状により、6月2日、死亡した。

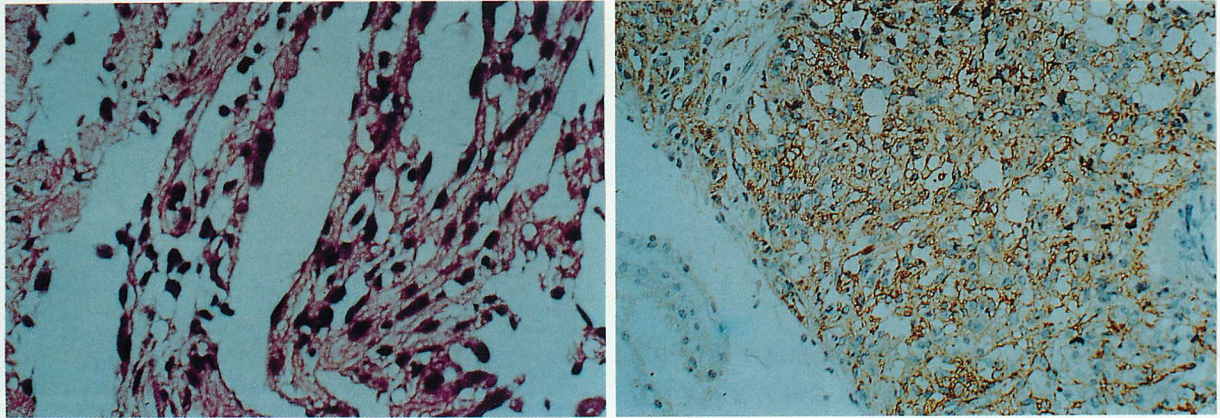


Fig. 4 Photomicrographs showing the biopsy specimen of the right atrial tumor
Left: hematoxylin eosin stain ($\times 100$), Right: Factor VIII stain ($\times 50$).

剖検所見：右房壁に9.0×6.0×5.5 cm 大の腫瘍を認めた (Fig. 5)。肉眼的には出血を伴い壊死巣が多くを占めていた。左心室壁では心筋束の離開と血管周囲に炎症細胞の存在を認め、転移巣も認められた。転移は心臓、心嚢、肺臓、胃-消化管、骨髄、リンパ節など全身性に広範囲に及んでいた。

考 察

心臓原発腫瘍の発生頻度は、剖検例の0.0017–0.28%といわれ、そのうち1/3は悪性腫瘍である^{1,2,4)}。悪性腫瘍のうち1/3は血管肉腫であり⁹⁾、我が国では一番多いものの、今回我々が文献上検索した限りでは50例に満たず、極めてまれな疾患である。血管肉腫の好発部位は本症例のように右房であり、ほかに心外膜にも発生する^{3,6)}。本腫瘍は自壊出血により血性心膜液が急速に貯留し心タンポナーデをきたすことが多く^{7,8)}、また早期に全身へ転移することより、根治的手術が不可能となりやすいため⁹⁾、より迅速な診断が必要である。

しかしながら、本症は絶対的な頻度が少ない上に、検査上の特徴も少ないことから、生前に診断を確定することは困難であり、剖検ではじめて診断がつくことが大多数であった。従来より心エコー図法は心臓腫瘍の診断には不可欠な検査法であったが¹⁰⁾、腫瘍の詳細な性状までを評価するのは困難な場合も多かった。

最近、心臓腫瘍の性状を観察するには空間分解能に優れていることから、造影MRIが有用とされているが^{11,12)}、検査法としての迅速性や簡便性に乏しく、全

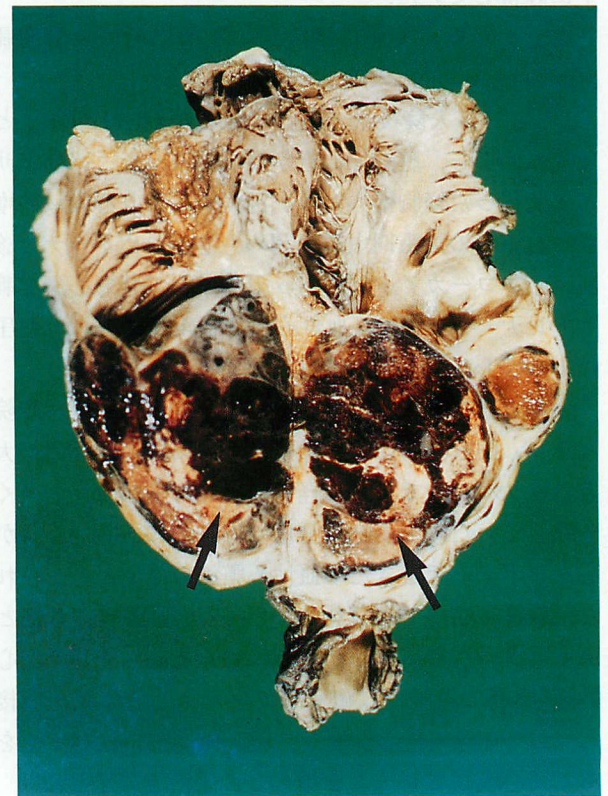

Fig. 5 Photograph showing the right atrial tumor excised at autopsy (arrow)

身状態の不良な患者には施行できないことが欠点である。近年、経食道心エコー図検査の普及により更に明瞭な画像が描出可能となり、腫瘍の大きさ、形態およ

び表面の性状、正常組織との境界の明瞭度、可動性の有無などにより悪性腫瘍と良性腫瘍を鑑別することが可能となった。

粘液腫で代表されるように、一般に良性の心臓腫瘍は境界が明瞭であり組織との付着部位がはっきりしているのに対し、悪性の心臓腫瘍は分裂していたり隣接器官や正常組織に境界不明瞭に浸潤している場合が多い¹³⁾。本症例も経食道心エコー図検査を行うことで、境界不明瞭に腫瘍が右房腔内を不定型に占拠していること、可動性がないこと、フィブリン塊を含む血性心膜液が貯留していることなどより、右房好発の血管肉腫であることが強く想定された。本症例は経食道心エ

コー図検査により迅速な診断が可能であったが、腫瘍の自壊出血により急速な心タンポナーデをきたし、入院4日目には胸部外科に転科となり、緊急開胸手術を行っている。

術中所見では腫瘍が周囲の脂肪と癒着し、右冠動脈と隣接しており、根治手術が不可能であり、最終的には他臓器への転移と低拍出状態による心不全症状により不幸な転帰となった。今後、経胸壁心エコー図によって心腔内に腫瘍性病変を疑う場合には、積極的に経食道心エコー図検査を行い、より迅速な診断と対応が必要と考えられる。

要 約

症例は39歳、女性。生来健康であったが、1994年3月3日、胸部重圧感と嘔気を主訴に救急車で初診来院し、経胸壁心エコー図法により多量の心膜液貯留と右房内の腫瘍像を認め、緊急入院した。翌朝施行した経食道心エコー図検査により、右房内に7×7 cm大の形態不定形な腫瘍が認められ、腫瘍と右房壁や心房中隔との境界は不明瞭で、可動性がなく、極めて悪性度の高い心臓腫瘍が疑われた。その後、急速な血性心膜液貯留により心タンポナーデを繰り返し、心嚢穿刺によるドレナージの後、緊急手術を行った。腫瘍は右室の脂肪と強く癒着し、また右冠動脈と隣接しており切除不能であった。

患者は最終的には低心拍出量により死亡した。剖検の結果、右房原発性血管肉腫と診断された。

J Cardiol 1996; 27: 329-333

文 献

- McAllister HA Jr, Fenoglio JJ Jr: Tumors of the cardiovascular system. *in* Atlas of Tumor Pathology, Second Series · No. 15 Fascicle. Armed Forces Institute of Pathology, Washington DC, 1978; pp 81-87
- Straus R, Merliss R: Primary tumor of the heart. *Arch Path* 1945; **39**: 74-78
- 佐戸川弘之, 浜田修三, 板橋邦宏, 島貫公義, 千葉 惇, 鶴谷善夫, 橋 文紀, 星野俊一: 心外膜に原発した血管肉腫の1例. *心臓* 1987; **19**: 616-621
- Benjamin HG: Primary fibromyxoma of the heart. *Arch Path* 1939; **27**: 950
- Panella JS, Paige ML, Victor TA, Semerdjian RA, Hueter DC: Angiosarcoma of the heart: Diagnosis by echocardiography. *Chest* 1979; **76**: 221-223
- Janigan DT, Husain A, Robinson NA: Cardiac angiosarcoma: A review and a case report. *Cancer* 1986; **57**: 852-859
- Strohl KP: Angiosarcoma of the heart: A case study. *Arch Intern Med* 1976; **36**: 928-929
- Glancy DL, Morales JB, Roberts WC: Angiosarcoma of the heart. *Am J Cardiol* 1968; **21**: 413-419
- Marni E, Pedroni E, Magrini V, Mariani P, Richichi I, Vigano M: Angiosarcoma of the heart: Report of a case in a 9-year-old boy. *Med Pediatr Oncol* 1983; **11**: 336-338
- Miller HI, Keren G, Shapira I: Primary angiosarcoma of the heart detected by two-dimensional echocardiography. *Isr J Med Sci* 1986; **22**: 900-902
- Freedberg RS, Kronzon I, Rumancik WH, Liebeskind D: The contribution of magnetic resonance imaging to the evaluation of intracardiac tumors diagnosed by echocardiography. *Circulation* 1988; **77**: 96-103
- 大西正記, 庭山博行, 宮沢幸世, 近藤信介, 今井 均, 西本良博, 諸岡信裕, 渡辺 滋, 増田善昭, 稲垣義明: 心・大血管転移をみる悪性腫瘍の心エコー図. *J Cardiol* 1990; **20**: 377-384 (with Eng abstr)
- Freeman WK, Reeder GS: Cardiac neoplasms and thrombi: Evaluation by transesophageal echocardiography. *in* Transesophageal Echocardiography (ed by Freeman WK, Seward JB, Khandheria BK, Tajik AJ). Little, Brown & Co., Boston, 1994; pp339-384