

急性前壁心筋梗塞における左冠動脈主幹部の潜在性動脈硬化病変について

Evaluation of Occult Atherosclerosis in the Left Main Coronary Artery in Patients With Acute Anterior Myocardial Infarction

栗栖 智
佐藤 光
立石 博信
河越 卓司
石原 正治
嶋谷 祐二
坂井 和子
上田健太郎

Satoshi KURISU, MD
Hikaru SATO, MD
Hironobu TATEISHI, MD
Takuji KAWAGOE, MD
Masaharu ISHIHARA, MD
Yuji SHIMATANI, MD
Kazuko SAKAI, MD
Kentaro UEDA, MD

Abstract

Intravascular ultrasound was performed in 30 patients with acute anterior myocardial infarction to evaluate occult atherosclerosis in the left main coronary artery which could not be detected by coronary angiography.

The intravascular ultrasound catheter was positioned in the left main coronary artery after successful intracoronary thrombolysis, and cross-sectional coronary artery scanning was performed. Percentage area stenosis (%AS) was calculated as (plaque cross-sectional area/vessel cross-sectional area) × 100.

Images of crescent-shaped eccentric plaque were obtained in all patients. The mean vessel cross-sectional area was 28.6 ± 8.0 mm², and mean plaque cross-sectional area was 7.7 ± 4.2 mm². Mean %AS was 27 ± 15% (range from 6 to 58%). In five patients, intravascular ultrasound was repeated 3 months later, which showed increased %AS more than 15% in two patients.

These findings indicate that occult atherosclerosis is present in the left main coronary artery in almost all the patients with acute anterior myocardial infarction and should be treated with caution when coronary intervention is performed.

Key Words

Atherosclerosis, Intravascular ultrasound / Doppler, Plaque, Coronary vessels, Myocardial infarction

はじめに

経皮的冠動脈形成術 (percutaneous transluminal coronary angioplasty: PTCA) は、1977年、Gruentzigら¹⁾により臨床応用されて以来、その適応は徐々に拡大し、現在では急性心筋梗塞に対する再疎通療法としても行われ、その有用性は確立されている。しかし、左前下行枝近位部病変に対するPTCA施行例の中には、その

後、左冠動脈主幹部に急速に動脈硬化病変の進行を認める症例があり、その原因としてカテーテルやバルーンによる内膜傷害の可能性があると報告されている^{2,3)}。近年、血管内エコー法が臨床応用されるようになり、冠動脈造影では不可能であった冠動脈壁構造の詳細な観察が可能となった^{4,5)}。それに伴い、冠動脈造影では狭窄病変のない部位でも初期動脈硬化病変としてプラークが潜在する場合のあることが明らかとなっ

社会保険広島市民病院 循環器科：〒730 広島市中区基町 7-33
Department of Cardiology, Hiroshima City Hospital, Hiroshima

Address for reprints: KURISU S, MD, Department of Cardiology, Hiroshima City Hospital, Motomachi 7-33, Naka-ku, Hiroshima 730

Manuscript received April 26, 1996; revised July 15, 1996; accepted August 7, 1996

た^{6,7)}。

今回我々は、急性前壁心筋梗塞において、冠動脈造影では狭窄病変のない左冠動脈主幹部を血管内エコー法により観察し、潜在性動脈硬化病変の出現頻度と程度について検討した。更に一部の症例は3ヵ月後にも血管内エコー法を施行し、潜在性動脈硬化病変の進展の有無について検討した。

対象と方法

発症24時間以内に緊急冠動脈造影を行い、左冠動脈主幹部には狭窄病変を認めなかった初回急性前壁心筋梗塞30例を対象とした。全例、左前下行枝近位部には完全閉塞を認め、急性期の再疎通療法として18例ではPTCAを施行し、残る12例では方向性冠動脈アテレクトミー(directional coronary atherectomy: DCA)を施行した。急性心筋梗塞の診断は30分以上持続する胸痛、心筋逸脱酵素の上昇および12誘導心電図の隣接する2誘導における1mm以上のST上昇により行った。

最初に heparin 1×10^4 単位を静脈内注入し、経大腿動脈的にカテーテルを挿入した。右冠動脈造影を行い、左前下行枝への側副血行路を確認したのち、左冠動脈造影を行った。Nitroglycerin 0.5 mg を左冠動脈内に注入し冠攣縮の関与を除外したのちに、再度造影を行った。全例において組織プラスミノゲン活性化因子 640×10^4 単位を左冠動脈内に注入し、再疎通が得られたのちに、血管内エコーカテーテルを左冠動脈主幹部まで進め、冠動脈断層像をビデオに記録した。

血管内エコー装置は CVIS 製血管内超音波カテーテル(2.9または4.3 F, 30 MHz)を使用した。冠動脈の有意狭窄は冠動脈造影での実測値で75%以上、側副血行路は本幹の一部あるいは全てが造影されるものを良好と定義した。血管内エコー法では、冠動脈断層像の最内側のエコー層は内膜と内弾性板、その外側の低エコー層は中膜、最外側のエコー層は外弾性板と外膜に対応するものとして測定した。低エコー層の外縁で囲まれる面積を全血管断面積、最内側のエコー層の内縁で囲まれる面積を血管内腔断面積とし、全血管断面積から血管内腔断面積を差し引いた面積をプラーク断面積とした。また全血管断面積に対するプラーク断面積の割合を percentage area stenosis (%AS) と定義し、以下の式より算出した。

Selected abbreviations and acronyms

DCA = directional coronary atherectomy
 %AS = percentage area stenosis
 PTCA = percutaneous transluminal coronary angioplasty

Table 1 Baseline characteristics

Number of patients	30
Age (yr)	57 ± 11 (43–77)
Sex (male/female)	28/2
Coronary risk factors	
Hypertension	8 (27%)
Diabetes mellitus	0 (0%)
Serum cholesterol ≥ 240 mg/dl	3 (10%)
Smoking	20 (67%)
Multivessel disease	8 (27%)
Two-vessel	6 (20%)
Three-vessel	2 (7%)
Collateral circulation	14 (47%)

$\%AS = \frac{\text{プラーク断面積}}{\text{全血管断面積}} \times 100$

病変の評価は左冠動脈主幹部における%ASの最も高度な部位の断層像で行った。心周期による測定誤差を最小とするため、以上の測定項目は拡張期断層像で測定した。

更に対象30例のうち5例では、3ヵ月後にも同様の方法により再度血管内エコー法を施行し、潜在性動脈硬化病変の進展の有無について検討した。

なお、数値は平均値±標準偏差で表した。

結 果

1. 患者背景

対象とした30例の患者背景をTable 1に示した。年齢は43–77歳、平均年齢57±11歳、性別は男28例、女2例であった。冠危険因子として高血圧8例、高コレステロール血症(血清コレステロール値 ≥ 240 mg/dl)3例、喫煙20例を認めたが、糖尿病は認めなかった。二枝病変は6例、三枝病変は2例、良好な側副血行路は14例で認めた。

2. 左冠動脈主幹部の血管内エコー所見

血管内エコー法により左冠動脈主幹部を観察したところ、全例において三日月状の偏心性プラークを認めた。全血管断面積は 28.6 ± 8.0 mm²、血管内腔断面積

Table 2 Intravascular ultrasound measurement in the left main coronary artery

Vessel cross-sectional area (mm ²)	28.6±8.0 (15.8–46.2)
Lumen cross-sectional area (mm ²)	20.9±7.1 (9.4–36.6)
Plaque cross-sectional area (mm ²)	7.7±4.2 (1.6–17.9)
Percentage area stenosis (%)	27±15 (6–58)

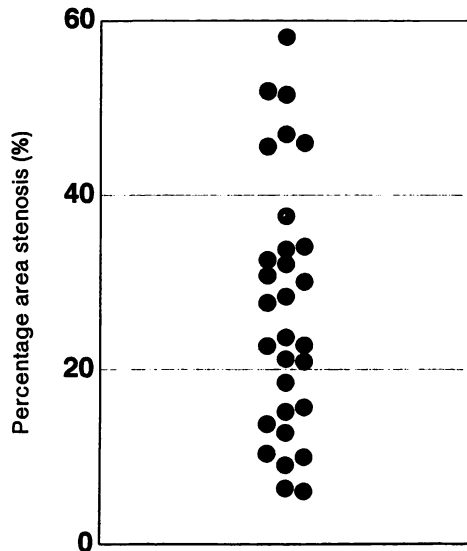


Fig. 1 Scatter diagram showing percentage area stenosis
Crescent-shaped eccentric plaque was demonstrated by intravascular ultrasound in all patients.
Mean stenosis was 27±15% (range 6–58%).

は 20.9±7.1 mm² であり、平均プラーク断面積は 7.7±4.2 mm² であった。%AS は平均 27±15% であり、最大 58%、最小 6% であった (Table 2, Fig. 1)。

3. 潜在性動脈硬化病変の経時的変化

対象 30 例のうち、3 ヶ月後の遠隔期に再度血管内エコー法を施行した 5 例の急性期および遠隔期の血管内エコー法所見を Table 3 に示した。急性期における再疎通療法として 3 例では PTCA を施行し、2 例では DCA を施行した。いずれの症例も冠動脈造影上左冠動脈主幹部に新たな狭窄病変の出現は認めなかった。しかし血管内エコー法で %AS が症例 1 では 6% から 27% へ、症例 2 では 14% から 30% へと 15% 以上の増加を認めた。

4. 合併症

血管内エコーカテーテルの使用による冠動脈解離、末梢塞栓などの合併症を引き起こした症例はなく、全

Table 3 Prognosis of occult atherosclerosis in the left main coronary artery

Patient No.	Device	Acute		Follow-up	
		Plaque (mm ²)	%AS (%)	Plaque (mm ²)	%AS (%)
1	PTCA	1.6	6	6.3	27
2	DCA	5.9	14	12.6	30
3	DCA	5.4	21	5.8	28
4	PTCA	7.1	33	7.1	31
5	PTCA	17.9	41	15.0	39

Plaque: plaque cross-sectional area.

例において安全に施行された。

5. 症例呈示

症例 50 歳、男

主訴：胸部絞扼感

現病歴：約 1 年前より労作時胸部絞扼感を自覚するようになった。事務の仕事で、突然冷汗および嘔吐を伴う胸部絞扼感が出現し、当院に緊急入院となった。

既往歴：高血圧

冠危険因子：高血圧、喫煙

臨床経過：発症より 5 時間後に緊急冠動脈造影を施行したところ、左前下行枝近位部に完全閉塞を認めた。冠動脈造影では左冠動脈主幹部に狭窄病変を認めなかったが、血管内エコー法による観察では、左冠動脈主幹部の全血管断面積は 20.0 mm²、血管内腔断面積は 13.6 mm² であった。プラーク断面積は 6.4 mm² であり、%AS は 32% であった (Fig. 2)。

考 案

急性心筋梗塞に対する再疎通療法は、数多くの報告から、心機能と予後を改善することが明らかとなった⁸⁾。近年では再疎通率が高い、再疎通までの時間が短い、残存狭窄が少ないなどの利点から、急性期の再疎通療法として PTCA が施行される場合も多い。しかし、左冠動脈狭窄病変に対する PTCA 施行例の中には、その後の再造影で左冠動脈主幹部に急速に動脈硬化病変の進行が認められる症例があり、その原因としてカテーテルやバルーンによる内膜傷害の可能性が指摘されている^{2,3)}。

これらの点を検討するため、今回急性前壁心筋梗塞 30 例を対象とし、冠動脈造影では狭窄病変を認めな

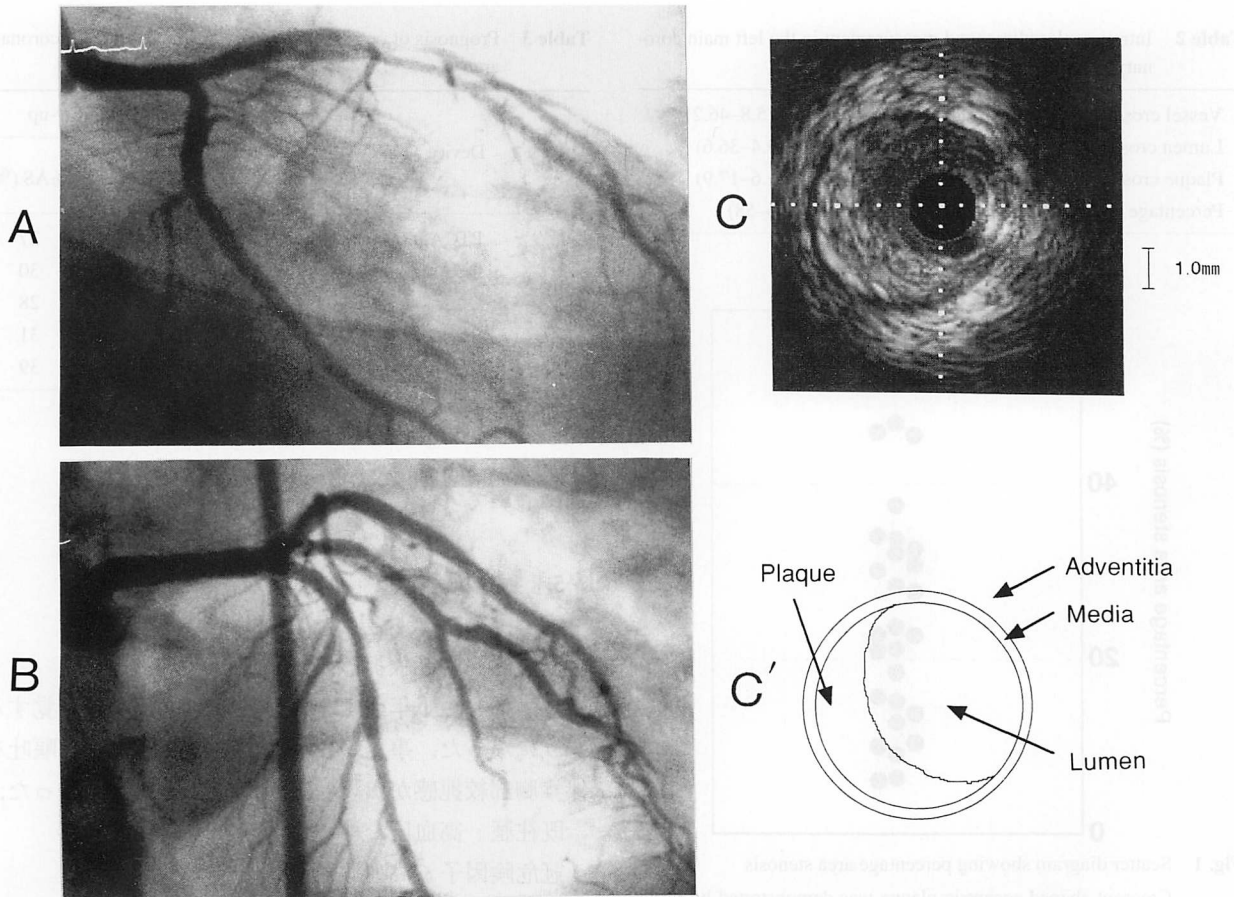


Fig. 2 Angiograms showing no stenosis in the left main coronary artery after reperfusion (A, B), intravascular ultrasonogram (C) showing eccentric plaque at 5- to 12-o'clock with percentage area stenosis of 32% (C')

かった左冠動脈主幹部を血管内エコー法を用いて観察したところ、対象全例において三日月状の偏心性プラークを認め、%ASは最大58%、最小6%で、平均 $27 \pm 15\%$ であった。冠動脈造影では狭窄病変を認めないにもかかわらず、血管内エコー法ではプラークが認められる理由としては、冠動脈自体が代償性拡大を生じ実質上内腔狭窄がもたらされていないこと⁹⁾、冠動脈造影では病変部位に隣接する正常部位を対照として狭窄率を算出するが、その部位にもプラークが存在することなどが挙げられる。1987年、Wallerら²⁾は、左冠動脈狭窄病変に対してPTCAを施行し、72時間以内に死亡した11例を対象に左冠動脈主幹部の組織学的検討を行ったところ、9例で血管内皮の局所的欠損を認め、カテーテルあるいはバルーンによる内膜傷害の可能性を指摘している。このように、急性前壁心筋梗塞に対しPTCAを施行する際には、たとえ冠動脈造影で左冠動脈主幹部に狭窄病変を認めなくても、多くの症例では初期動脈硬化病変としてプラークが潜在して

おり、内膜傷害をきたしうる可能性のあることを十分に念頭に入れておくべきであると思われる。

また、最近ではPTCAの問題点を克服するためにDCAや経管吸引カテーテルといった新しいデバイスが臨床応用されている。これらのデバイスは、PTCAに比べてカテーテルが非常に太く硬いといった構造上の問題点を有することから、標的病変までデバイスを到達させる際にその中枢側に内膜傷害をきたしやすいことは容易に推察される。桐ヶ谷ら¹⁰⁾は、初回DCA成功例における中枢側病変の進展は、約3ヵ月後の再造影では57例中7例で認められ、そのうちの1例は、DCA施行前は冠動脈造影上は全く狭窄を認めなかった左冠動脈主幹部における狭窄病変の出現であったと報告している。今回の我々の検討では、3ヵ月後の冠動脈造影で左冠動脈主幹部に狭窄病変の進展の認められた症例はなかったが、血管内エコー法による観察では、5例のうち2例で15%以上の%ASの増加を認めたと。

血管内エコー法により経時的变化を観察する場合には、同一断層像を観察しているか否かが問題となる。本検討では、血管内エコーカテーテル探触子を少なくとも2方向以上から撮影し、3ヵ月後の再検査では探触子を同一部に位置させた。また検査前には nitroglycerin 0.5 mg を冠動脈内注入し、冠動脈の収縮と弛緩の影響を最小にするよう努めた。

以上のような限界はあるものの、急性期におけるカテーテルあるいはデバイスによる内膜傷害が動脈硬化

病変進展の一要因となっている可能性は十分に考えられ、インターベンション療法施行の際には慎重な操作が必要であると考えられた。

結 語

急性前壁心筋梗塞における左冠動脈主幹部には、たとえ冠動脈造影では狭窄病変を認めない症例でも、多くの場合、初期動脈硬化病変としてプラークの存在することが血管内エコー法の検討から明らかとなった。

要 約

急性前壁心筋梗塞 30 例に対して血管内エコー法を施行し、冠動脈造影では狭窄病変のない左冠動脈主幹部の潜在性動脈硬化病変とその進展について検討した。

冠動脈内血栓溶解療法を施行後、再疎通が得られたのちに CVIS 製 2.9 または 4.3 F, 30 MHz の血管内エコーカテーテルを左冠動脈主幹部に挿入し、冠動脈断層像を記録した。全血管断面積に対するプラーク断面積の割合を %AS とし、 $\text{プラーク断面積} / \text{全血管断面積} \times 100$ の式より求めた。

対象全例において三日月状の偏心性プラークを認め、平均全血管断面積は $28.6 \pm 8.0 \text{ mm}^2$ 、平均プラーク断面積は $7.7 \pm 4.2 \text{ mm}^2$ であった。%AS は平均 $27 \pm 15\%$ であり、最大 58%、最小 6% であった。3ヵ月後に再度血管内エコー法を施行した 5 例のうち 2 例では 15% 以上の %AS の増加を認め、潜在性動脈硬化病変の進展が認められた。

急性前壁心筋梗塞における左冠動脈主幹部には、たとえ冠動脈造影では狭窄病変を認めなくても、多くの場合には初期動脈硬化病変としてプラークが存在し、急性期インターベンション療法施行の際に注意が必要であると考えられた。

J Cardiol 1996; 28: 243-248

文 献

- 1) Gruentzig AR: Non-operative dilatation of coronary artery stenosis: Percutaneous transluminal angioplasty, *N Engl J Med* 1979; **301**: 61-68
- 2) Waller BF, Pinkerton CA, Foster LN: Morphologic evidence of accelerated left main coronary artery stenosis: A late complication of percutaneous transluminal balloon angioplasty of the proximal left anterior descending coronary artery. *J Am Coll Cardiol* 1987; **9**: 1019-1023
- 3) Hamad N, Pichard A, Oboler A, Lindsay J Jr: Left main coronary artery stenosis as a late complication of percutaneous transluminal coronary angioplasty. *Am J Cardiol* 1987; **60**: 1183-1184
- 4) Nissen SE, Grines CL, Gurley JC, Sublett K, Haynie D, Diaz C, Booth DC, DeMaria AN: Application of a new phased-array ultrasound imaging catheter in the assessment of vascular dimensions: In vivo comparison to cineangiography. *Circulation* 1990; **81**: 660-666
- 5) Gussenhoven EJ, Essed CE, Lancée CT, Mastik F, Frietman P, van Egmond FC, Reiber J, Bosch H, van Urk H, Roelandt J, Bom N: Arterial wall characteristics determined by intravascular ultrasound imaging: An in vitro study. *J Am Coll Cardiol* 1989; **14**: 947-952
- 6) Nissen SE, Gurley JC, Grines CL, Booth DC, McClure R, Berk M, Fischer C, DeMaria AN: Intravascular ultrasound assessment of lumen size and wall morphology in normal subjects and patients with coronary artery disease. *Circulation* 1991; **84**: 1087-1099
- 7) St. Goar FG, Pinto FJ, Alderman EL, Valentine HA, Schroeder JS, Gao S-Z, Stinson EB, Popp RL: Intracoronary ultrasound in cardiac transplant recipients: In vivo evidence of "angiographically

- silent" intimal thickening. *Circulation* 1992; **85** : 979-987
- 8) Sato H, Yamagata T, Sueda T, Nunobiki T, Tateishi H : Effects of intracoronary thrombolysis therapy on left ventricular function after acute myocardial infarction. *Jpn Circ J* 1985; **49** : 616-626
- 9) Glagov S, Weisenberg E, Zarins CK, Stankunavicius R, Kolettis GJ : Compensatory enlargement of human atherosclerotic coronary artery. *N Engl J Med* 1987; **316** : 1371-1375
- 10) Kirigaya H, Aizawa T, Ogasawara K, Sato H, Nagashima K, Abe H, Nakamura H, Kato K : Progression of coronary stenosis after directional coronary atherectomy at the proximal segment of treated sites. *Shinzo* 1995; **27** : 777-781 (in Japanese)