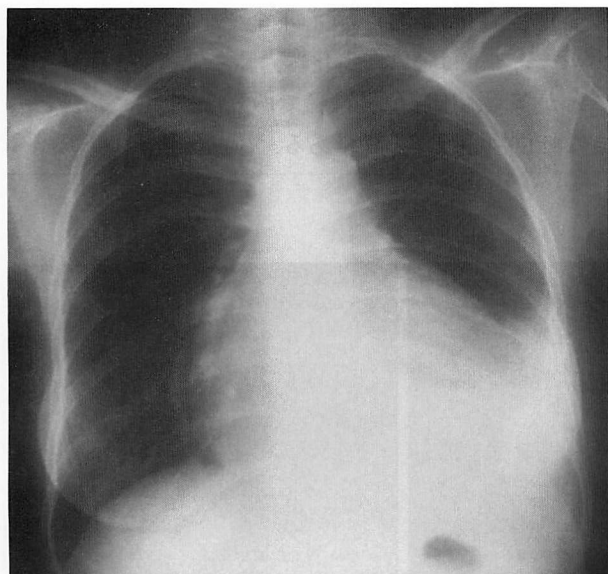


Cardiovascular Imaging In-a-Month

● A 42-Year-Old Woman With Cardiac Tumor and Tamponade

中山 雅文 三角 郁夫
大串 正道 木村 義博
外村 洋一

Masafumi NAKAYAMA, MD Ikuo MISUMI, MD
Masamichi OGUSHI, MD Yoshihiro KIMURA, MD
Youichi HOKAMURA, MD



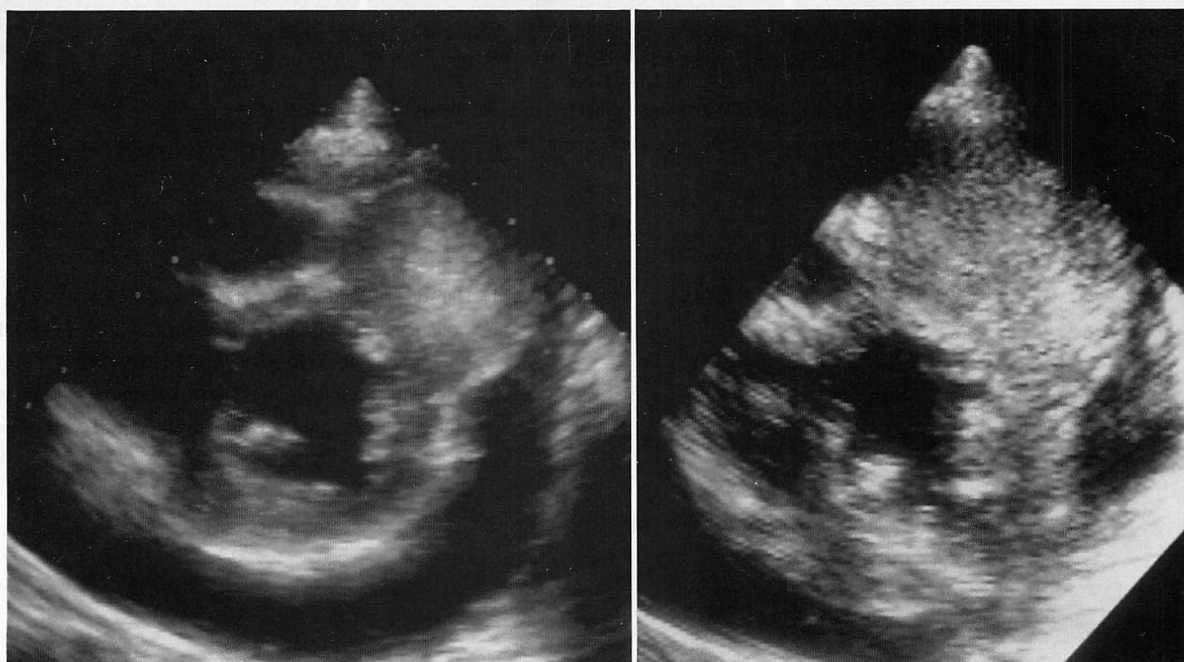
症 例 42 歳，女

現病歴：1988 年，胸腺カルチノイドを摘出し，1991 年，脾および左副腎への転位巣を摘出した。1993 年 7 月頃より乾性咳嗽が出現，9 月 24 日当科を受診し，胸水，心嚢液貯留を指摘された。来院時血圧は 98/70 mmHg で奇脈を認めた。心音は微弱，心雑音は聴取せず。頸静脈怒張と四肢の浮腫を認めた。

Fig. 1 Chest radiograph on admission

Fig. 2 Short-axis views of left ventricular echocardiograms

Left : On admission. Right : One year later.



熊本市民病院 循環器科：〒862 熊本市湖東 1-1-60
Division of Cardiology, Kumamoto City Hospital, Kumamoto

Address for reprints : NAKAYAMA M, MD, Division of Cardiology, Kumamoto City Hospital, Koto 1-1-60, Kumamoto 862

診断のポイント

胸部X線写真 (Fig. 1) では心拡大(心胸比 68%)と胸水貯留を認めた。心エコー図では多量の心嚢液と左室前壁心筋内に巨大な腫瘤を認めた (Fig. 2-左)。

安静時心筋シンチグラムでは, thallium (Tl)-201 像で腫瘤に一致した部位に欠損を認めたのに対し, iodine-123 metaiodobenzylguanidine (MIBG) 遅延像では逆に取り込みが亢進していた (Fig. 3)。心筋シンチグラムでは, 一般に Tl 像は心筋の生存可能性 (viability) を評価し, MIBG 像は心筋の交感神経機能を評価するとされ, Tl 像で欠損がみられる部位は, MIBG でも欠損しているはずである。本症例は心嚢液の Papanicolaou 染色から, カルチノイド腫瘍の心転位と診断された (Fig.

4)。カルチノイド腫瘍は MIBG シンチグラムで取り込みが亢進することが知られており, 本症例ではカルチノイドの巨大心転位部位において Tl 像の欠損と MIBG 像の亢進という特異な所見を呈したと考えられた。

心嚢液貯留に対し, マイトマイシン C による癒着を試みたが, 再貯留を繰り返し, 心筋内腫瘍も巨大化, 多発化し (Fig. 2-右), 両心不全で1年後に死亡した。カルチノイドは通常, 消化器, 肺, 気管支に原発することが多く, 胸腺原発は稀であり²⁾, またこれほど大きな転位性心腫瘍も稀である。

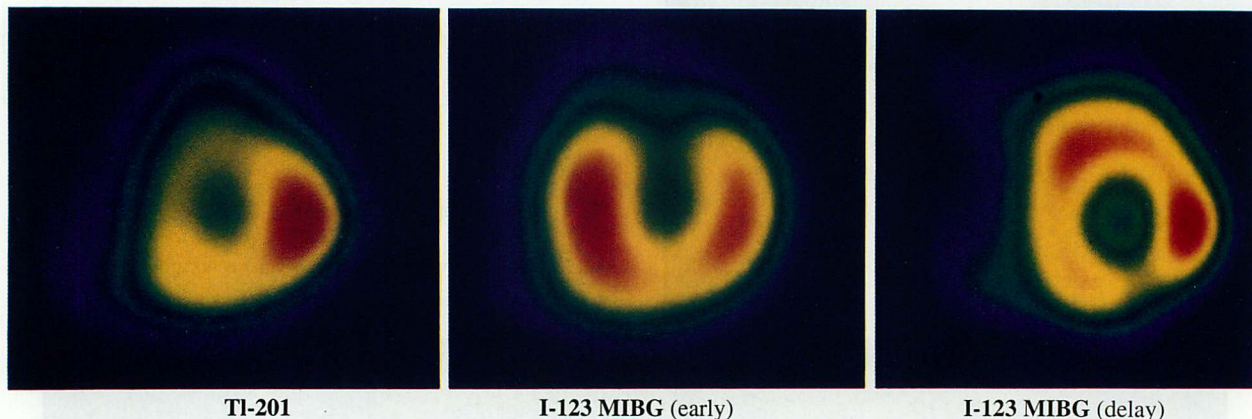


Fig. 3 Myocardial SPECT using thallium (Tl)-201 and iodine-123 metaiodobenzylguanidine (MIBG)
The Tl image (left) shows a defect in the anterior segment. However, uptake of MIBG was increased in the same segment (right).

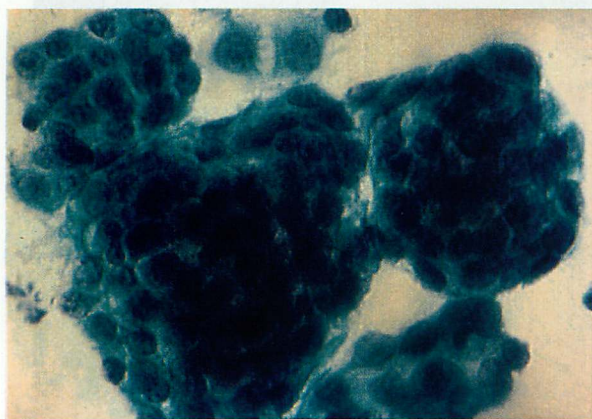


Fig. 4 Papanicolaou staining of pericardial effusion revealed many malignant cells compatible with carcinoid tumor

文献

- 1) Hanson MW, Feldman JM, Blinder RA, Moore JO, Coleman RE: Carcinoid tumors: Iodine-131 MIBG scintigraphy. *Radiology* 1989; **172**: 699-703
- 2) Wick MR, Scott RE, Chin-Yang LI, Carney JA: Carcinoid tumor of the thymus: A clinicopathologic report of seven cases with a review of the literature. *Mayo Clin Proc* 1980; **55**: 246-254