

## Cardiovascular Imaging In-a-Month

### ● A 15-Year-Old Man With Stroke of Unclarified Etiology

三角 郁夫	木村 義博	Ikuo MISUMI, MD	Yoshihiro KIMURA, MD
外村 洋一	山部 浩茂	Youichi HOKAMURA, MD	Hiroshige YAMABE, MD
福島 敬修	橋本 洋一郎*	Hironobu FUKUSHIMA, MD	Youichiro HASHIMOTO, MD*

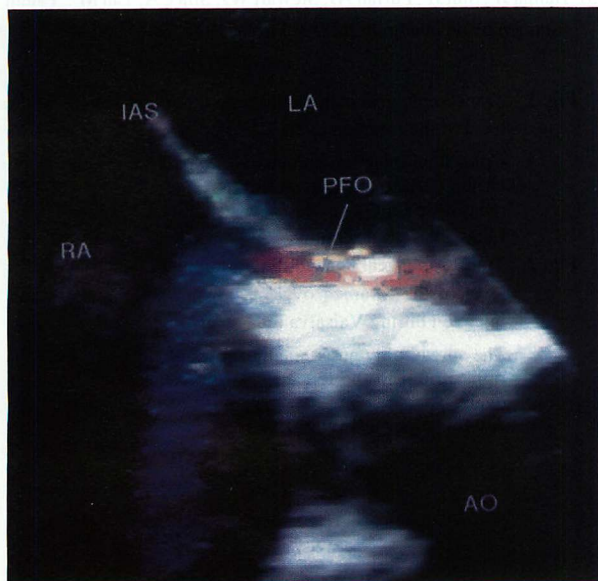


Fig. 1

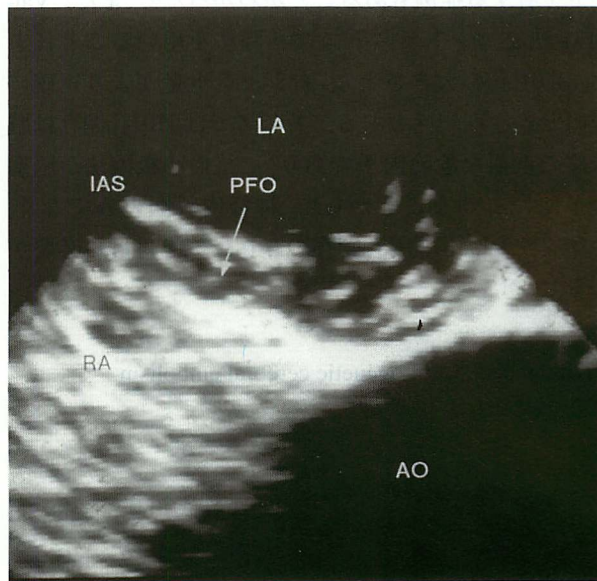

Fig. 2

#### 症 例 15 歳, 男

現病歴：生来健康であったが，1996年2月14日17時，自宅で倒れ嘔吐しているのを発見された。救急入院時，軽度の意識障害と右片麻痺があった。入院時の頭部CTは正常であったが，1週間後，右中大脳動脈領域の低吸収域を認めた。入院時の頸部血管エコー図，8日後の脳血管造影では，頸動脈および脳動脈に狭窄ないし閉塞は認められなかった。また，経胸壁心エコー図でも明らかな異常を認めなかった。Figs. 1, 2は経食道心エコー図で，心房中隔を目標として撮られたものである。

熊本市民病院 循環器科，\*神経内科：〒862 熊本市湖東 1-1-60

Divisions of Cardiology and \*Neurology, Kumamoto City Hospital, Kumamoto

Address for reprints: MISUMI I, MD, Division of Cardiology, Kumamoto City Hospital, Koto 1-1-60, Kumamoto 862

Manuscript received September 17, 1996

## 診断のポイント

若年者の脳梗塞で明らかな原因が不明の場合、卵円孔開存に伴う奇異性塞栓を疑う必要がある。本例も経食道心エコー図法で卵円孔を通る左-右シャントを認め(Fig. 1)、Valsalva法を用いたコントラストエコー図において、卵円孔の開大と右房から左房へ流入する多量のバブルを認めた(Fig. 2)。このことから、卵円孔開存による心原性脳塞栓と診断された。卵円孔開存では以前は左-右シャントはないと考えられていたが、カラードップラーエコー図法の発達により、右-左シャントを有する症例もあることがわかった<sup>1)</sup>。また、Valsalva法とコントラストエコー図法を用いることにより、卵円孔の大きさと左-右シャント量がより正確に把握できる可能性もある。若年者では卵円孔開存は脳塞栓の重要な危険因子であり<sup>2)</sup>、抗血小板療法が脳塞栓予防に有効なことから<sup>3)</sup>、神経内科医のみでなく、循環器内科医も卵円孔開存の存在に気を付ける必要がある。

**Diagnosis :** Cardiogenetic cerebral embolism

## 文献

- 1) Movsowitz HD, Movsowitz C, Jacobs LE, Kotler MN : Negative air-contrast test does not exclude the presence of patent foramen ovale by transesophageal echocardiography. *Am Heart J* 1993; **126** : 1031-1032
- 2) Cabanes L, Mas JL, Cohen A, Amarenco P, Cabanes PA, Oubary P, Chedru F, Guérin F, Bousser MG, de Recondo J : Atrial septal aneurysm and patent foramen ovale as a risk factors for cryptogenic stroke in patients less than 55 years of age : A study using transesophageal echocardiography. *Stroke* 1993; **24** : 1865-1873
- 3) Hanna JP, Sun JP, Furlan AJ, Stewart WJ, Sila CA, Tan M : Patent foramen ovale and brain infarct. *Stroke* 1994; **25** : 782-786

**Fig. 1** Transesophageal echocardiogram longitudinal view at the level of the foramen ovale

Color flow imaging demonstrates blood flow from the left atrium (LA) to the right atrium (RA) across the patent foramen ovale (PFO).

IAS=interatrial septum; AO=aorta.

**Fig. 2** Transesophageal echocardiogram longitudinal view at the level of the foramen ovale following peripheral contrast injection during Valsalva maneuver

The spread of contrast media shows blood flows from the right atrium to the left atrium across the patent foramen ovale.

Abbreviations as in Fig. 1.