

僧帽弁位炭素補綴弁置換術患者における磁気共鳴映像法の有用性

Usefulness of Magnetic Resonance Imaging for Managing Patients With Prosthetic Carbon Valve in the Mitral Position

小糸 仁史
今井 裕子
鈴木 淳一
大久保直彦
中村千嘉子
高橋 秀樹
岩坂 壽二
稲田 満夫

Hitoshi KOITO, MD
Yuko IMAI, MD
Junichi SUZUKI, MD
Naohiko OHKUBO, MD
Chikako NAKAMURA, MD
Hideki TAKAHASHI, MD
Toshiji IWASAKA, MD, FJCC
Mitsuo INADA, MD

Abstract

The safety, findings and clinical usefulness of magnetic resonance (MR) imaging were assessed in patients with a prosthetic carbon valve in the mitral position. *In vitro* deflection, heating and image distortion due to the magnetic field of a 1.5 tesla MR machine were examined in three carbon valves (CarboMedics, St. Jude Medical and Björk-Shiley valves). *In vivo* MR imaging of the left ventricular horizontal long-axis, vertical long-axis and short-axis views was performed by electrocardiographically synchronized spin echo and field (gradient) echo techniques in eight patients with prosthetic mitral carbon valves, consisting of six CarboMedics valves, one St. Jude Medical valve and one Björk-Shiley valve. No deflection and significant heating was seen in all three valves *in vitro*.

Although little image distortion was shown in the CarboMedics and St. Jude Medical valves, a small distortion toward the frequency encoded direction was seen in the Björk-Shiley valve but caused no difficulty in assessing the surrounding images. Four of the eight patients had normal sinus rhythm and the other four had atrial fibrillation. The prosthetic valves were depicted as signal voids in the images taken by both spin echo and field echo techniques *in vivo*. Clear structural information with little image distortion of the adjacent tissues of the prosthetic valves were obtained in all patients, although the image of the Björk-Shiley valve which contained stainless steel in the frame had a slightly stronger distortion than those of the CarboMedics and St. Jude Medical valves which contained titanium. The stainless wire suture material used to close the sternal incision was depicted as a signal void, and the areas of the signal loss were larger in the images taken by the field echo technique than those by the spin echo technique. The images taken by the spin echo technique in patients with atrial fibrillation had reduced quality due to the irregularity of repetition time. Cine MR imaging by the field echo technique showed physiological mitral regurgitant jets as signal loss within the flowing blood, which appeared as high signal intensity, bidirectionally in the bileaflet mechanical valve and unidirectionally in the monoleaflet mechanical valve. An abnormal cavity was seen behind the basal left ventricular myocardium in one patient with a CarboMedics valve. The wall of the abnormal cavity was disrupted abruptly and the rest of the wall consisted of pericardium and adjacent tissue in the image taken by the spin echo technique. The image taken by the field echo technique showed an abnormal jet flow from the basal part of the left ventricular cavity into the abnormal cavity, which was compatible with left ventricular pseudoaneurysm. Two-

関西医科大学 第二内科・心臓血管病センター：〒570 大阪府守口市文園町 10-15

The Second Department of Internal Medicine/Cardiovascular Center, Kansai Medical University, Osaka

Address for reprints: KOITO H, MD, The Second Department of Internal Medicine/Cardiovascular Center, Kansai Medical University, Fumizono-cho 10-15, Moriguchi, Osaka 570

Manuscript received January 10, 1997; revised May 8 and August 21, 1997; accepted August 22, 1997

dimensional echocardiography and Doppler color flow mapping disclosed the abnormal cavity and the abnormal flow inside, but failed to show the connection between the left ventricle and the cavity due to reverberation of the ultrasound signal by the prosthetic valve.

These findings suggest that MR imaging is a safe and promising method to assess the complications and valvular function in patients with a prosthetic carbon valve in the mitral position.

J Cardiol 1997; 30 (5): 251-263

Key Words

Magnetic resonance imaging, Heart valve prosthesis, Mitral regurgitation

はじめに

Starr によりによる満足のいく人体内への人工弁置換術の成功以来、人工弁装着患者数が増加し、人工弁機能や合併症を非観血的に評価する検査が必要となってきた²⁾。現在までに、X線透視³⁻⁵⁾、心音図法^{4,6)}、Mモード心エコー図法^{4,6,7)}、断層心エコー・ドップラー法⁸⁻¹³⁾などが用いられてきたが、それぞれに一長一短がみられる。磁気共鳴映像法 (magnetic resonance imaging: MRI) は放射線被曝がなく、視野を大きく取れ、任意の断面を非観血的に撮像出来、心大血管の形態評価^{14,15)}やシネMRIによる心機能、弁逆流や短絡血流の評価も可能である¹⁵⁻¹⁹⁾。人工弁患者へのMRIの使用は、以前は禁忌と考えられていたが²⁰⁻²²⁾、MRIの普及と応用範囲の広がりに伴い、臨床の現場で人工弁装着患者に対するMR検査が必要となる機会が増えてきた。それに伴い、人工弁にも安全にMRIを使用出来るという実験的・臨床的報告がみられるようになり²³⁻³⁵⁾、現在では一部の旧式の人工弁を除き、人工弁装着患者へのMRI施行は問題ないとされている^{23,33,35)}。

そこで、本研究では我々の施設のMR装置における人工弁の磁力による偏位 (deflection forces, torque)、発熱 (heating)、画像の歪み (image distortion) を実験的に検討したのち、僧帽弁位炭素補綴弁置換術を施行した患者にMRIを施行し、人工弁装着患者のMRI所見および人工弁機能や合併症の評価に対するMRIの臨床的有用性を検討した。

対象と方法

実験に使用した人工弁は CarboMedics 弁、St. Jude Medical 弁、Björk-Shiley 弁の炭素弁3弁で、対照として磁性体であるクリップを使用した。各人工弁の構成成分は、Table 1 に示すように全て非磁性体である。MRIは東芝製 1.5T MRT-200 FXIII, Super version を使

Table 1 Components of the prosthetic valves

Prosthetic valve	Occluder	Frame
CarboMedics	Bileaflet	Pyrolite carbon
	Pyrolite carbon	Titanium
	20% tungsten	PTFE sewing ring
St. Jude Medical	Bileaflet	Pyrolite carbon
	Pyrolite carbon	Dacron sewing ring
	tungsten	
Björk-Shiley	Pyrolite tilting carbon disc	Haynes ²⁵ ring
		Teflon sewing ring

Haynes²⁵=bulk-cobalt and chromium with some nickel tungsten, iron, carbon, silicon, manganese, phosphorus and sulfur.

用した。磁力による人工弁の偏位は、支持棒付き木製台座を作製し、各人工弁とクリップを磁性のないプラスチック消しゴムと同時に支持棒より木綿糸でつるし、消しゴムの方向を重力方向とし、人工弁をつるした糸との成す角度を、静磁場中心を基準として 50, 100, 118 (ガントリー入口部)、150, 200 cm の位置で測定した (Fig. 1)。

発熱に関しては、5本の100 mlのシリンジ内に生理的食塩水で4%寒天を作製して、1本は対照として使い、残り4本の中に各人工弁とクリップを封入し、MR室内に24時間放置し室温と同温にしてから実験を行った。測温システムとしては、3チャンネルの光ファイバーをセンサーとした測温感度0.02°Cの山本ビニター製Fiber Optic Temperature Meterを使用し、室温、寒天のみ(対照)、寒天に封入した人工弁の温度を同時測定した。また、人工弁は弁と弁輪部の温度をそれぞれ測定した。高周波 (radiofrequency: RF) パルスは、我々のMR装置で使用出来る最大のRFパルスがかかる条件 (エコー時間 112 msec, 繰り返し時間 3,000 msec, エコートレイン 15 回, 加算回数 2 回, マトリックス 256×160, スライス厚 10 mm, 撮像時間 13 分) を用いた。また、空調による温度変化の影響を除




Fig. 1 Apparatus to measure the deflection forces to the prosthetic valve (A) and the clip (B) by a 1.5 tesla magnetic field. The apparatus consisted of a wooden framework with a suspension device to which the prosthetic valve (white arrowhead) and the plastic eraser (black arrowheads) were attached by threads. The amount of deflection was determined by the angle between the threads supporting the prosthetic valve and the plastic eraser, a nonferromagnetic material showing the direction of gravity. The prosthetic valve showed no deflection (A) although strong deflection was seen in the clip (B; black arrow).

くため、空調は止めて行った。画像の歪みは、寒天内に封入した人工弁とクリップを当施設での臨床上の撮像条件に近い条件のスピンエコー法 [エコー時間 30 msec, 繰り返し時間 1,000 msec (心拍数 60/min の状態), 加算回数 1 回, 有効視野 35 cm, マトリックス 256×160, スライス厚 10 mm] およびフィールドエコー法 (エコー時間 15 msec, 繰り返し時間 45 msec, フリップ角 45°, 加算回数 2 回, 有効視野 35 cm, マトリックス 256×128, スライス厚 10 mm) で、周波数方向を変えて撮像した (Fig. 2)。

臨床の対象は MRI 検査に同意した僧帽弁位炭素補綴弁置換術患者 8 例で、CarboMedics 弁 6 例、St. Jude Medical 弁 1 例、Björk-Shiley 弁 1 例 (Table 2) であり、年齢は 50-73 歳 (平均 61±7 歳), 男性 1 例, 女性 7 例である。MRI は心電図同期スピンエコー法でエコー時間 30 msec, 繰り返し時間 R-R 間隔, 加算回数 1 回, 有効視野 35 cm, マトリックス 256×160 (ダブルマトリックス使用), スライス厚 10 mm の撮像条件にて、既報のように僧帽弁を通る左室長軸水平断面・垂直断

面および短軸断面を撮像した³⁶⁾, また、同断面で心電図同期フィールドエコー法をエコー時間 15 msec, 繰り返し時間 45 msec, フリップ角 45°, 加算回数 2 回, 有効視野 35 cm, マトリックス 256×128, スライス厚 10 mm の撮像条件にて撮像し、シネ MRI を作製した。

成 績

磁力による人工弁の偏位は 3 弁でどの位置においても全くみられなかったが、磁性体のクリップではガントリーの入口部に近づくほど強く偏位し、ガントリー内部では水平に固定された (Fig. 1)。

発熱の実験は Björk-Shiley 弁, St. Jude Medical 弁, CarboMedics 弁, クリップの順で行い、時間とともに RF パルスによるガントリー内の室温上昇の影響がみられたが、Björk-Shiley 弁では、弁, 弁輪部ともに 0.04°C を超える変化は認めなかった。St. Jude Medical 弁では、弁で 0.16°C の上昇を認めたが、対照も 0.18°C 上昇しており、室温上昇の影響によるもので弁自体の発熱はないと考えられた。弁輪部も 0.22°C の上昇を認

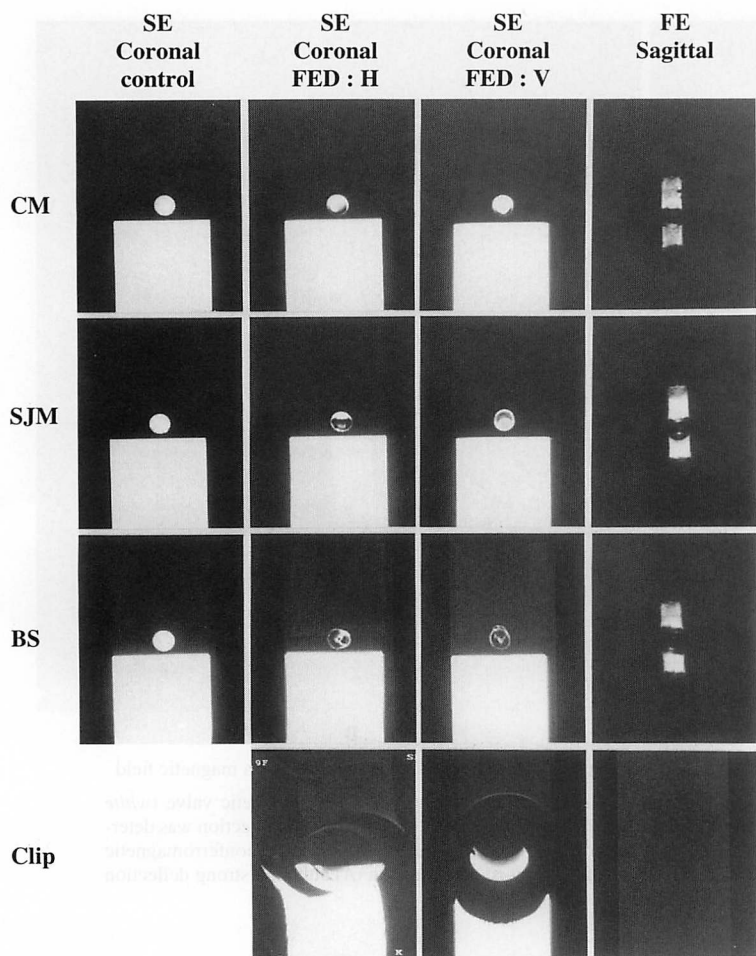


Fig. 2 *In vitro* magnetic resonance images of three prosthetic valves (first row: CarboMedics valve, second row: St. Jude Medical valve, third row: Björk-Shiley valve) and the clip (fourth row) in the 4% agar

Little distortion was seen in the CarboMedics and St. Jude Medical Valves. The Björk-Shiley valve showed a slight distortion in the frequency encoded direction.

First column: slices without prosthetic valve (control; only agar) by spin echo technique.

Second column: coronal slices of prosthetic valves by the spin echo technique. The frequency encoded direction is horizontal.

Third column: coronal slices of prosthetic valves by the spin echo technique. The frequency encoded direction is vertical.

Fourth column: sagittal slices of prosthetic valves by the field echo technique.

CM=CarboMedics valve; SJM=St. Jude Medical valve; BS=Björk-Shiley valve; SE=spin echo technique; FE=field echo technique; FED=frequency encoded direction; H=horizontal; V=vertical.

Table 2 Subjects and clinical characteristics

Case	Age	Sex	Prosthetic valve	Valvular disease	Rhythm
K.S.	65	M	CarboMedics 27 mm	MSR	Sinus
U.Y.	50	F	CarboMedics 27 mm	MSR+AR	Atrial fibrillation
Y.M.	62	F	CarboMedics 27 mm	MSR+AR	Sinus
Y.K.	56	F	CarboMedics 27 mm	MSR	Atrial fibrillation
O.S.	73	F	CarboMedics 27 mm	MR	Atrial fibrillation
N.A.	59	F	CarboMedics 27 mm	MR	Sinus
T.C.	60	F	St. Jude Medical 23 mm	MSR	Sinus
M.K.	62	F	Björk-Shiley 27 mm (M), 23 mm(A)	MSR+ASR	Atrial fibrillation

M= male; F=female; MSR=mitral stenosis and regurgitation; AR=aortic regurgitation, MR=mitral regurgitation; M=mitral position; A=aortic position; ASR=aortic stenosis and regurgitation.

めたが、対照も 0.21°C 上昇しており、弁輪部自体の発熱はないと考えられた。CarboMedics 弁でも弁で 0.30°C(対照 0.25°C)、弁輪部で 0.23°C(対照 0.21°C) 上昇したが、人工弁による有意な発熱はないと考えられた。一方、磁性体のクリップでは 0.43°C(対照 0.21°C)

の上昇がみられ、対照と比較しても 0.22°C 高く、発熱があったと考えられた。

画像の歪みは人工弁は無信号として描出され CarboMedics 弁, St. Jude Medical 弁では殆ど歪みがなく、強いて言えば周波数方向に極く軽度の歪みがみら

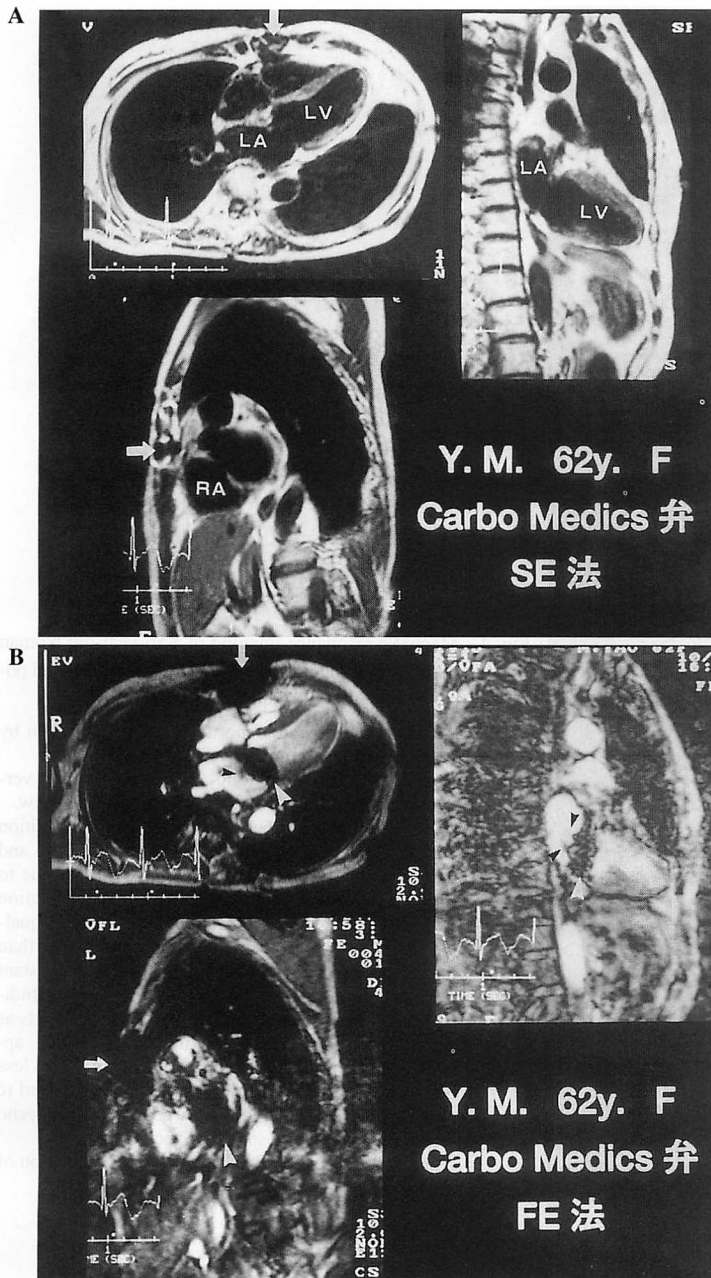


Fig. 3 Magnetic resonance imaging of a 62-year-old woman with a CarboMedics prosthetic valve in the mitral position and sinus rhythm

A : taken by the spin echo technique. *B* : taken by the field echo technique.

Upper-left : horizontal long-axis view. *Right* : vertical long-axis view. *Lower-left* : short-axis view.

The mechanical prosthetic valve in the mitral position was depicted as a signal void by both spin echo and field echo techniques. Adjacent tissues of the prosthetic valve were observed clearly and little distortion of the image was seen. The field echo technique showed bidirectional physiological mitral regurgitant jets as signal losses within the flowing blood, which appeared as high signal intensity. The area of signal loss due to the stainless steel wire suture material used to close the sternal incision was larger in the field echo technique than in the spin echo technique.

White arrowheads : regurgitant jet. Black arrowheads : signal loss due to the stainless steel wire.

LA=left atrium; LV=left ventricle; RA=right atrium. Other abbreviations as in Fig. 2, Table 2.

れた。Björk-Shiley 弁では周波数方向に軽度の歪みが見られたが、弁周囲の画像評価に影響はなかった (Fig. 2).

以上より我々の施設の MR 装置ではこれらの 3 種類の人工弁に関しては安全に MRI 検査を施行出来、画像の評価も可能と考えられた。

臨床例では心電図上 8 例中 4 例が洞調律で、4 例は心房細動であった (Table 1)。連続波ドップラー法による人工弁機能は、最大左室流入速度 0.94–1.72 m/sec、

圧較差 4–12 mmHg と正常範囲内であった。各人工弁のスピエコー法およびフィールドエコー法における MR 画像所見を示す。Fig. 3-A は洞調律例の CarboMedics 弁におけるスピエコー法の左室長軸水平断面像 (Fig. 3-A-左上)、垂直断面像 (Fig. 3-A-右) および短軸断面像 (Fig. 3-A-左下) である。人工弁は無信号として描出され、人工弁周囲の心臓構造は明瞭で画像の歪みも殆どみられなかったが、胸骨ワイヤー部 (白矢印) は信号が脱落していた。フィールドエコー法

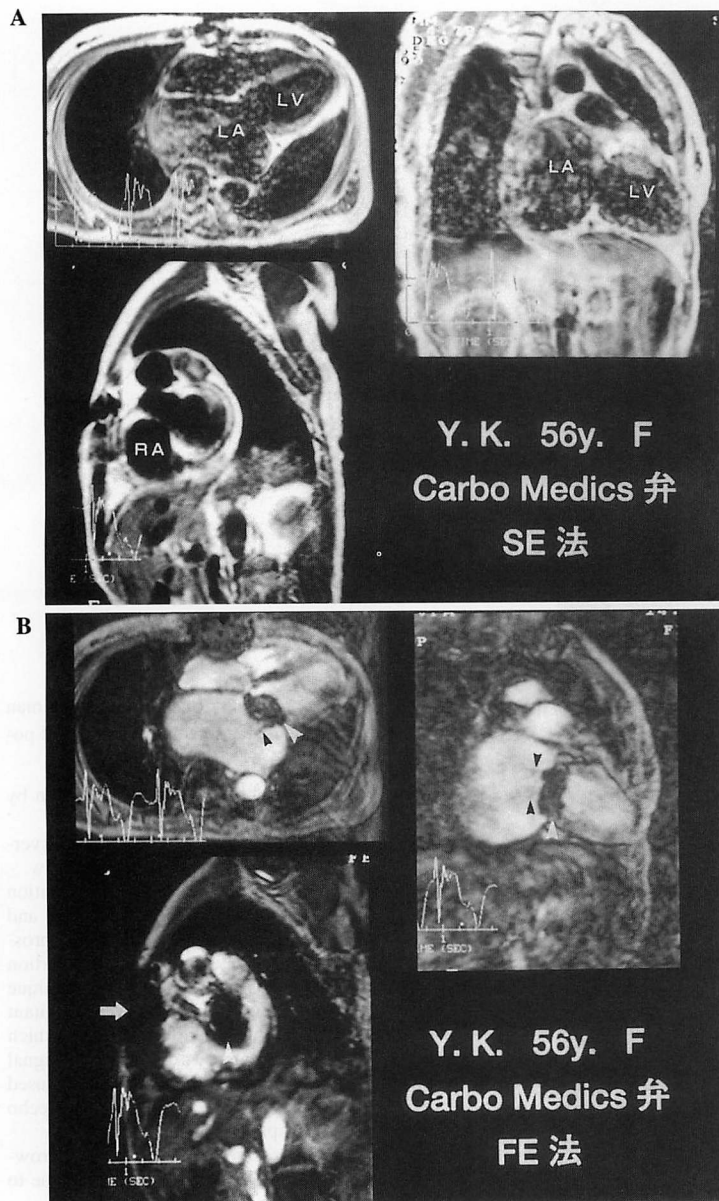


Fig. 4 Magnetic resonance imaging of a 56-year-old woman with a CarboMedics prosthetic valve in the mitral position and atrial fibrillation

A : taken by the spin echo technique. *B* : taken by the field echo technique.

Upper-left : horizontal long-axis view. *Right* : vertical long-axis view. *Lower-left* : short-axis view. The mechanical prosthetic valve in the mitral position was depicted as a signal void by both spin echo and field echo techniques. Reduced image quality due to irregularity of the repetition time by atrial fibrillation was seen in the spin echo technique. The image quality of the field echo technique was much better than that of the spin echo technique because of the constant repetition time. The field echo technique showed bidirectional physiological small mitral regurgitant jets as signal losses within the flowing blood, which appeared as high signal intensity. The area of signal loss due to the stainless steel wire suture material used to close the sternal incision was larger by the field echo technique than by the spin echo technique.

Abbreviations as in Fig. 2, Table 2 and explanation of arrows as in Fig. 3.

(Fig. 3-B) では心内腔の血液は高信号に描出され、人工弁はやはり無信号に描出された(白矢頭)。左房内には、人工弁の構造上生理的にみられるごく軽度の僧帽弁逆流が低信号のフローボイドとしてみられた(黒矢頭)。二葉弁であるため、よくみると2方向の逆流が確認された。また、胸骨ワイヤーの影響はスピネコー法よりも強く、右室、右房の前面の信号まで一部脱落していた(白矢印)。心房細動を合併する CarboMedics 弁例では、スピネコー法 (Fig. 4-A) で R-R 間隔が不揃いであるため、繰り返し時間が変動することによる画像の劣化が著しかった。一方、フィールドエコー法

(Fig. 4-B) では繰り返し時間が R-R 間隔と関係がないのでスピネコー法より画像は明瞭であった。

8年前に生体弁 (Carpentier-Edwards 弁) で僧帽弁置換術を受け、CarboMedics 弁で再手術された1例では、スピネコー法 (Figs. 5-A, B) で左室下壁基部の後方に異常腔(矢印)がみられ、異常腔の壁は途中で断絶しており(黒矢頭)、心膜と周囲組織で覆われている所見がみられた。また、フィールドエコー法によるシネMRI (Figs. 5-C, D) で、収縮期に左室基部の人工弁より異常腔内にジェット状の吹き込みがみられ(白矢頭)、仮性心室瘤と診断された。断層心エコー図法にて

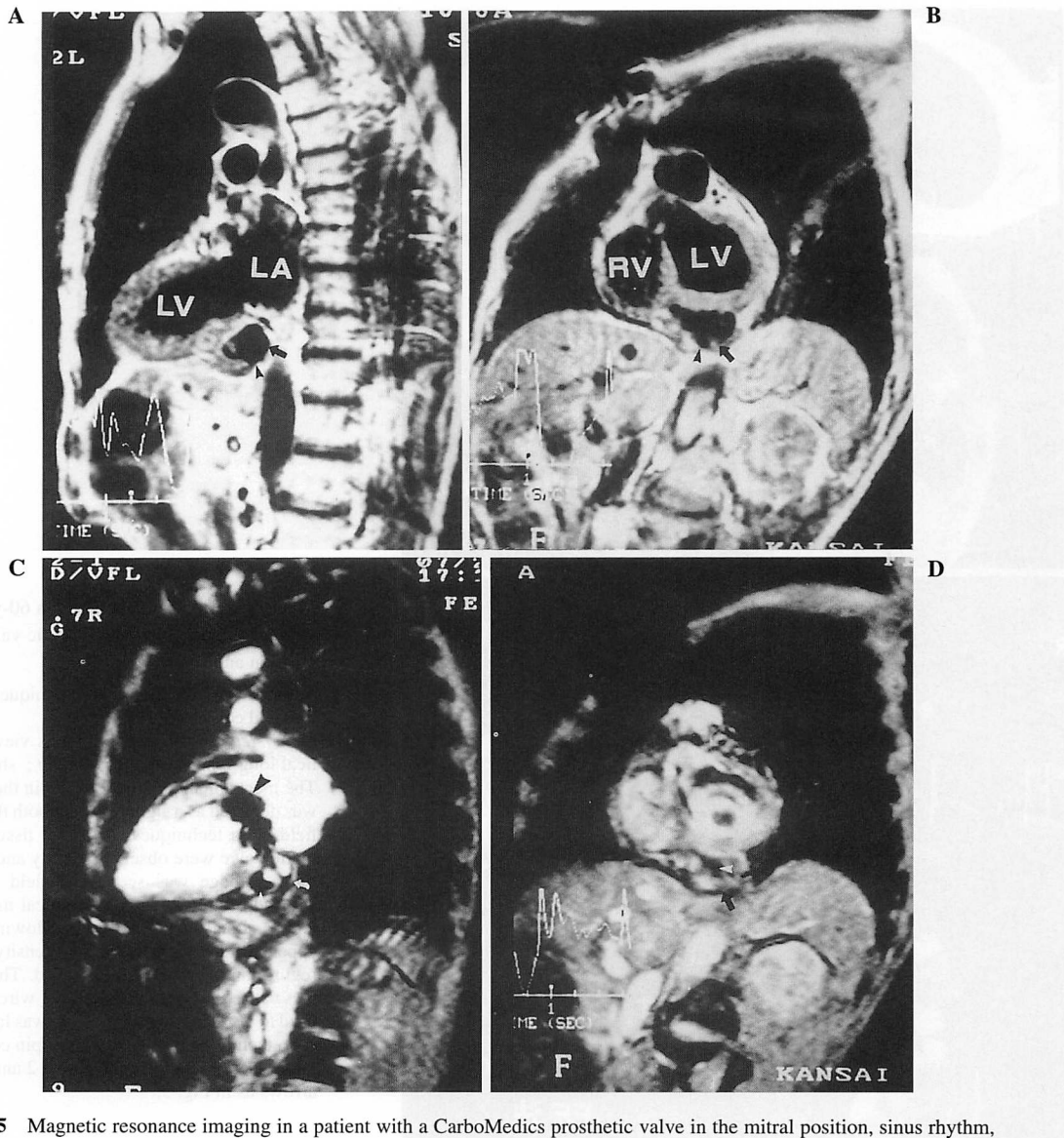


Fig. 5 Magnetic resonance imaging in a patient with a CarboMedics prosthetic valve in the mitral position, sinus rhythm, and a left ventricular pseudoaneurysm

A : taken by the spin echo technique, vertical long-axis view.

B : taken by the spin echo technique, short-axis view.

C : taken by the field echo technique, vertical long-axis view.

D : taken by the field echo technique, short-axis view.

An abnormal cavity was seen behind the basal posterior left ventricular myocardium. The wall of the abnormal cavity was disrupted abruptly and the rest of the wall consisted of the pericardium and adjacent tissue in the image taken by the spin echo technique. The image taken by the field echo technique showed an abnormal jet flow from the basal part of the left ventricular cavity into the abnormal cavity. These findings were compatible with left ventricular pseudoaneurysm.

Arrows : left ventricular pseudoaneurysm. Large black arrowhead : prosthetic valve. Small black arrowhead : site of disruption of the left ventricular myocardium. Small white arrowhead : abnormal jet flow from the left ventricle into the left ventricular pseudoaneurysm.

RV=right ventricle. Other abbreviations as in Fig. 3.

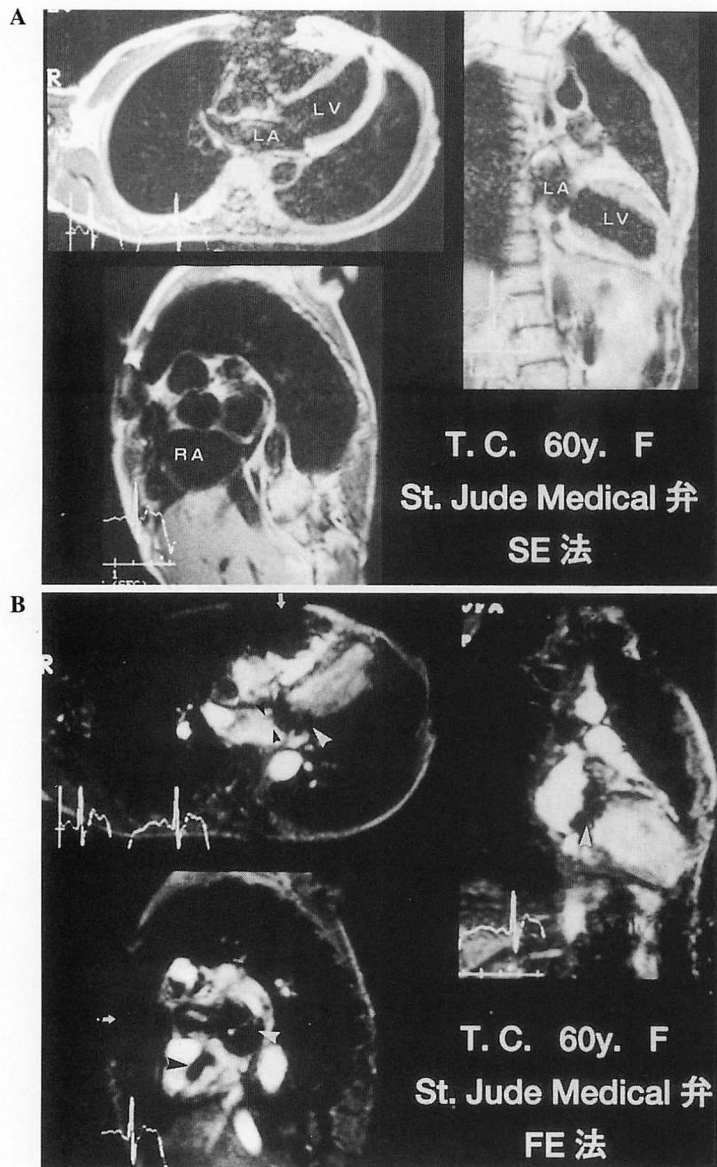


Fig. 6 Magnetic resonance imaging of a 60-year-old woman with a St. Jude Medical prosthetic valve in the mitral position and sinus rhythm

A : taken by the spin echo technique. *B* : taken by the field echo technique.

Upper-left : horizontal long-axis view. *Right* : vertical long-axis view. *Lower-left* : short-axis view. The mechanical prosthetic valve in the mitral position was depicted as a signal void by both the spin echo and field echo techniques. Adjacent tissues to the prosthetic valve were observed clearly and little distortion of the image was seen. The field echo technique showed bidirectional physiological mitral regurgitant jets as signal losses within the flowing blood, which appeared as high signal intensity. A tricuspid regurgitant jet was also observed. The area of signal loss caused by the stainless steel wire suture material used to close the sternal incision was larger by the field echo technique than that by the spin echo technique. Abbreviations as in Fig. 2, Table 2 and explanation of arrows as in Fig. 3.

も、左室後壁の下方に異常腔がみられカラードップラーで内部に血流を認めたが、人工弁による反射エコーで左室との交通は不明であった。

St. Jude Medical 弁では、スピネコー法 (Fig. 6-A) で人工弁は無信号で、周囲の心臓構造の画像の歪みも殆どみられなかった。フィールドエコー法 (Fig. 6-B) では人工弁は無信号で (白矢頭)、左房内に軽度の人工弁内の僧帽弁逆流が2方向にみられた (小さい黒矢頭)。また、三尖弁逆流 (大きい黒矢頭) も描出されていた。胸骨ワイヤーによる右室・右房の信号脱落は、やはりフィールドエコー法で大きかった (白矢印)。

Björk-Shiley 弁例は僧帽弁と大動脈弁の両弁置換例

であり、スピネコー法 (Fig. 7-A) では人工弁は無信号で、心臓構造の評価には十分であるが、心房細動による画像の劣化がみられ、フレームにステンレスを含むため、人工弁周囲の画像の歪みがチタン製の CarboMedics 弁や St. Jude Medical 弁よりやや大きかった。フィールドエコー法 (Fig. 7-B) では、人工弁は無信号 (白矢頭) で左房内に一葉弁であるため、1方向の生理的僧帽弁逆流 (小さい黒矢頭) がみられた。

検査前後で全患者に心電図モニター上異常を認めず、自覚症状の変化や訴えもなかった。

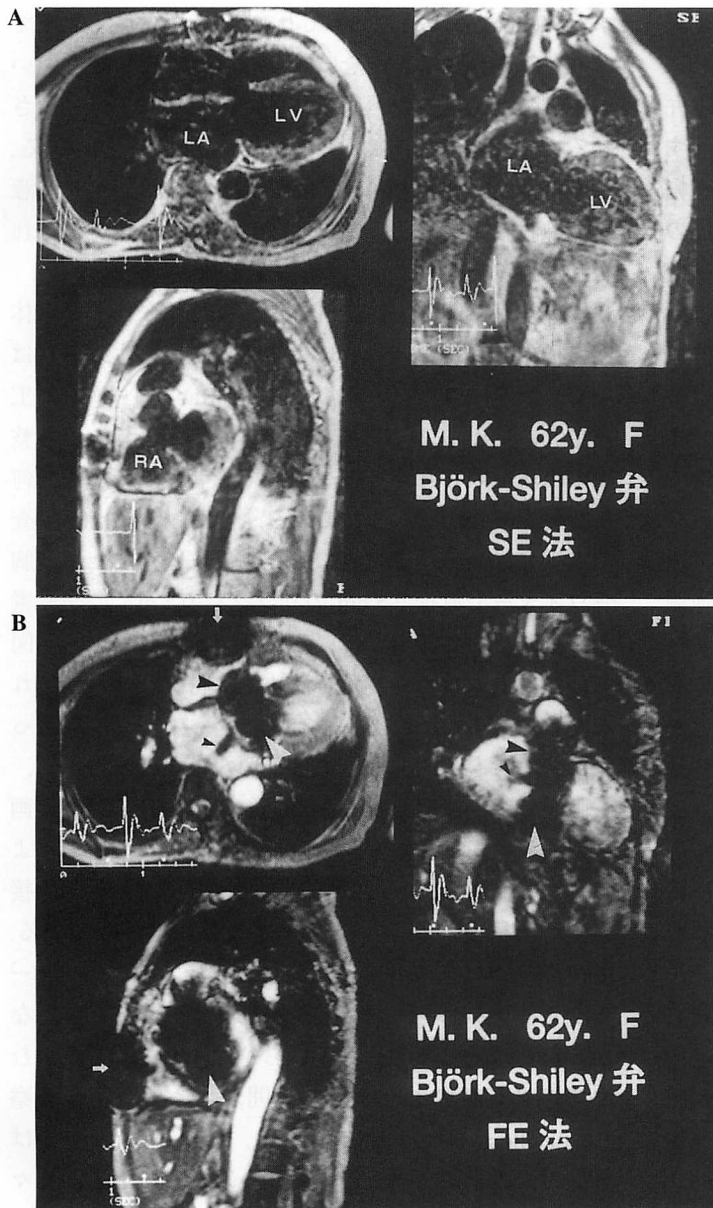


Fig. 7 Magnetic resonance imaging of a 62-year-old woman with Björk-Shiley prosthetic valves in the mitral and aortic positions, and atrial fibrillation

A: taken by the spin echo technique. *B*: taken by the field echo technique.

Upper-left: horizontal long-axis view. *Right*: vertical long-axis view. *Lower-left*: short-axis view.

The mechanical prosthetic valves in the mitral and aortic positions were depicted as a signal void by both the spin echo and field echo techniques. Reduced image quality of the echo technique was due to irregularity of the repetition time caused by atrial fibrillation. Image distortion of the surrounding tissue was slightly larger than those of CarboMedics and St. Jude Medical valves by both the spin echo and field echo techniques. The field echo technique showed a unidirectional physiological mitral regurgitant jet as a signal loss within the flowing blood, which appeared as high signal intensity. The area of signal loss caused by the stainless steel wire suture material used to close the sternal incision was larger by the field echo technique than by the spin echo technique.

White arrowheads: prosthetic valve. Large black arrowheads: prosthetic aortic valve. Small black arrow-heads: regurgitant jet. Arrows: signal loss caused by the stainless steel wire.

Abbreviations as in Fig. 2, Table 2.

考 案

心疾患における MRI の有用性は、スピンエコー法で造影剤を用いることなく心大血管の壁と内腔を区別出来、解剖学的位置関係や形態の評価に優れていることにある^{14,15)}。また、フィールドエコー法によるシネ MRI では、血液プール像は高信号として、心筋は比較的 low signal として描出されるので、心室壁や内腔の変化から心機能や壁運動の評価が可能であり、逆流ジェットや短絡血流は高信号の血液プール内で無信号領域として描出され、動的な血流情報も得られる¹⁴⁻¹⁹⁾。今回の

検討では、人工弁はスピンエコー法、フィールドエコー法ともに無信号として描出され、人工弁自体の形態評価は出来なかったが、周囲組織や構造は明瞭に描出された。人工弁の再置換術を施行した 1 例で、術後合併症として仮性心室瘤がみられ、その形態や瘤内への吹き込み血流が MRI で良く理解された。

僧帽弁位人工弁置換術後の合併症としては、血栓、弁輪部の断絶 (perivalvular leak)、人工弁の変性断絶、感染性心内膜炎、技術的不適切に起因する人工弁閉鎖不全、溶血、左房左室の断絶、左室破裂や心室瘤形成、冠動脈左回旋枝や冠静脈洞の損傷、心室性不整

脈, 左室広範囲線維化, 大動脈弁尖縫合による大動脈弁尖の裂開や穿孔, 僧帽弁閉鎖子下縫合糸のもつれによる僧帽弁狭窄などが挙げられる³⁷⁾. MRIでは人工弁自体の形態評価は出来ず, 人工弁の変性断裂や付着する血栓や疣贅の形態はわからないが, シネMRIで僧帽弁閉鎖不全の評価が出来るので, 新たな僧帽弁逆流の出現, 僧帽弁逆流量の増加や逆流ジェットの変化から間接的に診断可能である. 同様に弁輪部の断絶, 大動脈弁閉鎖不全も診断可能である³²⁾. 左房内血栓, 隣接組織の膿瘍, 心室瘤, 左室の線維化などはその形態および性状の評価が可能と考えられる^{15,38,39)}. また, 人工弁はその構造上生理的弁逆流がみられるが^{12,32)}, 今回の検討でも二葉弁のCarboMedics弁およびSt. Jude Medical弁では2方向のごく軽度の僧帽弁逆流が, 一葉弁のBjörk-Shiley弁では1方向の軽度の逆流がみられた.

人工弁におけるMRI検査の問題点として, 磁力による人工弁の偏位, 発熱, 電流発生, 画像の歪みなどが挙げられ^{23,26,30,31,33,34)}, これらは人工弁の構成成分に磁性体が含まれるか否か, 静磁場・傾斜磁場の強さ, 磁場内に置かれる時間などに影響される.

磁力による人工弁の偏位に関しては, Soulenら²³⁾は0.35TのMRIで偏位を認めた人工弁はなく, 1.5Tで0.25–3°, C2.35Tで1–27°の偏位がみられたが, 心拍動が人工弁に及ぼす力に比し非常に小さく, 旧式のStarr-Edwards弁(<Model 6000), 特に弁輪部の断絶や裂開(dehiscence)を合併するものを除けば, 現在臨床で用いられている人工弁は, 現在使用されているMR装置で安全に検査を施行しようとしている. Randallら²⁶⁾は偏位のみられた人工弁はなく, Carpentier-Edwards弁でのみ軽度のトルクがみられ, 磁性体にかかる偏位は静磁場の空間変化率と関係し, トルクは静磁場の絶対値に依存するとしている. Shellockら^{25,27,34)}は, St. Jude Medical弁とCarboMedics弁以外の人工弁で偏位がみられたが, ごく軽度でMRI検査上問題とならないことを報告している^{25,34)}. 今回の我々の検討でも磁性体のクリップはガントリー入口部に近づくにつれ磁力による偏位が大きくなったが, 人工弁では3弁とも偏位はみられなかった.

発熱に関しては, MRI検査前後でSoulenら²³⁾は有意な温度上昇は認めなかったとし, Randallら²⁶⁾は0.2°C以上の, 吉田ら³⁰⁾は0.1°C以上の温度変化は認め

ず, Shellockら³⁴⁾は大気中で0.2°C, 生理的食塩水中では0.3°Cの上昇で, 安全に検査を施行出来るとしている. また, 発生した熱は生体内では血流により発散されるので, 温度上昇はより少なくなると考えられる. 我々の結果でも人工弁の温度変化は0.05°Cまでで有意な発熱はなく, クリップでは0.22°Cの発熱がみられた.

誘導電流に関しては, Shellockら²⁷⁾は今日まで生体内に挿入された金属物質による誘導電流発生の報告はなく, 問題にならないとしており, Randallら²⁶⁾は人工弁患者のMRI検査中に心電図モニター上, 新たな不整脈の出現はみられず, 検査前後で患者の臨床所見に何ら変化をみなかったとしている. 吉田ら³⁰⁾はMRI検査で人工弁に発生する電流の観測は出来なかったが, 胸骨ワイヤーで直径2.5cmのリングに0.1mAの交流電流を観測したと報告している. 今回の検討でも心電図モニター上, なんら変化を認めず, 自覚症状もみられなかった. また, 人工弁に有意な発熱がみられなかったことから電流に関しては問題ないと考えられた.

画像の歪みに関しては, Soulenら²³⁾は人工弁周辺画像の歪みは人工弁の質量と磁化率, すなわち磁力による偏位と比例し, 旧式のStarr-Edwards弁を除けば隣接する心臓構造の評価に支障をきたさないとしている. Randallら²⁶⁾は人工弁金属成分にごく軽度の痕跡的アーチファクトがみられたが, 弁周辺の画像の歪みはなかったと報告している. 玉村ら²⁸⁾はステンレスを含む弁でチタン製弁より歪みの範囲が大きいことを観察し, Shellockら³⁴⁾は1.5T MRIで, CarboMedics弁では画像の歪みを殆ど検出出来なかったとしている. 我々の検討でもCarboMedics弁, St. Jude Medical弁では画像の歪みは殆どみられず, Björk-Shiley弁で周波数方向に軽度の歪みが見られたが, 周囲画像の評価は問題なかった. 臨床例でも, 人工弁による画像の歪みは殆ど認められず, スピンエコー法で心房細動による繰り返し時間変動のための画像劣化がみられた. また, 軽度ではあるがステンレスを含むBjörk-Shiley弁で, チタン製のCarboMedics弁やSt. Jude Medical弁よりやや画像の歪みが大きかった. 以上より, 現在診断用に用いられているMR装置では, 旧式のStarr-Edwards弁を除いて, 人工弁に検査を施行しても人体に影響を及ぼすことはないと考えられる.

人工弁機能や合併症の評価は, 従来, X線透視³⁻⁵⁾,

心音図法^{4,6)}、心エコー・ドップラー法^{4,6-13)}などでなされてきた。X線透視では、閉鎖子や縫合リングの動きから間接的に人工弁の逸脱や血栓弁の存在が推測され、聴診法もしくは心音図法では人工弁閉鎖音の減弱、雑音の新規出現や増強が問題となり、Mモード心エコー図との同時記録が有用とされている⁶⁾。心エコー・ドップラー法では直接人工弁を描出することが出来、人工弁を通過する血流速度や逆流の評価も可能で、特に生体弁機能の評価に有用で⁹⁾、人工弁に付着する血栓も描出出来るが、機械弁では人工弁によるエコーの反射や脱落で人工弁周辺や後方の十分な評価が難しい⁴⁰⁾。経食道心エコー・ドップラー法が人工弁機能や合併症の評価に最も有用と考えられるが^{12,13)}、患者によっては半侵襲的で十分な検査が出来ないことがある。

一方、MRIは非侵襲的で、ペースメーカー挿入患者を除けば⁴¹⁾安全に検査が施行出来る。今回の検討でも、スピネコー法、フィールドエコー法ともに人工弁は無信号として描出され、人工弁による周囲画像への影

響も殆どなく、周囲組織の形態異常の評価やシネMRIによる血流情報により、人工弁機能や合併症が評価出来た。今後、MRIは心エコー・ドップラー法に加え、僧帽弁位炭素補綴弁置換術患者の管理に有用な検査法となると考えられた。

結 語

MRIは人工弁置換術患者に安全に施行出来、人工弁を無信号として描出し周囲組織の形態異常の評価が出来、周囲画像への影響も殆どなく、シネMRIによる血流情報から人工弁機能の評価も可能であり、僧帽弁位炭素補綴弁置換術患者の管理上、合併症や人工弁機能の評価に心エコー・ドップラー法とともに有用な非観血的検査法となると考えられた。

謝 辞

本稿を終えるにあたり、本研究にご助力いただいた関西医科大学胸部外科大谷 肇、今村洋二、放射線科赤木 清の各先生、および片上和敏技師に謝意を表します。

要 約

僧帽弁位炭素補綴弁置換術患者の磁気共鳴映像 (MRI) 所見、および人工弁機能・合併症の評価における MRI の臨床的有用性を検討することを目的とした。

対象は炭素弁 3 弁 (CarboMedics 弁, St. Jude Medical 弁, Björk-Shiley 弁) で、まず実験的に人工弁の磁力による偏位、発熱、画像の歪みを検討し、僧帽弁位人工弁置換術を施行された 8 例 (CarboMedics 弁 6 例, St. Jude Medical 弁 1 例, Björk-Shiley 弁 1 例) に MRI を施行した。MRI は心電図同期スピネコー法にて、僧帽弁を通る左室長軸水平断面・垂直断面および短軸断面にて撮像し、また、同断面における心電図同期フィールドエコー法によるシネ MRI を作成し検討した。

3 弁とも磁力による偏位はみられず、有意な発熱もみられなかった。画像の歪みも殆どなく、Björk-Shiley 弁で周波数方向に軽度みられたが、周囲画像の評価に問題はなかった。臨床例では、8 例中 4 例が洞調律で、4 例は心房細動であった。人工弁はスピネコー法、フィールドエコー法ともに無信号領域として描出され、全例で人工弁による周囲の画像の歪みは殆どみられず、明瞭な形態情報が得られた。心房細動例では、スピネコー法で不整脈による R-R 間隔の変動により、繰り返し時間が変動するための画像の劣化がみられた。CarboMedics 弁の 1 例では左室後壁基部の後方に異常腔がみられ、その壁は途中で断絶し心膜と周囲組織で覆われ、シネ MRI で左室より異常腔内に吹き込み血流がみられ、仮性心室瘤と診断出来た。断層心エコー図法にても左室後壁の下方に異常腔がみられ、カラードップラーで内部に血流を認めたが、人工弁による反射エコーで左室との交通は不明であった。シネ MRI では左室流入血流とともに人工弁による生理的僧帽弁逆流が描出され、二葉弁では 2 方向の、一葉弁では 1 方向の逆流がみられた。

MRIは炭素補綴弁患者に安全に施行出来、人工弁は無信号として描出され、周囲組織が明瞭に描出されるので形態異常の評価が出来、シネMRIによる血流情報により、人工弁機能の評価も可能であった。今後、僧帽弁位人工弁患者の管理上、MRIは心エコー・ドップラー法とともに、非観血的に人工弁機能や合併症を評価する有用な手段となると考えられた。

J Cardiol 1997; 30 (5): 251-263

文 献

- 1) Starr A, Edwards L : Mitral replacement: Clinical experience with a ball-valve prosthesis. *Ann Surg* 1961; **154** : 726-740
- 2) Kotler M, Mintz G, Panidis I, Morganroth J, Segal B, Ross J : Noninvasive evaluation of normal and abnormal prosthetic valves. *J Am Coll Cardiol* 1983; **2** : 151-173
- 3) Sands MJ Jr, Lachman AS, O'Reilly DJ, Leach CN Jr, Sappington JB, Katz AM : Diagnostic value of cinefluoroscopy in the evaluation of prosthetic heart valve dysfunction. *Am Heart J* 1982; **104** : 622-627
- 4) Mintz GS, Carlson EB, Kotler MN : Comparison of noninvasive techniques in evaluation of the nontissue cardiac valve prosthesis. *Am J Cardiol* 1982; **49** : 39-44
- 5) Verdel G, Heethaar RM, Jambroes G, van der Werf T : Assessment of the opening angle of implanted Björk-Shiley prosthetic valves. *Circulation* 1983; **68** : 355-359
- 6) Brodie BR, Grossman W, McLaurin L, Starek PJK, Craig E : Diagnosis of prosthetic mitral valve malfunction with combined echo-phonocardiography. *Circulation* 1976; **53** : 93-100
- 7) Douglas JE, William D : Echocardiographic evaluation of the Björk-Shiley prosthetic valve. *Circulation* 1974; **50** : 52-57
- 8) Mehlmán DJ, Talano JV : Detection of atrioventricular disc valve malfunction by two-dimensional echocardiography. *Am Heart J* 1982; **104** : 1378-1379
- 9) Effron MK, Popp RL : Two-dimensional echocardiographic assessment of bioprosthetic valve dysfunction and infective endocarditis. *J Am Coll Cardiol* 1983; **2** : 597-606
- 10) Williams GA, Labovitz AJ : Doppler hemodynamic evaluation of prosthetic (Starr-Edwards and Björk-Shiley) and bioprosthetic (Hancock and Carpentier-Edwards) cardiac valves. *Am J Cardiol* 1985; **56** : 325-332
- 11) Rashtian MY, Stevenson DM, Allen DT, Yoganathan AP, Harrison EC, Edmiston WA, Faughan P, Rahimtoola SH : Flow characteristics of four commonly used mechanical heart valves. *Am J Cardiol* 1986; **58** : 743-752
- 12) Nellessen U, Schnittger I, Appleton CP, Masuyama T, Bolger A, Fischell TA, Tye T, Popp RL : Transesophageal two-dimensional echocardiography and color Doppler flow velocity mapping in the evaluation of cardiac valve prostheses. *Circulation* 1988; **78** : 848-855
- 13) Khandheria BK, Seward JB, Oh JK, Freeman WK, Nichols BA, Sinak LJ, Miller FA Jr, Tajik AJ : Value and limitation of transesophageal echocardiography in assessment of mitral valve prostheses. *Circulation* 1991; **83** : 1956-1968
- 14) Lanzer P, Botvinick EH, Schiller NB, Crooks LE, Arakawa M, Kaufman L, Davis PL, Herfkens R, Lipton MJ, Higgins CB : Cardiac imaging using gated magnetic resonance. *Radiology* 1984; **150** : 121-127
- 15) 小糸仁史 : 心臓疾患の MRI 診断 : 症例と診断のポイント. 映像情報 Medical 1994; **25** (臨増号) : 79-91
- 16) Sechtem U, Pflugfelder PW, White RD, Gould RG, Holt W, Lipton MJ, Higgins CB : Cine MR imaging : Potential for the evaluation of cardiovascular function. *Am J Roentgenol* 1987; **148** : 239-246
- 17) Utz JA, Herfkens RJ, Heinsimer JA, Shimakawa A, Glover G, Pelc N : Valvular regurgitation : Dynamic MR imaging. *Radiology* 1988; **168** : 91-94
- 18) Pflugfelder PW, Sechtem UP, White RD, Cassidy MM, Schiller NB, Higgins CB : Noninvasive evaluation of mitral regurgitation by analysis of left atrial signal loss in cine magnetic resonance. *Am Heart J* 1989; **117** : 1113-1118
- 19) Nishimura T, Yamada N, Itoh A, Miyatake K : Cine MR imaging in mitral regurgitation: Comparison with color Doppler flow imaging. *Am J Roentgenol* 1989; **153** : 721-724
- 20) Davis PL, Crooks L, Arakawa M, McRee R, Kaufman L, Margulis AR : Potential hazards in NMR imaging: Heating effects of changing magnetic fields and RF fields on small metallic implants. *Am J Roentgenol* 1981; **137** : 857-860
- 21) New PFJ, Rosen BR, Brady SA, Buonanno FS, Kistler JP, Burt CT, Hinshaw WS, Newhouse JH, Pohost GM, Taveras JM : Potential hazards and artifacts of ferromagnetic and nonferromagnetic surgical and dental devices in nuclear magnetic resonance imaging. *Radiology* 1983; **147** : 139-148
- 22) Pavlicek W, Meaney TF : The special environmental needs of magnetic resonance. *Appl Radiol* 1984; Mar/Apr : 23-33
- 23) Soulen RL, Budinger TF, Figgins CB : Magnetic resonance imaging of prosthetic heart valves. *Radiology* 1985; **154** : 705-707
- 24) Hassler M, Bas LE, Wolf JE, Contamin C, Waksman B, Coulomb M : Effects of magnetic fields used in MRI on 15 prosthetic heart valves. *J Radiol* 1986; **67** : 661-666
- 25) Shellock FG, Cruess JV : High-field-strength MR imaging and metallic biomedical implants : An ex vivo evaluation of deflection forces. *Am J Roentgenol* 1988; **151** : 389-392
- 26) Randall PA, Kohman LJ, Scalzetti EM, Szevenyi NM, Panicek DM : Magnetic resonance imaging of prosthetic cardiac valves in vitro and in vivo. *Am J Cardiol* 1988; **62** : 973-976
- 27) Shellock FG : MR imaging of metallic implants and materials : A compilation of the literature. *Am J Roentgenol* 1988; **151** : 811-814
- 28) Tamamura Y, Anno H, Uritani T, Tsujioka K, Kondo T, Katada K, Sugimura S, Sukehiko K : The effect of prosthetic heart valves in magnetic resonance imaging. *Jpn J Magn Reson Med* 1990; **10**

- (Suppl) : 273 (in Japanese)
- 29) Kanal E, Shellock FG, Talagala L : Safety consideration in MR imaging. *Radiology* 1990; **176** : 593-606
- 30) Yoshida H, Sakai K, Yasuda K, Tanabe T : Thermal effects on prosthetic heart valves induced by MRI. *Rinsho-Taion* 1991; **11** : 142-147 (in Jpn with Eng abstr)
- 31) Frank H, Buxbaum P, Huber L, Globits S, Glogar D, Mayr H, Imhof H : In vitro behaviour of mechanical heart valves in a 1.5 T superconducting magnet. *Eur Radiol* 1992; **2** : 555-558
- 32) Deutsch HJ, Bachmann R, Sechtem U, Curtius JM, Jungehulsing M, Schicha H, Hilger HH : Regurgitant flow in cardiac valve prostheses : Diagnostic value of gradient echo nuclear magnetic resonance imaging in reference to transesophageal two-dimensional color Doppler echocardiography. *J Am Coll Cardiol* 1992; **19** : 1500-1507
- 33) Shellock FG, Morisoli S, Kanal E : MR procedures and biomedical implants, materials, and devices : 1993 update. *Radiology* 1993; **189** : 587-599
- 34) Shellock FG, Morisoli SM : Ex vivo evaluation of ferromagnetism, heating, and artifacts produced by heart valve prostheses exposed to a 1.5-T MR system. *J Magn Reson Imaging* 1994; **4** : 756-758
- 35) Pohost GM, Blackwell GG, Shellock FG : Safety of patients with medical devices during application of magnetic resonance methods. *Ann NY Acad Sci* 1992; **649** : 302-312
- 36) Suzuki J, Koito H, Nakamori H, Iwasaka T, Inada M, Katoh T, Tanaka Y : Calculation of left ventricular mass by ECG-gated MRI. *Jpn J Magn Reson Med* 1993; **13** : 260-266 (in Jpn with Eng abstr)
- 37) Roberts WC : Complication after replacement of the mitral valve with either mechanical or bioprosthetic heart valves. *in* *Mitral Valve Disease : Diagnosis and Treatment* (ed by Ionescu MI and Cohn LH). Butterworths, London, 1986; pp 321-335
- 38) Koito H, Suzuki J, Nakamori H, Ohkubo N, Wakayama Y, Iwasaka T, Inada M, Katoh T : Clinical significance of abnormal high signal intensity of left ventricular myocardium by gadolinium-diethylenetriaminepenta-acetic acid enhanced magnetic resonance imaging in hypertrophic cardiomyopathy. *J Cardiol* 1995; **25** : 163-170 (in Jpn with Eng abstr)
- 39) Koito H, Suzuki J, Ohkubo N, Ishiguro Y, Iwasaka T, Inada M : Gadolinium-diethylenetriamine penta-acetic acid enhanced magnetic resonance imaging of dilated cardiomyopathy : Clinical significance of abnormally high signal intensity of left ventricular myocardium. *J Cardiol* 1996; **28** : 41-49 (in Jpn with Eng abstr)
- 40) Sprecher DL, Adamick R, Adams D, Kisslo J : In vitro color flow, pulsed and continuous wave Doppler ultrasound masking of flow by prosthetic valves. *J Am Coll Cardiol* 1987; **9** : 1306-1310
- 41) Pavlicek W, Geisinger M, Castle L, Borkowski GP, Meaney TF, Bream BL, Gallagher JH : The effects of nuclear magnetic resonance on patients with cardiac pacemaker. *Radiology* 1983; **147** : 149-153