

# 本態性高血圧における心室中隔基部肥厚と降圧治療による変化

# Effects of Antihypertensive Treatment on the Thickening of the Basal Portion of the Interventricular Septum in Essential Hypertension

櫻井 繁樹\*  
芦田 映直  
高橋 直之  
藤井 潤

Shigeki SAKURAI, MD\*  
Terunao ASHIDA, MD, FJCC  
Naoyuki TAKAHASHI, MD  
Jun FUJII, MD, FJCC

### Abstract

Previous echocardiographic studies have indicated that the basal portion of interventricular septum is locally thickened in many patients with essential hypertension. This retrospective study investigated whether this localized thickening is decreased by antihypertensive treatment.

Twenty-four patients with mild essential hypertension (15 males, 9 females, mean [±SD] 55 ± 9 years) were selected who had local thickening at the basal portion of interventricular septum (≥ 11 mm) on echocardiograms recorded within 3 months after the first visit and were followed up by echocardiography 6 months or more after the start of antihypertensive treatment. Interventricular septal wall thickness at the mid portion (IVST), posterior wall thickness (PWT), left ventricular mass index (LVMI), aorto-septal angle, blood flow velocity in left ventricular outflow tract, and the thickness of the basal portion of interventricular septum (septal wall maximum thickness within 1.5 cm apex side from the joint of interventricular septum and aorta in the long-axis view of B-mode echocardiograms) were measured.

Blood pressure was significantly decreased from 152.7 ± 8.7/93.1 ± 8.0 mmHg to 140.0 ± 8.2/86.6 ± 8.2 mmHg by treatment ( $p < 0.0001$ ). The thickness of the basal interventricular septum was significantly reduced by treatment from 12.3 ± 1.7 mm to 10.3 ± 1.4 mm ( $p < 0.0001$ ). Mean IVST, PWT and LVMI were slightly reduced by treatment, but the differences were not statistically significant.

These results suggest that the thickening of basal interventricular septum is induced by high blood pressure, and the measurement of the thickness of basal interventricular septum might be a useful tool to estimate and monitor the effect of antihypertensive treatment in patients with mild essential hypertension.

—J Cardiol 1998; 31 (3) : 151-158

### Key Words

Hypertension, Hypertrophy (interventricular septum), Echocardiography, Antihypertensive therapy, Follow-up studies

### はじめに

心肥大は本態性高血圧症の主要な合併症の一つである。肥大型心筋症の中には心室中隔、心尖部などに限

局性肥大のみられる例があるが<sup>1-3)</sup>、高血圧においては左心室の部位による肥大様式の差は注目されておらず、心肥大は左心室全体にわたり均等に起こると考えられていた。しかし、今鷹ら<sup>4)</sup>は心室中隔基部と中央部

朝日生命成人病研究所 循環器科：〒160-0023 東京都新宿区西新宿1-9-14；\*（現）群馬大学医学部 第二内科：〒371-0034 群馬県前橋市昭和町3-39-15

The Institute for Adult Diseases, Asahi Life Foundation, Tokyo；\*（present）The Second Department of Internal Medicine, Gunma University School of Medicine, Gunma

Address for reprints：SAKURAI S, MD, The Second Department of Internal Medicine, Gunma University School of Medicine, Showa-machi 3-39-15, Maebashi, Gunma 371-0034

Manuscript received September 9, 1997；revised January 9, 1998；accepted January 12, 1998

を比較し、心室中隔基部は心室中隔中央部に比べ壁が厚いことを示し、その程度は健常者に比べ高血圧症患者において著明であると報告した。また、家城ら<sup>7)</sup>は心室中隔の肥大様式を肥大型心筋症と本態性高血圧において比較し、心室中隔基部の肥厚が本態性高血圧に特徴的な所見であることを示している。

これらの報告から心室中隔基部肥厚が高血圧により起こる可能性が示唆されるが、確証はない。心エコー図上で計測した高血圧患者の左室重量係数が、降圧療法により減少することに関しては数多くの報告<sup>8,9)</sup>があるが、降圧療法が心室中隔基部肥厚に影響を与えるか否かを検討した報告はない。そこで本研究では、降圧治療が心室中隔基部に与える影響を後ろ向きに検討した。

## 対象と方法

対象は朝日生命成人病研究所外来で通院治療中の高血圧患者の中から、下記の基準に従って選んだ24例である。選択基準は、1)収縮期血圧140 mmHg以上、または拡張期血圧90 mmHg以上の未治療本態性高血圧症患者で、2)初診時から3ヵ月以内に心エコー図検査を受け、3)心室中隔中央部厚と左室後壁厚の和が25 mm未満で、明らかな心肥大がないが、心室中隔基部厚が11 mm以上を示し、4)かつ初診後6ヵ月以降に再度心エコー図検査を受けていた患者である。24例の内訳は男性15例、女性9例、平均[±SD]55±9歳である。なお、心電図上0.1 mV以上のST低下例、0.5 mV以上の陰性T波がある例、心エコー図上、肥大型心筋症と

**Table 1 Data before and after antihypertensive treatment for all patients**

No.	Age (yr)	Sex	Base of IVS(mm)		Mid portion of IVS(mm)		PWT(mm)		LVDd(mm)	
			Before	After	Before	After	Before	After	Before	After
1	60	F	11.0	11.0	9.0	9.0	10.0	10.0	47.0	43.0
2	69	F	11.0	11.0	9.0	10.0	10.0	10.0	45.0	52.0
3	41	M	11.0	9.0	7.0	8.0	12.0	9.0	43.0	47.0
4	60	M	11.0	11.0	10.0	10.0	11.0	10.0	48.0	48.0
5	55	M	11.0	10.0	7.0	9.0	7.0	10.0	50.0	49.0
6	69	M	12.0	11.0	10.0	10.0	10.0	10.0	48.0	52.0
7	69	F	11.0	9.0	9.0	7.0	9.0	8.0	43.0	39.0
8	60	F	11.0	7.0	9.0	7.0	9.0	8.0	38.0	43.0
9	56	M	13.5	10.0	13.0	10.0	11.0	10.0	49.0	49.0
10	63	M	15.0	11.0	12.0	10.0	11.0	9.0	48.0	52.0
11	60	M	13.0	11.0	8.0	8.0	11.0	8.0	54.0	53.0
12	37	M	14.0	11.0	12.0	11.0	11.0	11.0	56.0	53.0
13	52	M	17.0	11.0	12.0	10.0	9.0	9.0	50.0	52.0
14	50	F	14.0	12.0	11.0	10.0	9.0	10.0	49.0	48.0
15	51	M	12.0	10.0	9.0	7.0	9.0	10.0	53.0	54.0
16	57	M	14.0	12.0	9.0	9.0	11.0	9.0	54.0	59.0
17	56	F	11.0	9.0	9.0	8.0	9.0	9.0	47.0	45.0
18	60	M	11.0	9.0	7.0	8.0	8.0	9.0	51.0	47.0
19	63	F	13.0	12.0	10.0	10.0	8.0	9.0	48.0	46.0
20	44	M	14.0	10.0	12.0	10.0	11.0	10.0	52.0	51.0
21	54	M	11.0	8.0	10.0	7.0	12.0	9.0	41.0	50.0
22	45	F	11.0	9.0	9.0	9.0	10.0	9.0	50.0	46.0
23	42	F	11.0	11.0	8.0	8.0	9.0	8.0	50.0	50.0
24	53	M	11.0	13.0	10.0	12.0	9.0	10.0	50.0	48.0
Mean±SD	55.2±8.9		12.3±1.7	10.3±1.4	9.6±1.7	9.0±1.4	9.8±1.3	9.3±0.8	48.5±4.2	49.0±4.3

IVST=interventricular septal wall thickness; PWT=posterior wall thickness; LVDd=left ventricular end-diastolic diameter; LVDs=left ventricular end-systolic diameter; LVMI=left ventricular mass index; AS angle=aorto-septal angle; LVOT=left ventricular outflow tract; M=male; F=female; N/A=not available. Other abbreviation as in Fig. 1.

診断された例は除外した。これら 24 例について、降圧治療前後の血圧、心電図 SV<sub>1</sub>+RV<sub>5</sub>電位、心エコー図による心室中隔中央部厚、左室後壁厚、左室筋重量係数、心室中隔基部厚、大動脈と心基部中隔とのなす角 (aorto-septal angle: AS 角)、左室流出路血流速度を比較した。

初診時から 3 度目の外来受診時までの、3 回以上の血圧の平均を治療前の血圧とし、治療後の血圧は 2 度目の心エコー図記録時に最も近い外来日の血圧とした。心室中隔基部厚は今鷹ら<sup>9)</sup>の方法に従い、B モード心エコー図左室長軸断層像で、拡張末期での大動脈基部より 1.5 cm 以内での心室中隔壁の最大厚とした (Fig. 1)。心室中隔基部最大厚部で M モード記録も行い、B モードでの計測値と比較、確認した。AS 角は B

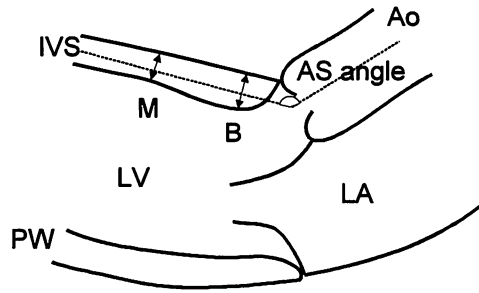
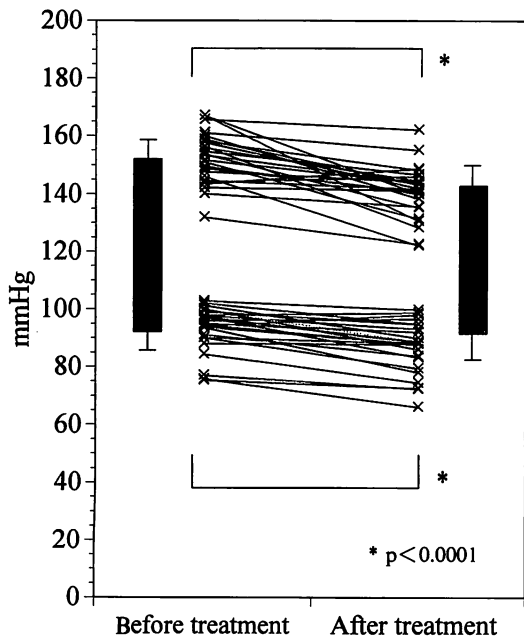


Fig. 1 Measurements of interventricular septum (IVS) thickness at the basal portion (B) and mid portion (M), and aorto-septal angle (AS) in the long-axis view of B-mode echocardiograms

Ao=aorta; LV=left ventricle; LA=left atrium; PW=posterior wall.

Table 1 (continued)

LVDs (mm)		LVMI (g/m <sup>2</sup> )		SV <sub>1</sub> +RV <sub>5</sub> (mV)		AS angle (degree)		Velocity of LVOT (m/sec)	
Before	After	Before	After	Before	After	Before	After	Before	After
33.0	28.0	113.5	96.9	2.0	2.2	103.0	115.0	0.9	0.9
27.0	31.0	115.4	162.8	2.5	2.7	111.0	140.0	0.8	1.5
25.0	29.0	94.5	93.6	3.5	3.5	115.0	109.0	0.9	0.9
29.0	32.0	139.0	129.4	3.8	3.7	124.0	119.0	1.0	0.8
28.0	33.0	73.5	104.2	4.0	3.7	113.0	113.0	1.0	0.9
25.0	30.0	114.4	132.5	2.2	2.1	111.0	117.0	1.1	1.3
20.0	21.0	89.9	57.6	4.0	3.0	112.0	117.0	1.0	0.9
20.0	26.0	77.5	71.8	2.2	2.2	105.0	122.0	N/A	0.9
32.0	32.0	145.0	106.4	3.2	2.5	122.0	115.0	0.8	0.8
29.0	32.0	130.1	113.4	3.6	3.4	127.0	118.0	0.8	0.7
32.0	33.0	120.0	90.5	3.2	2.4	104.0	109.0	1.2	0.9
35.0	30.0	166.4	139.9	5.2	4.9	115.0	122.0	1.1	1.3
30.0	34.0	133.5	125.4	3.6	3.2	122.0	116.0	0.8	0.8
27.0	30.0	142.6	139.4	3.0	3.5	102.0	105.0	1.1	0.9
31.0	37.0	112.4	107.4	2.6	3.3	94.0	114.0	1.0	1.0
31.0	42.0	120.0	120.6	3.5	3.7	107.0	107.0	1.0	1.1
30.0	30.0	109.8	95.3	5.0	4.8	123.0	124.0	0.9	1.0
28.0	29.0	82.6	84.2	3.0	3.4	100.0	123.0	1.4	1.0
26.0	28.0	109.0	111.4	5.2	5.6	115.0	107.0	1.2	1.6
32.0	31.0	153.0	118.4	3.4	2.6	120.0	128.0	0.8	0.8
25.0	32.0	118.6	102.0	2.9	4.0	123.0	112.0	1.2	0.9
29.0	27.0	141.2	112.4	4.8	3.1	126.0	120.0	0.9	1.2
29.0	32.0	112.5	102.6	N/A	3.6	107.0	108.0	1.3	1.0
27.0	29.0	109.8	127.2	3.7	3.8	128.0	112.0	0.8	1.0
28.3±3.7	30.8±3.9	117.7±23.6	110.2±23.1	3.5±0.9	3.4±0.9	113.7±9.6	116.3±7.9	1.0±0.2	1.0±0.2



**Fig. 2 Systolic and diastolic blood pressures before and after antihypertensive treatment in 24 patients**

モード心エコー図，拡張末期左室長軸断層像より計測した。左室流出路血流速度は，心尖部左前斜位像で左室流出路にサンプリングポイントを置き，パルス・ドップラー法より求めた。心エコー図検査には東芝製（東京）SSH160Aを使用し，熟練した3人の技師のいずれかがビデオテープに記録，計測した。計測値は3人以上の医師がビデオテープにより確認した。左室筋重量（left ventricular mass：LVM）はDevereuxら<sup>10）</sup>の式

$$LVM = 1.04 [(LVDd + IVST + PWT)^3 - (LVDd)^3] - 13.6$$

LVDd=left ventricular end-diastolic diameter；  
IVST=interventricular septal wall thickness；PWT=posterior wall thickness.

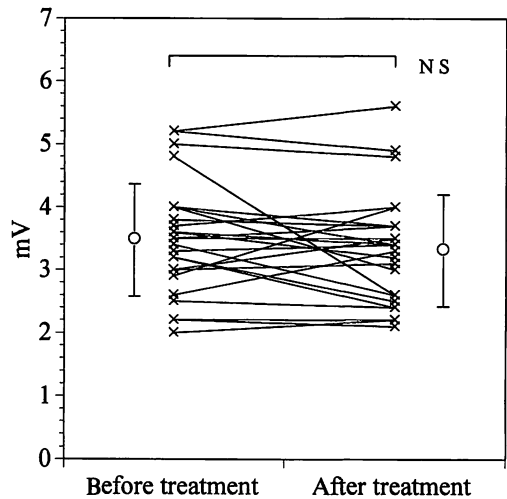
より求めた。

統計解析はpaired *t* 検定を使用し，結果は平均値±標準偏差で示した。

## 成 績

### 1. 患者背景

24例の初診時より降圧治療後の心エコー図記録までの期間は平均802日，最短195日，最長1,302日であった。24例のうち7例は非薬物療法，17例は薬物療法により治療した。非薬物療法としては主に減塩食，



**Fig. 3 Electrocardiogram voltage (SV<sub>1</sub>+RV<sub>5</sub>) before and after antihypertensive treatment in 24 patients**

体重減量の指導が行われた。運動の奨励も行われたが，特に個々の症例に対する運動処方を行われなかった。薬物療法を受けたもののうち12例は単剤による治療で，β遮断薬が5例，Ca拮抗薬が3例，α遮断薬が2例であり，1例はCa拮抗薬から利尿薬への変更，1例はCa拮抗薬からβ遮断薬への変更であった。他の5例は2剤による治療を受け，β遮断薬とCa拮抗薬またはα遮断薬，利尿薬の組み合わせであった。3剤以上の降圧薬を投与されていたものはなかった。高血圧の合併症として2例に糖尿病を，3例に高脂血症を認めたが，弁膜症などの合併症は認めなかった。

### 2. 血 圧

血圧の平均値は降圧治療前152.7±8.7/93.1±8.0 mmHgから140.0±8.2/86.6±8.2 mmHgへ収縮期血圧・拡張期血圧ともに有意に減少した(*p*<0.0001；**Fig. 2**)。治療前に比べ，22例で収縮期血圧が低下し，21例で拡張期血圧が低下した。

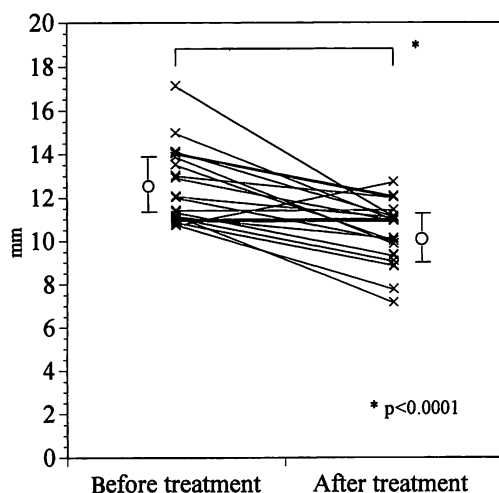
### 3. 心 電 図

全症例の心電図上のSV<sub>1</sub>+RV<sub>5</sub>を**Table 1**に示した。平均値をみると，降圧治療前3.5±0.9 mV，治療後3.4±0.9 mVであり，有意な変化を認めなかった(**Fig. 3**)。治療前に比べ，治療後にSV<sub>1</sub>+RV<sub>5</sub>の低下を認めたのは12例のみであった。

**Table 2 Results of echocardiographic measurements before and after antihypertensive treatment in 24 patients**

	Before treatment	After treatment	p value
Systolic blood pressure(mmHg)	152.7±8.7	140.0±8.2	<0.0001
Diastolic blood pressure(mmHg)	93.1±8.0	86.6±8.2	<0.0001
Mid portion of IVS(mm)	9.6±1.7	9.0±1.4	0.060
PWT(mm)	9.8±1.3	9.3±0.8	0.110
LVDd (mm)	48.5±4.2	49.0±4.3	0.515
LVDs (mm)	28.3±3.7	30.8±3.9	0.003
LVMI(g/m <sup>2</sup> )	117.7±23.6	110.2±23.1	0.093
Basal portion of IVS(mm)	12.3±1.7	10.3±1.4	<0.0001
Velocity at LVOT(m/sec)	1.0±0.2	1.0±0.2	0.899
AS angle(degree)	113.7±9.6	116.3±7.9	0.268

Abbreviations as in Fig. 1, Table 1.



**Fig. 4 Thickness of basal interventricular septum measured by echocardiography before and after antihypertensive treatment in 24 patients**

#### 4. 心エコー図所見

全症例の心エコー図上の測定値を **Table 1** に示した。平均値でみると、降圧治療前の心室中隔中央部厚  $9.6 \pm 1.7$  mm, 左室後壁厚  $9.8 \pm 1.3$  mm, 左室拡張末期径  $48.5 \pm 4.2$  mm であり、治療後では心室中隔中央部厚  $9.0 \pm 1.4$  mm, 左室後壁厚  $9.3 \pm 0.8$  mm, 左室拡張末期径  $49.0 \pm 4.3$  mm であった (**Table 2**)。心室中隔中央部厚, 左室後壁厚ともに治療後にやや減少していたが、統計学的に有意ではなかった。左室筋重量係数も治療前  $117.7 \pm 23.6$  g/m<sup>2</sup>, 治療後  $110.2 \pm 23.1$  g/m<sup>2</sup> であり、減少傾向はあるが、有意ではなかった。一方、心室中隔基

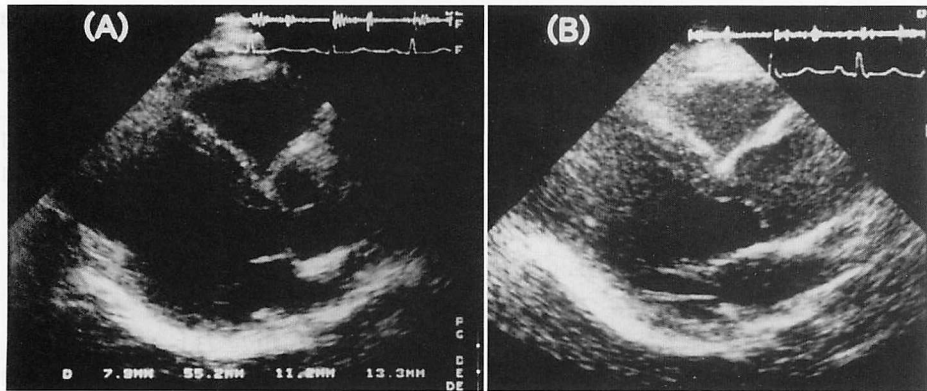
部厚は降圧治療により 19 例で減少を認め、4 例で変化なく、1 例で増加した。平均値は  $12.3 \pm 1.7$  mm から  $10.3 \pm 1.4$  mm へと有意に減少した ( $p < 0.0001$ ; **Fig. 4**)。Fig. 5 に典型例を示した。中隔基部厚減少例 19 例と非減少例 5 例の間に、明らかな治療内容、合併症に差異はなかった。

AS 角は、治療前  $113.7 \pm 9.6^\circ$ , 治療後  $116.3 \pm 7.9^\circ$  であり、有意な変化を認めなかった。また、左室流出路血流速度も治療前  $1.0 \pm 0.2$  m/sec, 治療後  $1.0 \pm 0.2$  m/sec で、有意な変化は認めなかった。

対象となった 24 例は薬物療法 17 例と非薬物療法 7 例からなるが、心室中隔基部肥厚の改善に治療方法の違いによる影響は認められなかった。合併症は糖尿病 2 例, 高脂血症 3 例の 5 例のみであったが、心室中隔基部肥厚の改善に影響は認めなかった。また、心室中隔基部肥厚改善例 19 例と非改善例 5 例の間に、合併症、使用降圧薬の違いは認めなかった。

#### 考 案

心エコー図法で心室中隔基部が左室流出路へ突出する所見は S 状中隔でも認められる<sup>1)</sup>。本研究で取り扱った心室中隔基部肥厚は、心室中隔の変形ではなく、大動脈基部と心室中隔基部との接合部に限局した肥厚を伴う点で、S 状中隔とは異なる。この心室中隔基部肥厚は正常血圧者においても認められ、加齢とともに増加するが、高血圧患者においてより著明であり、本態性高血圧との関連が強く示唆されている<sup>6,7)</sup>。非対称性心室中隔肥大症例のうち、高血圧歴のある例では中隔



**Fig. 5 Echocardiograms of case 11, a 60-year-old man**

Typical long-axis views in a patient before (A) and after (B) antihypertensive treatment. The thickness of the basal portion of the interventricular septum decreased from 13 mm (before treatment) to 11 mm (after treatment).

基部肥厚がみられるという報告<sup>12)</sup>がある。しかし、中隔基部肥厚が高血圧の発症に伴うものかどうかを検討した報告や、降圧治療に伴う中隔基部肥厚の変化を検討した報告はない。

本研究は後ろ向きな観察であるが、明らかな心肥大を認めず、心室中隔基部にのみ壁肥厚を認める症例において、6ヵ月以上の有効な降圧治療により、心室中隔基部厚に有意な減少を認めた。高血圧患者の中隔基部肥厚が自然退縮する可能性は考えにくいので、中隔基部肥厚の改善は降圧療法によるものと考えられる。また、明らかな左室肥大を認めない軽症高血圧で、既に心室中隔基部にのみ肥厚を認めていることから、高血圧による心肥大が心室中隔基部から始まる可能性も示唆される。

心室中隔基部に限局した肥大が起こる原因は明らかではない。心室中隔基部は大動脈との連結部にあたり、また、左室流出路として左室から大動脈への高速の血流にさらされている場所でもある。したがって、この部位に対する高血圧による力学的・血行力学的な負荷は心室の他の部位よりも大きいと推察される。左室壁への力学的負荷を直接測定することは困難であるが、Hengら<sup>13)</sup>は左心室を回転楕円形に近似することにより、血圧に対する左室壁へのストレスを検討し、壁応力は中隔、特に心基部側で大であると報告している。

心室中隔基部の肥厚は加齢とともに増加する傾向が報告されている<sup>9)</sup>。加齢によってAS角は減少する<sup>14)</sup>とされており、高齢者では若年者に比べ、より急激な角度の変化をもって血液は左室から大動脈へ駆出され、

心室中隔基部へかかるストレスも大きいと考えられる。また大動脈閉鎖不全症や大動脈弁狭窄症に伴って類似の中隔基部の突出を認めることがあるという報告<sup>15-17)</sup>もあり、左室流出路を通過する高速の血流が心室中隔基部肥厚の一因かもしれない。

本研究では降圧療法による心室中隔基部肥厚の改善を明らかにすることを目的としたため、明らかな心肥大例を除外し、心室中隔基部にのみ肥厚を認めた症例を対象とした。重症高血圧症例では左心室全体にわたる心肥大をきたしていることが多いと考えられるので、本研究では軽症高血圧例が集まることとなった。降圧療法による心室中隔基部肥厚の改善は軽症高血圧例に限られることなく、左心室全体に心肥大を認めるような重症例では、心室中隔基部肥厚の改善は左室壁全体の改善の一部として現れてくるであろうと考えられる。

軽症高血圧患者を対象とした今回の研究では、従来心肥大指標として用いられてきた心電図のSV<sub>1</sub>+RV<sub>5</sub>電位、および心エコー図上の心室中隔中央部厚、左室後壁厚、左室筋重量係数には降圧により減少傾向がみられたが、有意な差とはいえなかった。こうした初期の心肥大においては従来の指標ではそれを評価出来ず、直接心室中隔基部の壁厚を測定する必要があると考えられた。心室中隔基部厚の測定は、初期の高血圧や軽症高血圧の治療効果の指標としても有用であると思われる。

## 結 論

未治療軽症本態性高血圧患者の心室中隔基部厚は、降圧治療により減少した。心室中隔基部肥厚は高血圧

により起こり、その測定は軽症高血圧・初期高血圧の治療効果の評価、心肥大の予防に有用であると思われる。

## 要 約

我々は心エコー図法により、本態性高血圧症患者の心室中隔基部に肥厚を認めることが多いことを報告してきた。今回、降圧療法が心室中隔基部肥厚に与える影響を後ろ向きに調べ、高血圧との関連を検討した。

対象は当院を受診した未治療本態性高血圧症患者のうち、初診から3ヵ月以内の心エコー図で通常の指標では心肥大を認めず、心室中隔基部厚が11 mm以上を示し、6ヵ月以上降圧療法を受けた後に、再び心エコー図を記録した24例(平均[±SD] 55±9歳、男性15例、女性9例)である。これら対象者について6ヵ月以上の降圧治療前後での血圧、心電図電位(SV<sub>1</sub>±RV<sub>5</sub>)、心エコー図での心室中隔中央部厚、左室後壁厚、心室中隔基部厚、左室筋重量係数、大動脈・中隔角(AS角)、左室流出路血流速度を比較検討した。心室中隔基部厚はBモード心エコー図の左室長軸拡張末期断層像で、大動脈基部より1.5 cm以内での心室中隔壁の最大厚とした。

降圧治療により、血圧は152.7±8.7/93.1±8.0 mmHgから140.0±8.2/86.6±8.2 mmHgへ有意に減少し( $p<0.0001$ )、心室中隔基部は12.3±1.7 mmから10.3±1.4 mmへ減少した( $p<0.0001$ )。SV<sub>1</sub>+RV<sub>5</sub>、心室中隔厚、左室後壁厚、左室筋重量係数、AS角、左室流出路血流速度は、有意な変化を示さなかった。

明らかな心肥大所見を示さない本態性高血圧患者において、降圧治療により中隔基部肥厚が有意に減少したことから、心室中隔基部肥厚は高血圧によって起こることが示唆された。また、心室中隔基部厚の計測は高血圧初期の治療効果判定に有用であると考えられた。

J Cardiol 1998; 31 (3): 151-158

## 文 献

- 1) Maron BJ, Gottdiener JS, Epstein SE: Patterns and significance of distribution of left ventricular hypertrophy in hypertrophic cardiomyopathy: A wide angle, two dimensional echocardiographic study of 125 patients. *Am J Cardiol* 1981; **48**: 418-428
- 2) Wigle ED, Sasson Z, Henderson MA, Ruddy TD, Fulop J, Rakowski H, Williams WG: Hypertrophic cardiomyopathy: The importance of the site and the extent of hypertrophy: A review. *Prog Cardiovasc Dis* 1985; **28**: 1-83
- 3) Klues HG, Schiffers A, Maron BJ: Phenotypic spectrum and patterns of left ventricular hypertrophy in hypertrophic cardiomyopathy: Morphologic observations and significance as assessed by two-dimensional echocardiography in 600 patients. *J Am Coll Cardiol* 1995; **26**: 1699-1708
- 4) Sakamoto T, Tei C, Murayama M, Ichiyasu H, Hada Y, Hayashi T, Amano K: Giant T wave inversion as a manifestation of asymmetrical apical hypertrophy (AAH) of the left ventricle: Echocardiographic and ultrasono-cadiotomographic study. *Jpn Heart J* 1976; **16**: 611-629
- 5) Yamaguchi H, Ishimura T, Nishiyama S, Nagasaki F, Nakanishi S, Takatsu F, Nishijo T, Umeda T, Machii K: Hypertrophic nonobstructive cardiomyopathy with giant negative T waves (apical hypertrophy): Ventriculographic and echocardiographic features in 30 patients. *Am J Cardiol* 1979; **44**: 401-412
- 6) Imataka K, Sakamoto H, Okamoto E, Ieki K, Fujii J: Echocardiographic assessment of cardiac basal hypertrophy represented by increased base to mid thickness ratio (B/M ratio) in the ventricular septum and its relation to age. *Jpn J Geriatr* 1994; **31**: 324-329 (in Jpn with Eng abstr)
- 7) Ieki K, Imataka K, Sakurai S, Okamoto E, Ashida T, Fujii J: Differentiation of hypertrophic cardiomyopathy and hypertensive cardiac hypertrophy using the patterns of interventricular septum hypertrophy. *J Cardiol* 1996; **27**: 309-314 (in Jpn with Eng abstr)
- 8) Dahlof B, Pannert K, Hansson L: Reversal of left ventricular hypertrophy in hypertensive patients: A metaanalysis of 109 treatment studies. *Am J Hypertens* 1992; **5**: 95-100
- 9) Schmieder RE, Martus P, Klingbeil A: Reversal of left ventricular hypertrophy in essential hypertension: A meta-analysis of randomized double-blind studies.

- JAMA 1996; **275**: 1507-1513
- 10) Devereux RB, Alonso DR, Lutas EM, Gottlieb GJ, Campo E, Sachs I, Reichek N: Echocardiographic assessment of left ventricular hypertrophy: Comparison to necropsy findings. *Am J Cardiol* 1986; **57**: 450-458
  - 11) Goor D, Lillehei W, Edwards JE: The "Sigmoid septum": Variation in the contour of the left ventricular outlet. *Am J Roentgenol* 1969; **107**: 366-376
  - 12) Uchida M, Fujiwara T, Wada T, Nakajima S, Sato H, Nakata Y, Yamaguchi H, Kawai S, Okada R, Kano T: Effect of hypertension on asymmetrical septal hypertrophy: An echocardiographic study. *J Cardiol* 1988; **18**: 1043-1050(in Jpn with Eng abstr)
  - 13) Heng MK, Janz RF, Jobin J: Estimation of regional stress in the left ventricular septum and free wall: An echocardiographic study suggesting a mechanism for asymmetric septal hypertrophy. *Am Heart J* 1985; **110**: 84-90
  - 14) Azechi N, Morita Y, Inoue M, Kuzuyama R, Imataka K: Age-associated morphological change in inter-ventricular septum. *Jpn J Clin Pathol* 1993; **41**: 285-288(in Jpn with Eng abstr)
  - 15) Shiota T, Sakamoto T, Amano K, Hada Y, Takenaka K, Hasegawa I, Takahashi T, Suzuki J, Takahashi H, Sugimoto T: Aortic regurgitation in hypertrophic cardiomyopathy as detected by color Doppler echocardiography. *J Cardiol* 1987; **17**: 759-768(in Jpn with Eng abstr)
  - 16) Panza JA, Maron BJ: Valvular aortic stenosis and asymmetric septal hypertrophy: Diagnostic considerations and clinical and therapeutic implications. *Eur Heart J* 1988; **9**(Suppl E): 71-76
  - 17) Gross-Sawicka EM, Nagi HM, Lever HM, Salcedo EE, Fouad-Tarazi FM: Aortoseptal angulation and left ventricular hypertrophy pattern: An echocardiographic study in patients with aortic valvular stenosis. *J Am Soc Echocardiogr* 1991; **4**: 583-588