

経胸壁カラードップラー心エコー
図法による肥大型心筋症の冠血流
予備能評価

Assessment of Coronary Flow
Reserve in Patients With
Hypertrophic Cardiomyopathy
Using Transthoracic Color Doppler
Echocardiography

浅海 嘉夫
吉田 清
穂積 健之
赤阪 隆史
高木 力
加地修一郎
川元 隆弘
緒方裕美子
八木登志員
盛岡 茂文
吉川 純一*

Yoshio ASAMI, MD
Kiyoshi YOSHIDA, MD, FJCC
Takeshi HOZUMI, MD
Takashi AKASAKA, MD, FJCC
Tsutomu TAKAGI, MD
Syuichiro KAJI, MD
Takahiro KAWAMOTO, MD
Yumiko OGATA, MD
Toshikazu YAGI
Shigefumi MORIOKA, MD, FJCC
Junichi YOSHIKAWA, MD, FJCC*

Abstract

Abnormal coronary flow pattern and coronary vasodilator reserve have been identified in patients with hypertrophic cardiomyopathy (HCM) using invasive techniques. The characteristics of coronary flow velocity and coronary flow reserve were evaluated by noninvasive-recording of coronary flow velocity in the distal portion of the left anterior descending coronary artery in 7 patients with HCM and 7 normal subjects using transthoracic color Doppler echocardiography. Coronary flow velocity was measured at rest and during intravenous infusion of adenosine triphosphate (0.15 mg/kg/min). Diastolic peak velocity, diastolic mean velocity, the time from the beginning of diastole to peak velocity (TVP) and velocity half time from peak velocity was measured in each group. Coronary flow reserve was obtained as the ratio of hyperemic mean velocity to resting mean velocity.

TVP was significantly prolonged in the patients with HCM compared with the normal subjects (159 ± 38 vs 103 ± 54 msec, $p < 0.05$). Velocity half time was significantly shorter in the patients with HCM compared with the normal subjects (304 ± 138 vs 451 ± 109 msec, $p < 0.05$). Although diastolic mean velocity during hyperemia was not different between the 2 groups (62 ± 8 vs 70 ± 19 cm/sec), diastolic mean velocity at rest was significantly higher in the patients with HCM than in the normal subjects (39 ± 6 vs 26 ± 7 cm/sec, $p < 0.01$). Therefore, coronary flow reserve was significantly lower in the patients with HCM than in the normal subjects (1.6 ± 0.4 vs 2.7 ± 0.4 , $p < 0.001$). There was a good correlation between diastolic mean velocity and the ratio of interventricular septal to posterior left ventricular wall thickness ($y = 0.024x + 0.46$, $r = 0.75$).

Transthoracic assessment of coronary flow velocity using color Doppler echocardiography reveals that coronary flow reserve is reduced in patients with HCM because of increased baseline resting diastolic mean velocity.

J Cardiol 1998; 32(4): 247-252

神戸市立中央市民病院循環器センター 内科: 〒650-0046 神戸市中央区港島中町4-6; *大阪市立大学医学部 第一内科, 大阪 Division of Cardiology, Kobe General Hospital, Kobe; *The First Department of Internal Medicine, Osaka City University Medical School, Osaka

Address for reprints: YOSHIDA K, MD, FJCC, Division of Cardiology, Kobe General Hospital, Minatojima-nakamachi 4-6, Chuo-ku, Kobe 650-0046

Manuscript received June 29, 1998; accepted July 27, 1998

Key Words

■Coronary circulation

■Cardiomyopathies (hypertrophic)

■Doppler ultrasound

はじめに

従来，冠血流動態の計測には，熱希釈法¹⁾，ドップラーカテーテル，ドップラーガイドワイヤーによる方法^{2,3)}が用いられてきた。しかし，これらの方法はいずれも侵襲的であり，ベッドサイドでの応用に限界を有していた。近年のカラードップラー心エコー図装置を用いれば，経胸壁的に冠動脈血流速度が計測可能であると報告されている^{4,5)}。本研究の目的は，経胸壁カラードップラー心エコー図法により，非侵襲的に肥大型心筋症例の冠血流速度を計測し，その血流速度波形，冠血流予備能 (coronary flow reserve: CFR) につき，正常例と比較・検討することである。

対象と方法

1. 対象

対象は経胸壁カラードップラー装置により，安静時および最大反応性充血時の左冠動脈前下行枝血流速度を計測しえた肥大型心筋症7例(心筋症群)，健常7例(健常群)である。肥大型心筋症の診断は，心エコー図にて左室壁の非対称性心筋肥大を認め，左室拡大のないものとした⁶⁻⁸⁾。その際，他の疾患による左室心筋肥大例を除外し，冠動脈造影上有意狭窄のないものを対象とした。全例正常洞調律で，年齢は心筋症群は39-66歳(平均51±11歳)，健常群は28-62歳(平均45±14歳)であった(Table 1)。

2. 方法

SSA-380A心エコー装置[東芝製(東京)，3.5MHz探触子]を使用し，断層心エコー図(傍胸骨短軸像)にて心室中隔壁厚，左室後壁厚を計測し，心室中隔壁厚/左室後壁厚(左室壁厚比)を求めた。冠動脈前下行枝冠血流速度の計測には，HDI-3000カラードップラー心エコー装置[ATL製(USA)，4.0-7.0MHz探触子]を使用した。経胸壁カラードップラー法(傍心尖部アプローチ)で，前下行枝遠位部を長軸方向に描出した。パルス・ドップラー法を用いて，超音波ビームと冠動脈カラー血流シグナルの成す角度が最小となるようにサン

Table 1 Patient characteristics and echocardiographic data

| | HCM | Normal subjects | p value |
|-------------------|---------|-----------------|---------|
| Patients (n) | 7 | 7 | |
| Age (yr) | 51±11 | 45±14 | NS |
| Sex (male/female) | 6/1 | 5/2 | NS |
| IVS (mm) | 18±3 | 11±4 | <0.01 |
| PLVW (mm) | 12±2 | 11±3 | NS |
| S/P | 1.5±0.1 | 1.0±0.2 | <0.001 |
| MV (cm/sec) | 39±6 | 26±7 | <0.01 |
| MVHE (cm/sec) | 62±8 | 70±19 | NS |
| CFR | 1.6±0.4 | 2.7±0.4 | <0.001 |

Values are mean±SD.

HCM=patients with hypertrophic cardiomyopathy; IVS=interventricular septal wall thickness; PLVW=posterior left ventricular wall thickness; S/P=ratio of IVS to PLVW; MV=diastolic mean velocity; MVHE=diastolic mean velocity during hyperemia; CFR=coronary flow reserve derived from MV at rest and during hyperemia.

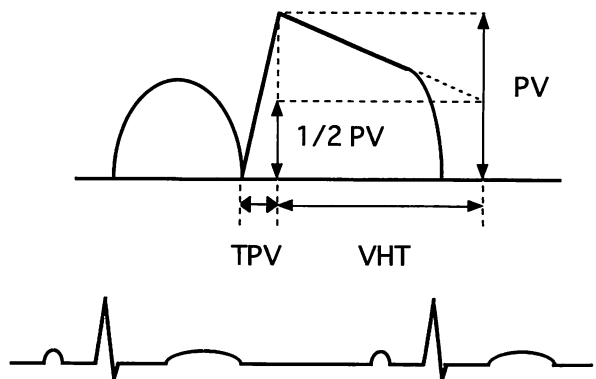


Fig. 1 Measurement of parameters of coronary flow velocity recording

PV = diastolic peak velocity; TPV = time from beginning of diastole to diastolic peak velocity; VHT = velocity half time.

プルボリュームを置き，その血流速度スペクトラムを表示し，ビデオテープに記録した。冠血流速度は，角度補正の後(心筋症群: 46±3°，健常群: 44±3°)，安静時および最大反応性充血時(adenosine triphosphate 負

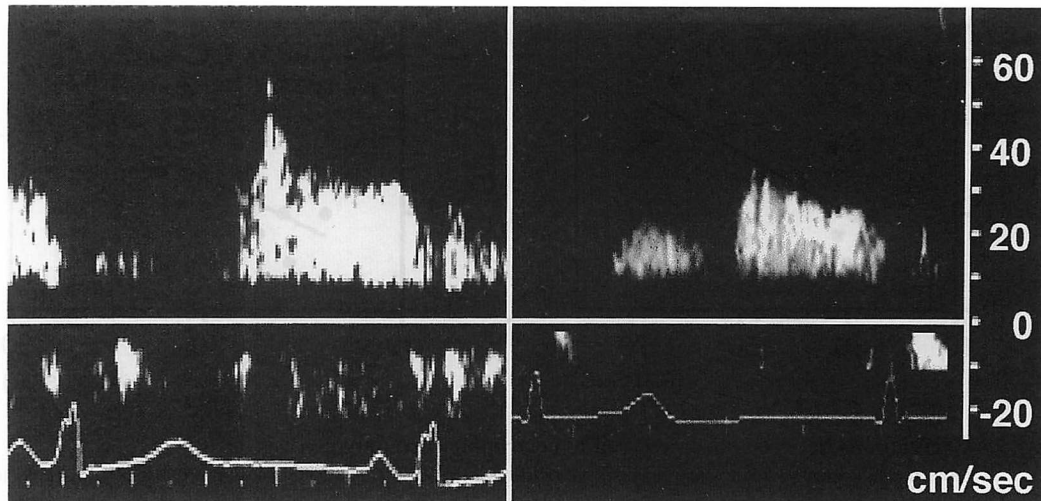


Fig. 2 Examples of coronary flow velocity recording in a patient with hypertrophic cardiomyopathy (left) and a normal subject (right)

荷0.15 mg/kg/min, 静注)のそれぞれにつき計測した。安静時の拡張期最大血流速, 時間平均血流速, 拡張期の開始から拡張期最大血流速に至る最大血流速到達時間, 拡張期最大血流速からの血流速半減時間, および最大反応性充血時の拡張期最大血流速, 時間平均血流速を計測した⁹⁾(Fig. 1)。各計測値は, 3心拍の平均とした。最大血流速到達時間, 血流速半減時間は, $\sqrt{\text{RR時間}}$ で補正して用いた。冠血流予備能は,

$$\text{CFR} = (\text{最大反応性充血時の血流速}) / (\text{安静時の血流速})$$

により求めた。

各指標は平均±標準偏差で示した。統計学的解析は, paired *t*検定, unpaired *t*検定, χ^2 検定, Fisherの直接確率計算法を用いて処理した。相関は単回帰分析を用いて検討した。 $p < 0.05$ をもって有意差の判定とした。

結 果

1. 左室壁厚 (Table 1)

心筋症群の左室壁厚比は 1.5 ± 0.1 であり, これは健常群の 1.0 ± 0.2 より有意に高値であった($p < 0.001$)。

2. 左冠動脈前下行枝血流速 (Table 1, Fig. 2)

安静時には, 心筋症群の拡張期最大血流速は健常群のそれよりも有意に高く(53 ± 11 vs 36 ± 9 cm/sec,

$p < 0.01$), また平均血流速も健常群のそれより有意に高かった(39 ± 6 vs 26 ± 7 cm/sec, $p < 0.01$)。最大血流速到達時間は心筋症群で健常群よりも有意に延長していたが(159 ± 38 vs 103 ± 54 msec, $p < 0.05$), 血流速半減時間は健常群よりも有意な短縮を示した(304 ± 138 vs 451 ± 109 msec, $p < 0.05$)。全例を対象にした場合, 拡張期平均血流速は左室壁厚比と良好な正の相関を示した($y = 0.024x + 0.46$, $r = 0.75$; Fig. 3)。

3. 冠血流予備能 (Table 1)

最大反応性充血時の拡張期平均血流速は, 心筋症群, 健常群ともに安静時に比べ有意に増加した(それぞれ 39 ± 6 から 62 ± 8 cm/sec, $p < 0.01$; 26 ± 7 から 70 ± 19 cm/sec, $p < 0.001$)。しかし, 心筋症群における冠血流予備能は健常群のそれに比較して有意に低値であった(1.6 ± 0.4 vs 2.7 ± 0.4 , $p < 0.001$)。

考 案

従来冠血流速の計測は, 経食道心エコー図法も含め, 何らかの侵襲性を伴っていた¹⁻³⁾。経胸壁アプローチによる非侵襲的な計測も試みられてはいるものの, その報告は少なく, 断層心エコー図のみのガイド下での冠血流の検出率は十分とはいえなかった¹⁰⁻¹²⁾。近年の心エコー装置の進歩に伴い, 冠動脈血流はカラードップラー法により描出可能となり, パルス・ドップラー法による血流速の測定が容易となった^{4, 5)}。

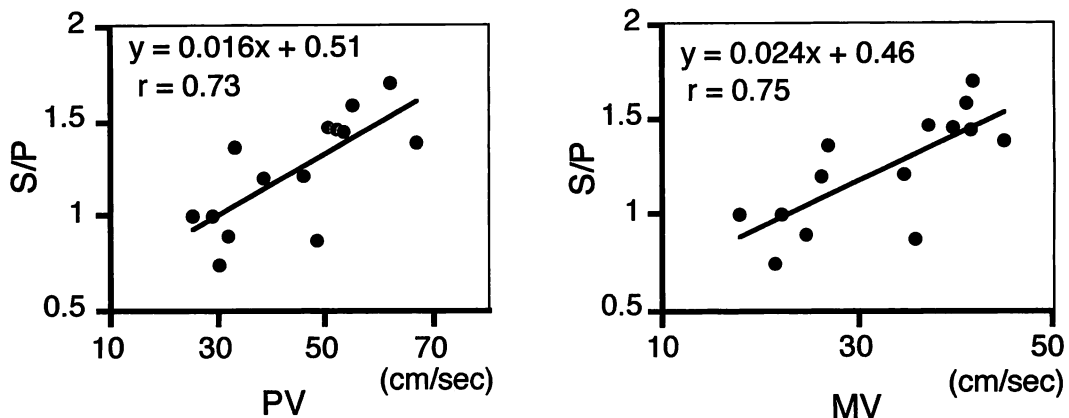


Fig. 3 Correlations between parameters of hypertrophic cardiomyopathy

Left: Correlation between diastolic peak velocity and the ratio of interventricular septal wall thickness to posterior left ventricular wall thickness.

Right: Correlation between diastolic mean velocity and the ratio of interventricular septal wall thickness to posterior left ventricular wall thickness.

Abbreviations as in Table 1, Fig. 1.

本研究では心筋症例において、ベッドサイドにて非侵襲的に冠血流速を測定し、その病態の解析を行った。

心筋症群の左冠動脈前下行枝拡張期血流速は、健常群と比較して、最大血流速、時間平均血流速ともに高値であり、拡張期の開始から拡張期最大血流速に至る最大血流速到達時間が延長、拡張期最大血流速からの血流速半減時間が短縮するという特徴を示した。高血圧や大動脈弁狭窄症に伴う左室肥大例では、最大血流速到達時間の延長と血流速半減時間の短縮が報告されている^{13, 14}。しかし、弁置換術を施行した大動脈弁狭窄症の患者の多くでは、左室肥大を残していても最大血流速到達時間および血流速半減時間が正常化しており¹⁴、単に左室肥大からだけではそのような機序を説明出来ない。局所的な拡張時相の遅れが最大血流速到達時間の延長を引き起こしている可能性もある¹⁵。また動物実験では、dobutamine 負荷により、心内膜下の冠細動脈径は圧縮されるだけでなく、最大に圧縮される時相が収縮末期から拡張早期あるいは拡張中期にまで遅延されるとの報告もみられる¹⁶。しかしながら、肥大型心筋症における冠血流速異常の機序の解明には、更なる検討が必要である。

心筋症例での冠血流予備能が正常群より低値であることは知られている^{17, 18}。心筋症と同様に、心筋肥大を伴う大動脈弁狭窄¹⁹、高血圧性心疾患²⁰⁻²³でも冠血流予備能は正常心よりも低下することが認められている。本研究でも、心筋症群での冠血流予備能は健常群

より有意に低値を示した。これは、心筋症群と健常群間で最大反応性充血時の拡張期平均血流速に、有意差がないにもかかわらず、安静時に心筋症群の拡張期平均血流速が健常群に比べ有意に高値となっているためであった(39 ± 6 vs 26 ± 7 cm/sec, $p < 0.01$)。心筋症で安静時に拡張期血流速が高値となるのは、心筋肥大と心筋壁張力増加により、心筋での酸素需要が増すためと考えられている^{1, 24}。全例を対象にした場合、拡張期最大血流速および平均血流速は心室中隔と左室後壁の壁厚比と良好な正の相関を示しており、心筋肥大による安静時冠血流速の増加が冠血流予備能を低下させる要因となっていることが示唆された。

心筋症において、収縮期の左前下行枝血流速度は低下もしくは逆流波となることが知られている。しかし、経胸壁カラードップラー心エコー図法では低速の血流の検出は困難で、本研究でも心筋症群での収縮期波の検出には限界があった。また、超音波ビームと冠動脈カラー血流シグナルの成す角度が許容範囲を超えるため、血流速の絶対値の評価が困難となることも問題点として挙げられる。

結 論

1) 経胸壁カラードップラー心エコー図法は、心筋症例の非侵襲的な左前下行枝血流速計測において有用であった。

2) 安静時最大血流速到達時間は心筋症群で健常群

よりも有意に延長していたが、血流速半減時間は健常群よりも有意に短縮していた。

3) 心筋症群の拡張期平均血流速は安静時に健常群よりも有意に高く、冠血流予備能は心筋症群では健常

群に比較して有意に低値を示した。

4) 安静時拡張期平均血流速は左室壁厚比と良好な正の相関を示した。

要 約

肥大型心筋症患者における冠動脈血流パターンと冠動脈拡張予備能の異常は、従来、侵襲的方法を用いて明らかにされてきた。我々は非侵襲的に肥大型心筋症例の冠血流速波形、冠血流予備能を解析する目的で、心筋症7例、健常7例で、カラードプラー法により、安静時および最大反応性充血時(adenosine triphosphate 0.15 mg/kg/min、静注)の左冠動脈前下行枝血流速を記録し、その拡張予備能を測定した。

心筋症群では健常群に比べ、最大血流速到達時間は有意に延長し(159 ± 38 vs 103 ± 54 msec, $p < 0.05$)、血流速半減時間は短縮していた(304 ± 138 vs 451 ± 109 msec, $p < 0.05$)。最大反応性充血時の拡張期平均血流速は両群間に差はなかった(62 ± 8 vs 70 ± 19 cm/sec)。しかし安静時の拡張期平均血流速は、心筋症群では健常群よりも有意に高値であった(39 ± 6 vs 26 ± 7 cm/sec, $p < 0.01$)。このため、冠動脈予備能は心筋症群で有意に低値を示した(1.6 ± 0.4 vs 2.7 ± 0.4, $p < 0.001$)。拡張期平均血流速と心室中隔・左室後壁の壁厚比(左室壁厚比)の間には、良好な相関が認められた($y = 0.024x + 0.46$, $r = 0.75$)。

経胸壁アプローチにて左冠動脈前下行枝血流速を計測することにより、1)肥大型心筋症例では安静時に拡張期平均血流速が上昇しているため、冠動脈予備能が低下していること、2)その平均血流速は左室壁厚比に比例していることが示された。

J Cardiol 1998; 32(4): 247-252

文 献

- 1) Cannon RO III, Rosing DR, Maron BJ, Leon MB, Bonow RO, Watson RM, Epstein SE: Myocardial ischemia in patients with hypertrophic cardiomyopathy: Contribution of inadequate vasodilator reserve and elevated left ventricular filling pressures. *Circulation* 1985; **71**: 234-243
- 2) Cole JS, Hartley CJ: The pulsed Doppler coronary artery catheter: Primary report of a new technique for measuring rapid changes in coronary artery flow velocity in man. *Circulation* 1977; **56**: 18-25
- 3) Yamagishi M, Hotta D, Tamai J, Nakatani S, Miyatake K: Validity of catheter-tip Doppler technique in assessment of coronary flow velocity and application of spectrum analysis method. *Am J Cardiol* 1991; **67**: 758-762
- 4) Hozumi T, Yoshida K, Ogata Y, Akasaka T, Asami Y, Takagi T, Morioka S: Noninvasive assessment of significant left anterior descending coronary artery stenosis by coronary flow velocity reserve with transthoracic color Doppler echocardiography. *Circulation* 1998; **97**: 1557-1562
- 5) Yagi T, Yoshida K, Hozumi T, Akasaka T, Takagi T, Kaji S, Kawamoto T, Kawai J, Morioka S, Yoshikawa J: Transthoracic digital color Doppler assessment of the left anterior descending coronary artery and intramyocardial blood flow. *J Cardiol* 1997; **30**: 9-12 (in Jpn with Eng abstr)
- 6) Maron BJ, Epstein SE: Hypertrophic cardiomyopathy: Recent observations regarding the specificity of three hallmarks of the disease: Asymmetric septal hypertrophy, septal disorganization and systolic anterior motion of the anterior mitral leaflet. *Am J Cardiol* 1980; **45**: 141-154
- 7) Maron BJ: Asymmetry in hypertrophic cardiomyopathy: The septal to free wall thickness ratio revisited. *Am J Cardiol* 1985; **55**: 835-838
- 8) Maron BJ, Bonow RO, Cannon RO III, Leon MB, Epstein SE: Hypertrophic cardiomyopathy: Interrelations of clinical manifestations, pathophysiology, and therapy (1). *N Engl J Med* 1987; **316**: 780-789
- 9) Akasaka T, Yoshikawa J, Yoshida K, Maeda K, Takagi T, Miyake S: Phasic coronary flow characteristics in patients with hypertrophic cardiomyopathy: A study by coronary Doppler catheter. *J Am Soc Echocardiogr* 1994; **7**: 9-19
- 10) Fusejima K, Takahara Y, Sudo Y, Murayama H, Masuda Y, Inagaki Y: Comparison of coronary hemodynamics in patients with internal mammary artery and saphenous vein coronary artery bypass grafts: A noninvasive approach using combined two-dimensional and Doppler echocardiography. *J Am Coll Cardiol* 1990; **15**: 131-139
- 11) Ross JJ Jr, Mintz GS, Chandrasekaran K: Transthoracic two-dimensional high frequency (7.5 MHz) ultrasonic visualization of the distal left anterior descending coronary artery. *J Am Coll Cardiol* 1990; **15**: 373-377
- 12) Ross JJ Jr, Ren JF, Land W, Chandrasekaran K, Mintz GS:

- Transthoracic high frequency (7.5 MHz) echocardiographic assessment of coronary vascular reserve and its relation to left ventricular mass. *J Am Coll Cardiol* 1990; **16**: 1393–1397
- 13) Tadaoka S, Kimura A, Yada T, Tamura K, Hasegawa K, Nezuo S, Sawayama T, Tsujioka K, Kajiya F: Effect of left ventricular hypertrophy secondary to systemic hypertension on coronary flow dynamics. *Circulation* 1990; **82**(Suppl III): III-29(abstr)
 - 14) Fujiwara T, Nagomi A, Masaki N, Yamane H, Matsuoka S, Yoshida H, Fukuda H, Katsumura T, Kajiya F: Coronary flow velocity waveforms in aortic stenosis and the effects of valve replacement. *Ann Thorac Surg* 1989; **48**: 518–522
 - 15) Bonow RO, Vitale DF, Maron BJ, Bacharach SL, Frederick TM, Green MV: Regional left ventricular asynchrony and impaired global left ventricular filling in hypertrophic cardiomyopathy: Effect of verapamil. *J Am Coll Cardiol* 1987; **9**: 1108–1116
 - 16) Tanaka E, Sekka T, Mohammed MU, Ito K, Shinozaki Y, Abe S, Hyodo K, Tanioka K, Kubota M, Umetani K, Mori H: Configurational changes in intramyocardial small coronary (ISC) vessels during a cardiac cycle evaluated by monochromatic synchrotron radiation microangiography. *Circulation* 1996; **94**(Suppl I): I-243(abstr)
 - 17) Cannon RO III, Schenke WH, Maron BJ, Tracy CM, Leon MB, Brush JE Jr, Rosing DR, Epstein SE: Differences in coronary flow and myocardial metabolism at rest and during pacing between patients with obstructive and patients with nonobstructive hypertrophic cardiomyopathy. *J Am Coll Cardiol* 1987; **10**: 53–62
 - 18) Memmola C, Iliceto S, Napoli VF, Cavallari D, Santoro G, Rizzon P: Coronary flow dynamics and reserve assessed by transesophageal echocardiography in obstructive hypertrophic cardiomyopathy. *Am J Cardiol* 1994; **74**: 1147–1151
 - 19) Murcus ML, Doty DB, Hiratzka LF, Wright CB, Eastham CL: Decreased coronary reserve: A mechanism for angina pectoris in patients with aortic stenosis and normal coronary arteries. *N Engl J Med* 1982; **307**: 1362–1366
 - 20) Strauer BE: Ventricular function and coronary hemodynamics in hypertensive heart disease. *Am J Cardiol* 1979; **44**: 999–1006
 - 21) Murcus ML, Harrison DG, Chilian WM, Koyanagi S, Inou T, Tomanek RJ, Martins JB, Eastham CL, Hiratzka LF: Alterations in the coronary circulation in hypertrophied ventricles. *Circulation* 1987; **75**(Suppl I): I-19–I-25
 - 22) Opher D, Mall G, Zebe H, Schwarz F, Weihe E, Manthey J, Kubler W: Reduction of coronary reserve: A mechanism for angina pectoris in patients with arterial hypertension and normal coronary arteries. *Circulation* 1984; **69**: 1–7
 - 23) Brush JE Jr, Cannon RO III, Schenke WH, Bonow RO, Leon MB, Maron BJ, Epstein SE: Angina due to coronary microvascular disease in hypertensive patients without left ventricular hypertrophy. *N Engl J Med* 1988; **319**: 1302–1307
 - 24) Sabbah HN, Stein PD: Reduction of systolic coronary blood flow in experimental left ventricular outflow tract obstruction. *Am Heart J* 1988; **116**: 806–811