

拡張型心筋症に合併した僧帽弁逆流に対する外科治療の効果

Effectiveness of Surgical Repair of Mitral Regurgitation Concomitant With Dilated Cardiomyopathy

富田 威  
 中谷 敏  
 江石 清行<sup>\*1,\*2</sup>  
 竹村 隆宏<sup>\*3,\*4</sup>  
 高沢 有史<sup>\*5</sup>  
 小柳 仁<sup>\*5</sup>  
 亀田 陽一<sup>\*6</sup>  
 北村惣一郎<sup>\*6,\*7</sup>  
 駒村 和雄  
 安村 良男  
 山岸 正和  
 宮武 邦夫

Takeshi TOMITA, MD  
 Satoshi NAKATANI, MD, FJCC  
 Kiyoyuki EISHI, MD<sup>\*1,\*2</sup>  
 Takahiro TAKEMURA, MD<sup>\*3,\*4</sup>  
 Arifumi TAKASAWA, MD<sup>\*5</sup>  
 Hitoshi KOYANAGI, MD, FJCC<sup>\*5</sup>  
 Yohichi KAMEDA, MD<sup>\*6</sup>  
 Soichiro KITAMURA, MD, FJCC<sup>\*6,\*7</sup>  
 Kazuo KOMAMURA, MD  
 Yoshio YASUMURA, MD  
 Masakazu YAMAGISHI, MD, FJCC  
 Kunio MIYATAKE, MD, FJCC

**Abstract**

Dilated cardiomyopathy (DCM) is often accompanied by severe mitral regurgitation (MR) which deteriorates the clinical course. Mitral reconstruction for severe MR may improve the symptoms and prognosis.

Five patients with DCM and one patient with dilated phase of hypertrophic cardiomyopathy underwent mitral reconstruction for severe MR (4 males, 2 females, mean age  $50 \pm 17$  years) from 1983 to 1995. Their New York Heart Association (NYHA) functional class and findings of echocardiography and cardiac catheterization were compared before and after surgery. Five patients underwent annuloplasty and one patient underwent mechanical valve replacement. There was no operative or in-hospital death. NYHA class improved from 3.2 to 1.8 ( $p < 0.05$ ). The degree of MR was reduced from 3.5 to 1.2 ( $p < 0.05$ ), and left ventricular end-diastolic pressure decreased from  $18 \pm 7$  to  $13 \pm 8$  mmHg ( $p < 0.05$ ). Left ventricular fractional shortening, ejection fraction and cardiac index ( $2.4 \pm 0.4$  to  $2.7 \pm 1.1$  l/min/m<sup>2</sup>) did not change significantly. Two patients died within one year due to exacerbation of congestive heart failure (2.5 month later) or sudden death (6 months later). Three patients died at 21 months, 5 and 8 years after the operation (renal insufficiency, heart failure, sudden death, respectively). Mitral reconstruction improved the symptoms in patients with DCM and severe MR in the short term. However, 5 of 6 patients died in the intermediate or long-term.

Mitral reconstruction may be a therapeutic option for early outcome in patients with refractory congestive heart failure due to DCM and severe MR.

*J Cardiol* 1998; 32(6): 391–396

国立循環器病センター 心臓内科, <sup>\*1,\*7</sup>(現)心臓外科: 〒565-8565 大阪府吹田市藤白台5-7-1; <sup>\*2</sup>(現)岩手医科大学 第三外科, 岩手; <sup>\*3</sup>国立療養所東長野病院 心臓血管外科, 長野; <sup>\*4</sup>(現)国立長野病院 心臓血管外科, 長野; <sup>\*5</sup>東京女子医科大学附属日本心臓血圧研究所 循環器外科, 東京; <sup>\*6</sup>奈良県立医科大学 第三外科, 奈良

Departments of Cardiology and <sup>\*1,\*7</sup>(present) Cardiovascular Surgery, National Cardiovascular Center, Osaka; <sup>\*2</sup>(present) The Third Department of Surgery, Iwate Medical College, Iwate; <sup>\*3</sup>Department of Cardiovascular Surgery, National Higashi Nagano Hospital, Nagano; <sup>\*4</sup>(present) Department of Cardiovascular Surgery, National Nagano Hospital, Nagano; <sup>\*5</sup>Department of Cardiovascular Surgery, The Heart Institute of Japan, Tokyo Women's Medical College, Tokyo; <sup>\*6</sup>The Third Department of Surgery, Nara Medical College, Nara

**Address for reprints:** NAKATANI S, MD, FJCC, Department of Cardiology, National Cardiovascular Center, Fujishiro-dai 5-7-1, Suita, Osaka 565-8565

Manuscript received September 30, 1998; accepted October 7, 1998

## Key Words

■ Cardiomyopathies (dilated replacement)

■ Mitral regurgitation

■ Mitral valve (repair, replacement)

## はじめに

拡張型心筋症 (dilated cardiomyopathy: DCM) は、心室腔の拡大と壁運動の低下を特徴とする予後不良の心疾患である。DCM 症例では、僧帽弁輪拡大、心室拡大や壁運動低下に伴う収縮期僧帽弁尖閉鎖運動の制限、虚血や線維化に伴う乳頭筋機能不全のため、しばしば僧帽弁閉鎖不全症 (mitral regurgitation: MR) を合併する。本症の合併する DCM 症例は非合併例に比し心不全を頻回に繰り返し、予後不良といわれているが<sup>1,2)</sup>、これは MR 自体が左房圧を上昇させ、肺鬱血を繰り返す要因となるのみならず、逆流による左室の容量負荷が、既に拡大している左室や弁輪を更に拡大させ、ますます MR を増悪させるという悪循環をきたすためと考えられる。したがってこの悪循環を断ち切るにより、つまり MR を消失させることにより、DCM 例の臨床症状や予後を改善する可能性が考えられる。Bolling ら<sup>3,4)</sup> は DCM に合併した MR に対し僧帽弁形成術を施行し、症状の軽減と予後の改善をみたし報告しているが、我が国では治療例の症例報告が散見されるのみで、多数例での検討はなされていない。

本研究では、他施設 (国立療養所東長野病院, 東京女子医科大学, 奈良県立医科大学) の協力を得て、MR を合併した DCM 患者において外科的 MR 修復が

## Selected abbreviations and acronyms

DCM = dilated cardiomyopathy

MR = mitral regurgitation

症状の軽減や予後の改善などに有効か否かを検討した<sup>5-7)</sup>。

## 対象と方法

1983-1995年に、当院および他施設において、外科的に MR を修復した DCM 患者 5 例および拡張相肥大型心筋症 (dilated phase of hypertrophic cardiomyopathy: D-HCM) 患者 1 例、計 6 例を対象とした。平均年齢は 50 ± 17 歳 (21-74 歳) で、男性 4 例、女性 2 例であった。全例、利尿薬、ジギタリス製剤、血管拡張薬などの投与を受けているにもかかわらず、New York Heart Association (NYHA) 機能分類 3-4 度 (平均 3.2 ± 0.4 度) の中等度から高度の心不全症状を呈し、内科的治療に難渋していた (Table 1)。DCM の診断は心エコー図検査、心臓カテーテル検査および心筋生検結果を用いて行い、MR の程度評価はカラードプラー法により行った。MR 修復前後の NYHA 分類の変化および臨床経過、心エコー図検査所見、カテーテル検査所見を比較検討した。

Table 1 Clinical, echocardiographic and catheterization findings

Cases	Age (yr)	Sex	Disease	NYHA class	Echocardiographic findings					Catheterization findings						Operations
					MR	LAD (mm)	LVDd (mm)	LVDs (mm)	FS (%)	LVEDVI (ml/m <sup>2</sup> )	LVESVI (ml/m <sup>2</sup> )	EF (%)	CI (l/min/m <sup>2</sup> )	PCWP (mmHg)	LVEDP (mmHg)	
1	74	F	DCM	4	3	53	74	65	12	276	203	26	2.5	11	10	MAP
2	21	M	DCM	3	4	38	60	48	20	134	86	47		18	16	MAP
3	40	M	D-HCM	3	3	87	96	69	28			50	2.3	18	15	MAP
4	48	M	DCM	3	4	33	65	50	23	218	137	36	2.2	17	25	MAP+CABG
5	57	F	DCM	3	3	41	63	52	17	155	95	36	3.1	17	13	MVR+Cryo
6	59	M	DCM	3	4	60	76	63	17	148	104	29	1.9	27	29	MAP+TAP
Mean	50			3.2	3.3	52	72	58	20	186	125	37	2.4	18	18	
±SD	±17			±0.4	±0.5	±18	±12	±8	±5	±53	±43	±9	±0.4	±5	±7	

NYHA = New York Heart Association; LAD = left atrial dimension; LVDd = left ventricular end-diastolic dimension; LVDs = left ventricular end-systolic dimension; FS = left ventricular fractional shortening; LVEDVI = left ventricular end-diastolic volume index; LVESVI = left ventricular end-systolic volume index; EF = ejection fraction; CI = cardiac index; PCWP = pulmonary capillary wedge pressure; LVEDP = left ventricular end-diastolic pressure; F = female; M = male; D-HCM = dilated phase of hypertrophic cardiomyopathy; MAP = mitral annuloplasty; CABG = coronary artery bypass grafting; MVR = mitral valve replacement; Cryo = cryoablation; TAP = tricuspid annuloplasty.

結 果

1. 術前心エコー図検査およびカテーテル検査所見

術前の心エコー図検査では、左房径は平均52±18mm、左室拡張末期径は平均72±12mmと拡大しており、左室内径短縮率は20±5%と低下していた。全例で3度または4度の高度MRを認めた(平均3.3±0.5度)。MRの原因として器質的弁疾患を示唆する所見は認められず、MRは左室拡大に伴う弁輪拡大や弁接合不良によるものと考えられた(Table 1)。

心臓カテーテル検査は5例に施行しており、左室拡張末期容積係数は平均186±53ml/m<sup>2</sup>と大きく、左室駆出率は平均37±9(26-50)%、心係数は平均2.4±0.4(1.9-3.1)l/min/m<sup>2</sup>と低下していた。平均肺動脈楔入圧は18±5mmHg、左室拡張末期圧は18±7mmHgであった(Table 1)。

2. 術式および術後短期経過

MRに対し1例で弁置換術が施行されたが、他の5例では弁輪形成術が施行された。併用手術として心室頻拍に対する凍結凝固術、三尖弁輪縫縮術、冠動脈バイパス術が各1例に施行された(Table 1)。術中死亡はなく、全例人工心肺からの離脱にcatecholamineを要したものの、比較的容易に離脱可能であった。術後は呼吸困難などの症状の改善が認められ、NYHA分類も平均3.2度から1.8度と有意に改善し、全例退院可能であった(Fig. 1)。

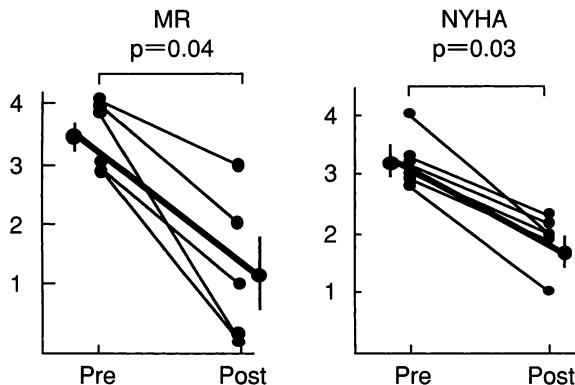


Fig. 1 Changes in the grade of MR(left) and NYHA functional class(right) after surgery  
Pre = preoperation; Post = postoperation.  
Other abbreviation as in Table 1.

3. 術後心エコー図検査所見の変化

MRは平均術前の3.3±0.5度から術後1.2±1.2度まで有意な改善を認めた(Fig. 1)。左房径は52±18から37±9mm、左室拡張末期径は72±12から65±8mmと縮小傾向を認めた。左室内径短縮率は20±5%から20±10%と殆ど変化を認めなかった(Table 2)。術後慢性期に再びMRが増悪してきた例が2例あった。うち術後早期から心エコー図法で経過が観察出来た1例は、僧帽弁リング形成術により術後早期にはMRは消失していたものの、数週間以内に次第にMRが増悪した。この例は、術前、左室後壁が殆ど収縮しておらず、そのため乳頭筋-腱索が後尖を引っ張るような形態を呈し、弁尖接合不良により著明な逆流を生じていた。術後も後壁の壁運動は不良で、後尖の収縮期閉鎖運動が制限されており、僧帽弁リングで弁輪径が小さくなったにもかかわらず、逆流が生じていた(Fig. 2)。

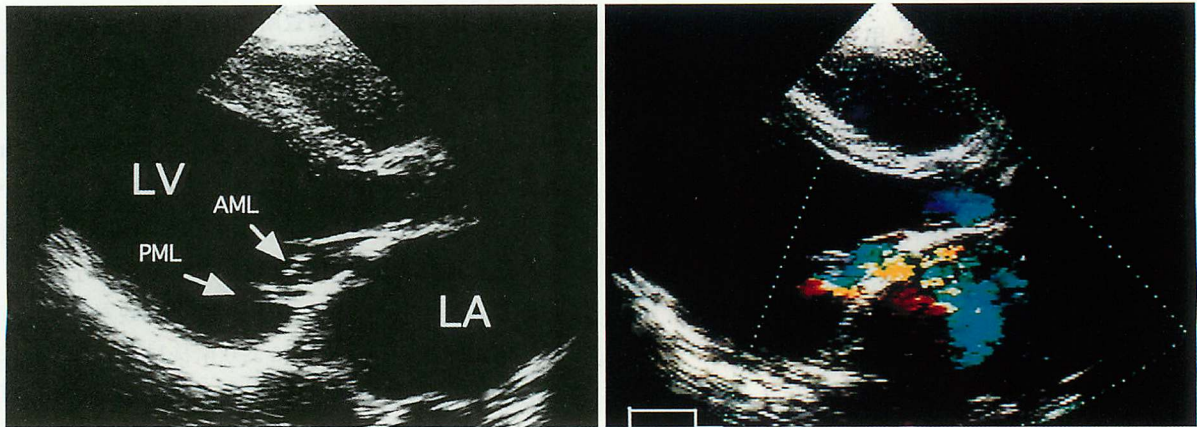
4. 心臓カテーテル検査所見の変化

平均肺動脈圧は29±9から24±10mmHg、平均肺動脈楔入圧は18±5から14±10mmHgと有意差は認めないものの低下し、左室拡張末期圧は18±7から13±8mmHgへと有意に低下していた。術後左室造影を施行しえた患者数が少ないためか、左室拡張末期容積係数、収縮末期容積係数、左室駆出率に著変は認め

Table 2 Echocardiographic and catheterization findings after surgery

	Preoperation	Postoperation
Echocardiographic findings		
MR	3.3±0.5	1.2±1.2*
LAD(mm)	52±18	37±9
LVDd(mm)	72±12	65±8
LVDs (mm)	58±8	55±12
FS (%)	20±5	20±10
Catheterization findings		
Mean PAP (mmHg)	29±9(5)	24±10(3)
PCWP (mmHg)	18±5(6)	14±10(3)
LVEDP (mmHg)	18±7(6)	13±8*(3)
LVEDVI (ml/m <sup>2</sup> )	186±53(5)	188±42(2)
LVESVI (ml/m <sup>2</sup> )	125±43(5)	151±51(2)
EF (%)	37±9(6)	21±10(2)
CI (l/min/m <sup>2</sup> )	2.4±0.4(5)	2.7±1.1(3)

( ): Number of patients. \*p<0.05. Values are mean±SD.  
PAP=pulmonary artery pressure. Other abbreviations as in Table 1.



**Fig. 2** Echocardiograms of a representative case

*Left:* Parasternal long-axis view showing the posterior mitral leaflet was fixed because of tension in the chorda tendon due to left ventricular dilation.

*Right:* Color Doppler echocardiogram showing severe MR.

LV=left ventricle; LA=left atrium; AML=anterior mitral leaflet; PML=posterior mitral leaflet.

**Table 3** Follow-up results

Cases	NYHA class on discharge	MR	Follow-up (months)	Outcome	Cause of death
1	2	1	21	Death	CRF
2	1	0	12	Alive	
3	2	0→3 or 4?	2.5	Death	CHF
4	2	2	6	Death	Sudden death
5	2	0	96	Death	Sudden death
6	2	0→3	60	Death	CHF

CRF=chronic renal failure; CHF=congestive heart failure. Other abbreviation as in Table 1.

られなかった。心係数は $2.4 \pm 0.4$ から $2.7 \pm 1.1$  //min/m<sup>2</sup>と増加傾向を示した(**Table 2**)。

### 5. 術後の長期経過

平均31ヵ月の経過観察で、1年以内の死亡は2例であった。1例は心不全のため術後約2.5ヵ月で死亡し、他の1例は術後6ヵ月で突然死した。

1年以上の生存例では、症例1が腎不全のため術後21ヵ月で死亡し、症例5は術後8年で突然死し、症例6は5年後心不全により死亡した。1例は現在外来経過観察中である(**Table 3**)。

## 考 察

MRはDCM症例の約57%に合併し、心機能の低下や心不全増悪をきたして内科的治療に難渋する要因となる<sup>1)</sup>。Junkerら<sup>2)</sup>は、MR合併例では左室拡張末期容

積係数や左室拡張末期圧、肺動脈楔入圧、肺動脈圧が非合併例と比較し有意に高値であると報告している。またBlondheimら<sup>1)</sup>によると、MRの合併するDCM例は非合併例に比べ生存率が低く、32ヵ月の経過観察で生存率は非合併例の60%に対し、合併例は22%と予後不良であると報告している。一般に利尿薬、ジギタリス製剤、アンジオテンシン変換酵素阻害薬や $\beta$ 遮断薬などのDCMに対する内科的治療は、MRを合併したDCM例においても有効であるが<sup>8)</sup>、これらの治療が奏功しない例もしばしば見受けられる。外科的にMRを修復することにより症状などが改善する可能性は考えられるが、手術による侵襲や後負荷増大に伴う心不全増悪の可能性などから積極的に外科的治療は施行されていないのが現状である。当院においてもDCMに合併した難治性心室頻拍に対して凍結凝固術と同時に僧帽弁形成術が施行された例などを含め3例

しか経験がない。本研究ではこれら症例と他施設例を含め、我が国におけるMR合併DCM症例に対するMR修復の効果を、臨床症状や心エコー図検査・心臓カテーテル検査所見を手術前後で比較することにより検討した。その結果、全例でMRの減少と臨床症状の改善をみ、退院が可能であった。

MRの外科的修復術には弁置換術と弁形成術があるが、一般に弁形成術のほうが弁置換術より術後の左室駆出率の低下が少なく、NYHA分類や運動耐容能をより顕著に改善するといわれている<sup>9-11)</sup>。これは、弁置換術はMRを確実に消失させるが、同時に弁-腱索-乳頭筋からなる一連の僧帽弁複合体の障害を発生させ、左室の壁運動を低下させるためと考えられている。本検討では6例中5例で僧帽弁形成術を施行していたが、術後慢性期にMRが再増悪した例が2例存在した。うち術後経時的に心エコー図検査をしえた1例では、弁輪径は僧帽弁リングで縮小したにもかかわらず、後壁の壁運動低下のために後尖の腱索が引っばられ、結果的に弁尖接合が不良となり、術後左室径の拡大とともにMRが次第に増強してきた(Fig. 2)。

このように弁形成術は左室機能を温存する反面、DCMに合併したMRの際には再発の可能性があると考えられた。Bollingら<sup>3,4)</sup>は、DCMに合併したMRに対し積極的に弁形成術を行っている。彼らは高度MR合併DCM症例24例、虚血性心筋症24例(NYHA分類3度8例、4度40例、平均3.9度、術前平均左室駆出率16%)に対し僧帽弁リングを用いた弁輪形成術を行い、その結果、1例が右室不全から術中死亡したものの、他に院内死亡はなく、実質1年生存率82%、2年生存率71%と良好な成績を報告している。また生存例では術後平均22ヵ月の観察期間で全例NYHA分類1-2度(平均1.8度)に改善し、平均左室駆出率も26%に増大したと報告している。彼らの手術の特徴はリングを用いて弁輪形成を行う際に、常に小さめのサイズを使用していることである。このため心室が著明に拡大している例でもMRが有意に減少し、また再発もなく、弁輪形成術の特徴である左室機能温存と相まって良好な経過をたどったものと考えられる。したがって、左室拡大による弁輪拡大や左室壁運動異常(asynergy)の存在が、乳頭筋-腱索-弁尖の運動を障害させてMR

の発生にかかわっていることが予測されるDCM症例では、意識的に小さめのリングを使用し、逆流を改善させると同時に再発を予防することが重要であろう。

Bachら<sup>12)</sup>は、DCMに合併したMRを修復することによって左室駆出率や心係数が有意に改善したと報告している。この理由として、MR修復により心室の形態が変化し、術前の丸い形態の心臓(心エコー図法でみた左室横径縦径比が1に近い)から術後はより円錐形に近い生理的な形態へと変化したことによる可能性を述べている。今回の検討では対象数が少なかったためか、心エコー図検査や心臓カテーテル検査などでは左室拡張末期圧の低下以外は、心機能指標の有意な改善は認められなかった。今後、対象数を増やして検討する必要がある。

本検討ではNYHA分類が術前の平均3.2度から術後1.8度と有意に改善し、全例退院可能であった。したがって、少なくとも短期的予後は良好であったといえる。しかし中-長期的には、1例が心不全のため2.5ヵ月後に、2例が突然死にてそれぞれ6ヵ月後と8年後に、1例が腎不全のため21ヵ月後に、1例が5年後に心不全のため死亡している。これら6例の中には8年以上前に経験した症例も含まれており、この成績が現在にも適用出来るか否かは問題があるが、MRの外科的治療によりDCMの長期予後を改善することは困難かもしれない。しかしながら、内科的治療法の限界にある症例では考慮すべき治療法と思われる。

この治療法がMRを合併したDCMに対して真に有効な治療法として確立されるのか否か、適応症例は、弁形成術か弁置換術か、あるいはリングのサイズは等々解決すべき問題点は多くある。今後の更なる検討が必要である。

## 結 論

MRを合併するDCM6例に対し外科的にMRを修復した。術後左心機能に有意な改善は認められなかったが、少なくとも短期的には全例でNYHA分類が改善し、退院可能であった。長期的予後の改善効果は不明であり、今後の検討が必要と考えられるが、本治療法は内科的治療だけでは症状改善困難な症例で考慮する価値のある治療法と思われた。

## 要 約

拡張型心筋症(DCM)にしばしば合併する僧帽弁閉鎖不全症(MR)は、鬱血性心不全を繰り返す要因となり、内科的治療を困難にする。したがってMRを修復することにより心不全を改善させる可能性がある。MRを合併したDCM患者において、外科的MR修復が臨床症状や予後の改善に有用であるか否かを、多施設例で検討した。

1983-1995年にMRを修復したDCM 5例, 拡張相肥大型心筋症1例の計6例(年齢50±17歳, 男性4例, 女性2例; 僧帽弁形成術5例, 僧帽弁置換術1例)を対象とし, 手術前後のNew York Heart Association(NYHA)機能分類, 心エコー図, 心臓カテーテル所見を比較した。

術中死および入院死は認められず, MRは平均3.5度から術後1.2度と有意に減少し( $p < 0.05$ ), NYHA分類も平均3.2度から術後1.8度と有意に改善し( $p < 0.05$ ), 全例退院可能であった。左室拡張末期圧は $18 \pm 7$ から $13 \pm 8$  mmHg( $p < 0.02$ )と有意に改善したが, 心係数は $2.4 \pm 0.4$ から $2.7 \pm 1.1$  l/min/m<sup>2</sup>と増加傾向はあるものの有意差は認められなかった。術後1年以内の死亡は2例(2.5ヵ月後に心不全, 6ヵ月後に突然死)で, 3例は術後21ヵ月, 5, 8年目にそれぞれ腎不全, 心不全, 突然死で死亡した。1例は現在, 外来経過観察中である。

MR合併DCM例に対して外科的にMRを修復することにより, 少なくとも短期的には臨床症状の改善が得られる可能性がある。今後, 本治療法の適応基準など, 更なる検討が必要と考えられた。

*J Cardiol* 1998; 32(6): 391-396

## 文 献

- Blondheim DS, Jacobs LE, Kotler MN, Costacurta GA, Parry WR: Dilated cardiomyopathy with mitral regurgitation: Decreased survival despite a low frequency of left ventricular thrombus. *Am Heart J* 1991; **122**: 763-771
- Junker A, Thaysen P, Neilsen B, Andersen PE: The hemodynamic and prognostic significance of echodoppler-proven mitral regurgitation in patients with dilated cardiomyopathy. *Cardiology* 1993; **83**: 14-20
- Bolling SF, Deeb GM, Brunsting LA, Bach DS: Early outcome of mitral valve reconstruction in patients with end-stage cardiomyopathy. *J Thorac Cardiovasc Surg* 1995; **109**: 676-683
- Bolling SF, Pagani FD, Deeb GM, Bach DS: Intermediate-term outcome of mitral reconstruction in cardiomyopathy. *J Thorac Cardiovasc Surg* 1998; **115**: 381-386
- Kameda Y, Kitamura S, Kawachi K, Kawata T: Annuloplasty for severe mitral regurgitation due to dilated cardiomyopathy. *Ann Thorac Surg* 1996; **61**: 1829-1832
- 高沢有史, 橋本明政, 青見茂之, 今牧瑞浦, 野地 智, 小柳 仁: 拡張型心筋症を合併した Noonan 症候群に発症した僧帽弁閉鎖不全症に対する弁形成術の1例. *日胸外会誌* 1995; **43**: 894-897
- 竹村隆広, 柏木潤一, 佐藤一樹, 山本 昇: 拡張型心筋症に合併した僧帽弁閉鎖不全症に対する僧帽弁形成術の経験. *in* 第6回甲信心臓血管外科カンファレンス抄録集 1996; p 14
- Evangelista-Masip A, Bruguera-Cortada J, Serrat-Serradell R, Robles-Castro A, Galve-Basilio E, Alijarde-Guimera M, Soler-Soler J: Influence of mitral regurgitation on the response to captopril therapy for congestive heart failure caused by idiopathic dilated cardiomyopathy. *Am J Cardiol* 1992; **69**: 373-376
- Tischler MD, Cooper KA, Rowen M, LeWinter MM: Mitral valve replacement versus mitral valve repair: A Doppler and quantitative stress echocardiographic study. *Circulation* 1994; **89**: 132-137
- Goldman ME, Mora F, Guarino T, Fuster V, Mindich BP: Mitral valvuloplasty is superior to valve replacement for preservation of left ventricular function: An intraoperative two-dimensional echocardiographic study. *J Am Coll Cardiol* 1987; **10**: 568-575
- Gallino A, Jenni R, Hurni R, Hirzel HO, Kraysenbuhl HP, Egloff L, Rothlin M, Schönbeck M, Turina M: Early results after mitral valvuloplasty for pure mitral regurgitation. *Eur Heart J* 1987; **8**: 902-905
- Bach DS, Bolling SF: Improvement following correction of secondary mitral regurgitation in end-stage cardiomyopathy with mitral annuloplasty. *Am J Cardiol* 1996; **78**: 966-969