非破裂性巨大Valsalva洞動脈瘤の1例

Unruptured Aneurysm of the Right Sinus of Valsalva: A Case Report

堀之内尚志 Takashi HORINOUCHI, MD
加納 達雄 Tatsuo KANO, MD
福田 芳生 Yoshio FUKUDA, MD
上久保定一郎 Teiichiro KAMIKUBO, MD
桧作 薫 Kaoru HIZUKURI, MD
田中 秀樹 Hideki TANAKA, MD
福岡 嘉弘 Yoshihiro FUKUOKA, MD
河原田孝宣 Takanobu KAWAHARADA, MD
橘 裕紀 Hiroki TACHIBANA, MD
中村 一彦 Kazuhiko NAKAMURA, MD, FJCC

Abstract

A previously healthy and asymptomatic 45-year-old woman was referred for evaluation of a heart murmur and an unusual dilatation in the aortic root.

Transthoracic and transesophageal echocardiography, computed tomography, magnetic resonance imaging, and cardiac catheterization revealed an aneurysm with a maximum diameter of 6.0 cm in the right sinus of Valsalva. Aortic regurgitation and stenosis at the right ventricle outflow tract were associated with the aneurysm. Surgery and histological study demonstrated that the sinus of Valsalva aneurysm was enormously dilated with idiopathic degenerative change in the aortic media.

The aneurysm was tremendously large compared to any previously reported. Decrease in pressure load during diastole caused by aortic regurgitation probably resulted in the growth of this huge aneurysm without rupture.

J Cardiol 1999; 33(2): 89–93

Key Words

■Sinus of Valsalva ■Aneurysm ■Echocardiography

はじめに

Valsalva洞動脈瘤は，胎生期の円錐部隆起および心内膜床の癒合不全によって出来る憩室状の動脈瘤であり，右冠か無冠のValsalva洞から発生し，右心室あるいは右心房に突出するものである[1]．その臨床症状は様々であるが，非破裂例は無症状で経過することが多く，外来受診する機会は少ない．今回我々は，無症状であったにもかかわらず検診での心雑音を契機に診断された非破裂性の巨大な右Valsalva洞動脈瘤の1例を経験したので，考察を加え報告する．

症　例

症　例　45歳，女性

主　訴：特になし

家族歴・既往歴：心疾患を含め特記事項なし

現病歴：1988年からの職場検診では，異常を指摘されたことはなかった．1994年に心雑音を初めて指摘

国立南九州中央病院 第二循環器科：〒892−0083 鹿児島市城山1−8−1
The Second Department of Cardiology, Minami-Kyushu-Chuo National Hospital, Kagoshima
Address for reprints: HORINOUCHI T, MD, The Second Department of Cardiology, Minami-Kyushu-Chuo National Hospital, Shiroyama 1−8−1, Kagoshima 892−0083
Manuscript received August 20, 1998; accepted November 13, 1998

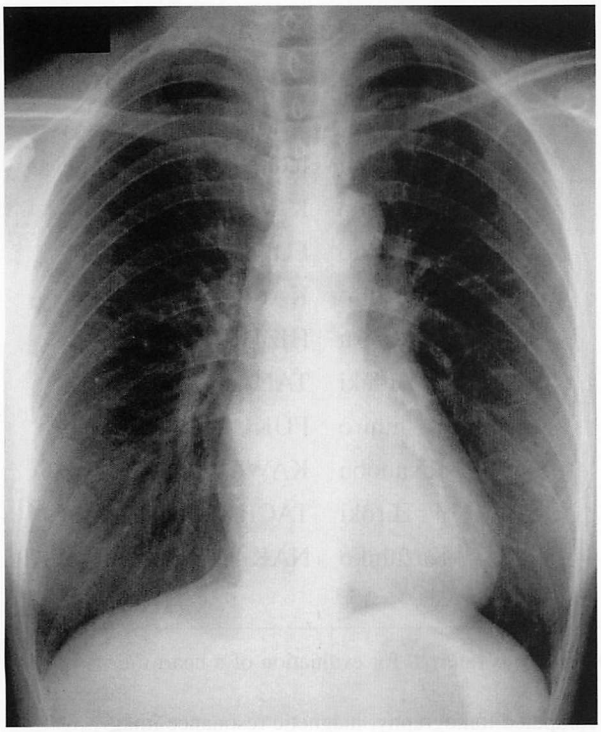

Fig. 1 Chest radiograph on admission showing normal findings
There is no indication of an aneurysm of the right sinus of Valsalva.

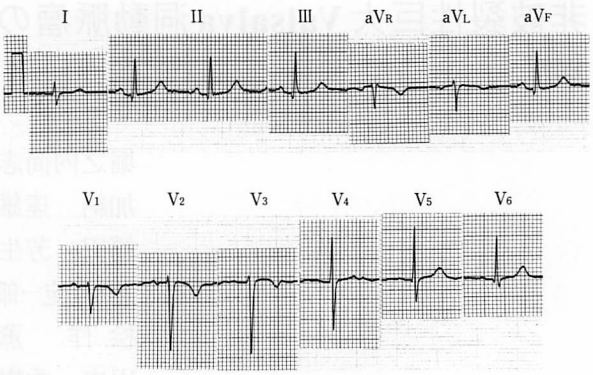

Fig. 2 Twelve-electrocardiogram showing poor R wave progression and negative T wave in V_1-V_3

されたが，自覚症状がないため放置していた．1997年5月，再度心雑音を指摘されたため，近医を受診．同医での心エコー図検査で大動脈基部の拡大がみられたため，精査を目的として当科を紹介された．

現症：意識清明．身長145cm，体重38.8kg，栄養状態良好．貧血，黄疸，頸静脈怒張，浮腫およびチアノーゼなし．坐位での心尖拍動は左第4肋間鎖骨中線にあった．血圧100/56mmHg，左右差なし．脈拍83/min，整．聴診では，Ⅰ・Ⅱ音正常大，Ⅲ・Ⅳ音なし．胸骨左縁第3肋間で最強点を有するLevine Ⅳ/Ⅵ度の駆出性雑音と拡張期逆流性雑音を聴取した．心雑音の放散なし．肺野は清，血管性雑音なし．

入院時検査所見：血液学的検査，生化学検査，血清学的検査は異常なし．血清梅毒反応は陰性．胸部X線写真(**Fig. 1**)では心胸郭比52%，大動脈の拡大は認められなかった．心電図(**Fig. 2**)は洞調律で，軸は正常，V_1-V_3でR波の減高と陰性T波を認めた．

心エコー図所見：経胸壁心エコーの傍胸骨左室長軸像(**Fig. 3-左**)で右冠動脈洞領域に右室方向へ突出する径4.5×5.0cmの瘤を認めた．また，左室短軸像(**Fig. 3-右**)での瘤径は4.5×6.0cmであった．カラードップラー法にて大動脈弁逆流(Ⅱ度)を認めた．瘤内では収縮期に乱流はなく，瘤から右室・右房への短絡血流も認められなかった．経食道心エコー図法でも短絡血流は検出出来なかった．

磁気共鳴画像所見(**Fig. 4**)：右冠動脈洞部に6.0×6.0×6.0cmの動脈瘤があり，これによる右肺動脈および左房上部の圧排所見が認められた．

心臓カテーテル検査：大動脈造影(**Fig. 5-上**)においても拡大した右Valsalva洞瘤と大動脈弁閉鎖不全(Sellers分類Ⅱ度)を認めた．右室造影(**Fig. 5-下**)では収縮期に瘤による右室流出路の圧排像を認めた．また，肺動脈から右室への引き抜き圧曲線(**Fig. 6**)では右室流出路の収縮期圧は17mmHg，右室収縮期圧は37mmHgであり，20mmHgの圧較差があった．右心房，右心室内でのO_2飽和度の上昇はみられなかった．

以上の所見より非破裂性右Valsalva洞動脈瘤と診断した．治療は自然破裂防止のため人工心肺下に瘤壁を切除し，人工血管で置換した．更に大動脈弁形成を併せて行った．右冠動脈の開口部はCarrel patchにて人工血管壁に吻合した．病変部には瘤壁の菲薄化と粘液変性がみられ，その病理所見では中膜の弾性線維の変性，断裂，および消失をみたが，炎症像はみられなかった．

考　察

以上より，病理所見を加えた最終診断は特発性の中膜変性を主因とする右Valsalva洞動脈瘤の非破裂例で

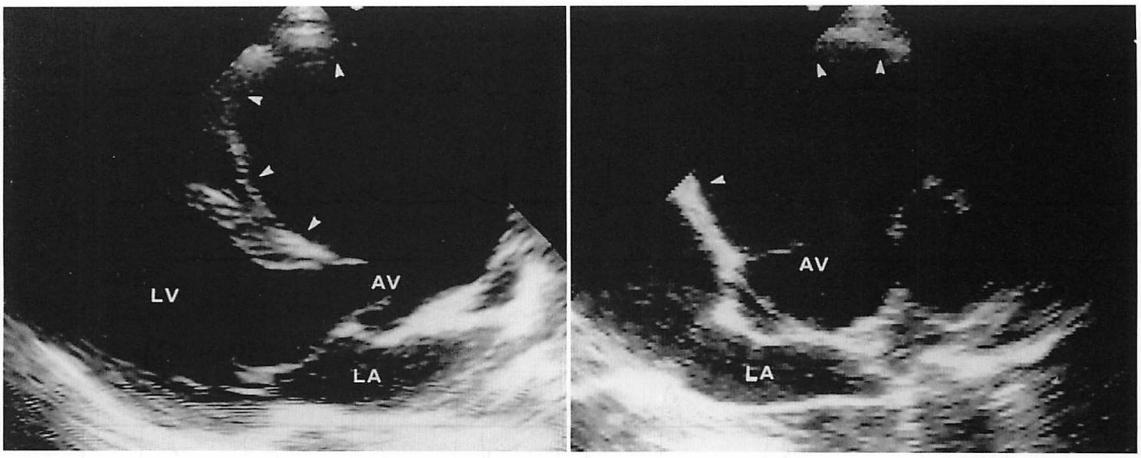

Fig. 3 Transthoracic echocardiograms showing an aneurysm(*arrowheads*)of right sinus of Valsalva protruding toward the right ventricle
The aneurysm is 4.5 × 5.0−6.0 cm in size.
Left: Long-axis view, *Right*: Short-axis view.
LV = left ventricle; AV = aortic valve; LA = left atrium.

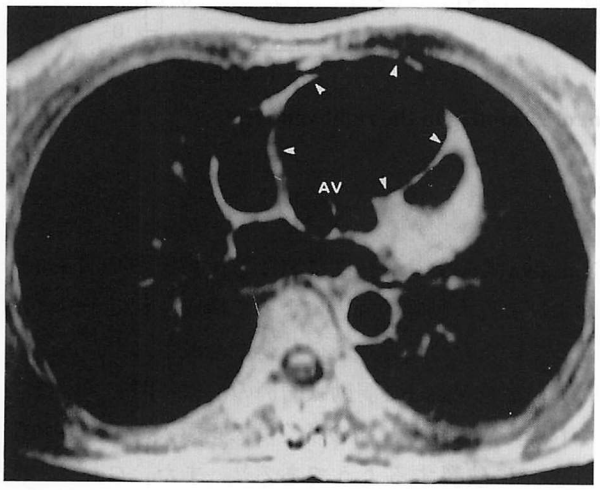

Fig. 4 Magnetic resonance image showing the aneurysm(*arrowheads*)of the right sinus of Valsalva
The aneurysm is 6.0 × 6.0 cm in size.
Abbreviation as in Fig. 3.

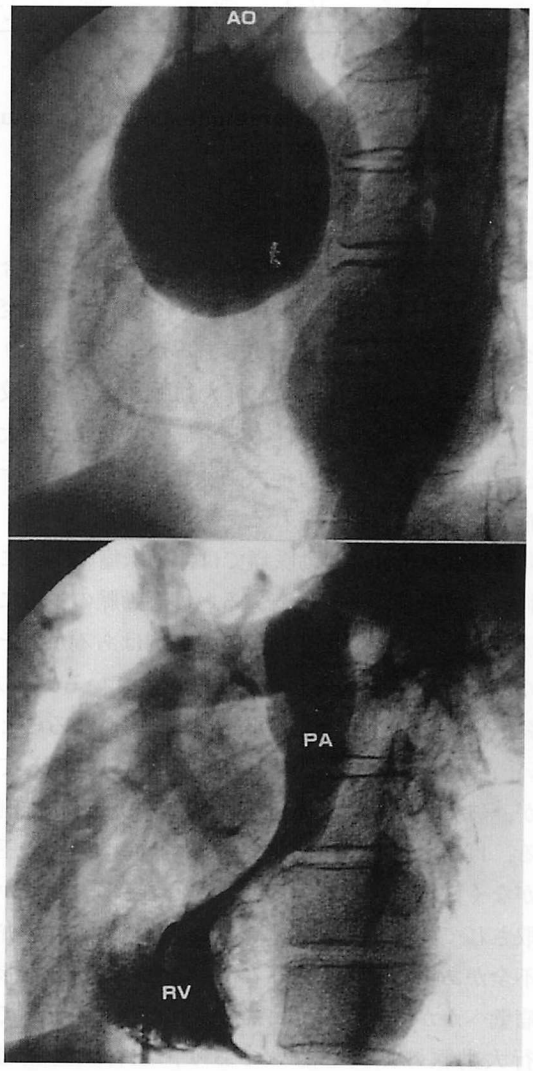

Fig. 5 Aortogram(left anterior oblique 30°)showing a dilatation of the right sinus of Valsalva and the right coronary artery originating from the aneurysm(*upper*). Right ventriculogram(left anterior oblique 30°)showing that the right ventricular outflow tract is obstructed due to the large aneurysm(*lower*)
AO = aorta; PA = pulmonary artery; RV = right ventricle.

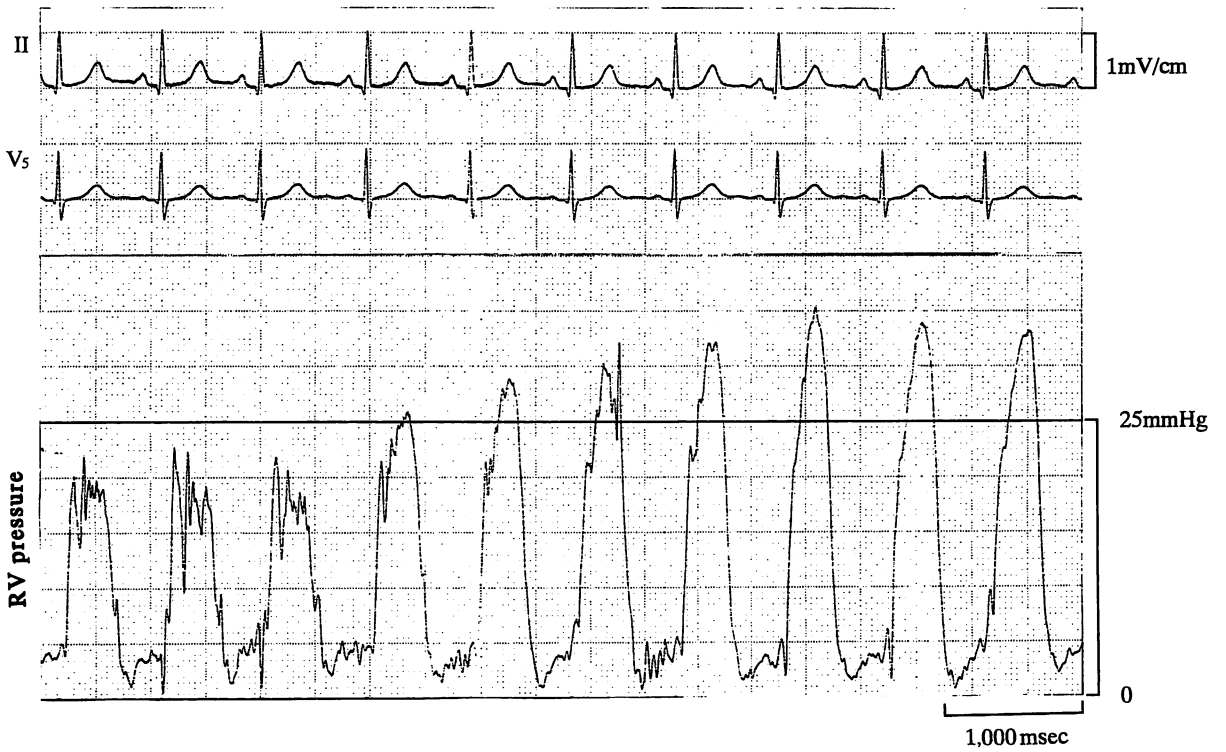

Fig. 6　Pressure study showing a pressure gradient of 20 mmHg in the right ventricle
Abbreviation as in Fig. 5.

ある．更に大動脈弁閉鎖不全と右室流出路狭窄を合併していたが，臨床的には不顕性であった．中膜の変性がどこから始まったかは不明であるが，その拡がりはValsalva洞を中心とし一部上行大動脈までで，比較的限局していたようである．もし全周性であれば拡大による早期破裂もしくは重症大動脈弁閉鎖不全を呈する可能性があったと推測される．

非破裂性Valsalva洞動脈瘤では，動脈瘤の圧迫による刺激伝導障害，不整脈，あるいは冠動脈の圧迫による狭心症および心筋梗塞などの発症例はあるが，その多くは無症候性の経過をたどるとされている．一方，破裂例では急性心不全症状を契機に発見されることが多い[2]．本症例は非破裂のため無症候性に経過していたが，破裂しなかった理由として以下の要因が推測される．1)高血圧の既往がないため，瘤壁へかかる圧負荷がなく破裂に至らなかった．2)心雑音が3年前から聴取されていることから，この頃には既に大動脈弁閉鎖不全があったと推定されるが，これによって拡張期に瘤壁へかかる負荷が更に軽減された．3)本症例では上行大動脈の拡大も認めており，上行大動脈瘤がValsalva洞にまで逆行性に波及し，瘤壁がValsalva洞および上行大動脈の両者によって構成されて十分に拡がっていたために瘤壁への負荷が軽減された．

非破裂性Valsalva洞動脈瘤例の治療に関しては確立された方針はない．瘤の多くは拇指頭大の大きさになるまでに破裂するようである[3]．また，Guoら[4]はValsalva洞動脈瘤105例を検討し，非破裂のものは1例を除き0.5−3cm以内のものであったと報告している．本症例の瘤の最大径は6.0cmに達し，我々の調べた範囲では，非破裂例として6cmを超えるものは，我が国では他に数例あるのみで極めて稀な症例と考えられる．一方，この大きさの胸部大動脈瘤であれば，破裂の危険性が極めて高く，外科的治療の対象となるのが普通であるので瘤の手術適応としては問題ないであろう．

手術成績に関しては，いずれの報告[5-7]でも良好であるが，術後の再破裂例や大動脈弁置換を必要とした報告[5]もある．本症例は，壁の置換と大動脈弁形成術のみで修復可能であったが，今後瘤の再発や大動脈弁閉鎖不全の再出現と進行の可能性は否定出来ず，慎重

な経過観察が必要と考えられる．

結　　語

無症状で経過した非破裂の巨大なValsalva洞動脈瘤の1例を経験したので，その機序などを考察し報告した．

要　　約

生来健康で自覚症状のない45歳の女性が，心雑音と大動脈基部の拡大を指摘され入院となった．

経胸壁・経食道心エコー図法，CTスキャン，MRI，心臓カテーテル検査などにより，最大径6.0cmの巨大な右Valsalva洞動脈瘤と診断した．動脈瘤の破裂は証明されず，大動脈弁閉鎖不全症と瘤圧排による右室流出路狭窄の合併が観察された．手術所見は上記所見を裏づけるものであった．摘出した動脈瘤部の病理診断は，中膜の特発性変性であった．

本症例は，今日まで報告された非破裂例のValsalva洞動脈瘤としては巨大なものであった．本例が非破裂で巨大動脈瘤になった原因としては，大動脈弁閉鎖不全による圧負荷の軽減が関与していると考えられた．

J Cardiol 1999; 33(2): 89−93

文　献

1) 榊原　仟，今野草二：先天性Valsalva洞動脈瘤：1．歴史および定義．胸部外科1968；**21**：26−31
2) 蜂谷　貴，川田光三，四津良平，三角隆彦，志水秀行，井上　正：巨大な心外型右Valsalva洞動脈瘤の1手術例．日心臓血管外会誌1989；**19**：32−36
3) 妹尾篤志，芝田貴裕，藤永　剛，武藤　誠，金江　清，小原　誠，小柳勝司，江本秀斗，中野雅道，堀越茂樹：巨大な非破裂バルサルバ洞動脈瘤の1例．Prog Med 1993；**13**：2773−2777
4) Guo DW, Cheng TO, Lin ML, Gu ZQ: Aneurysm of the sinus of Valsalva: A roentgenologic study of 105 Chinese patients. Am Heart J 1987; **114**: 1169−1177
5) 東郷孝男，伊藤智宏，福寿岳雄，中目貴彦，崔　禎造，村田貞幸，津留祐介，羽根田　潔，毛利　平：先天性バルサルバ洞動脈瘤の外科治療．日心臓血管外会誌1994；**23**：314(abstr)
6) 井上　正：Valsalva洞動脈瘤破裂：本邦手術例集計結果について．日胸外会誌1978；**26**：651−655
7) 新保秀人，松岡正紀，谷　一浩，牧野茂行，田中国義，鹿野和久，宮村一男，岡部　学，水谷哲夫，湯浅　浩，草川　實：教室におけるバルサルバ洞動脈瘤治療経験．中部外科会21回総会号1985；90(abstr)