

ステント遠位近接部の Haziness の意義: 血管内エコー法と定量的冠動脈造影法を用いた解析

Significance of Angiographic Haziness at the Distal Stent Edge: Analysis by Intravascular Ultrasound and Quantitative Coronary Angiography

高木 厚*
鶴見由起夫
孫崎 信久
鈴木 和仁
中村 憲司
笠貫 宏

Atsushi TAKAGI, MD*
Yukio TSURUMI, MD
Nobuhisa MAGOSAKI, MD, FJCC
Kazuhito SUZUKI, MD
Kenji NAKAMURA, MD, FJCC
Hiroshi KASANUKI, MD, FJCC

Abstract

Haziness on coronary angiograms has been interpreted as thrombogenic morphologies such as dissection or thrombus. Haziness is often seen at distal sites following stent deployment. To clarify the pathophysiology of distal haziness of coronary stenting, we performed intravascular ultrasonography (3.5F, 30 MHz) after implantation of 48 Palmaz-Schatz stents in 45 patients.

Haziness was defined visually as a reduction in contrast density or an indistinct vessel border. The luminal diameter and videodensitometry score were measured at the distal edge of the stent and distal adjacent segment by quantitative coronary angiography. Luminal diameter and lumen area were measured by intravascular ultrasound. The distal/in-stent ratio was calculated for each measurement to assess the magnitude of the vessel tapering and the reduction in contrast density.

Haziness was found in 18 vessels. Qualitative intravascular ultrasound determined dissections ($n = 5$) and irregular shapes of the lumen compressed by heavy calcium ($n = 3$) in the hazy vessels. There were no specific morphologies in the other 10 cases. Distal/in-stent ratio of the videodensitometry score was significantly smaller in hazy vessels, but quantitative coronary angiography could not distinguish hazy arteries with dissection or calcium from arteries without specific morphologies. The distal/in-stent ratio of the lumen area (< 0.8) and lumen area at the distal segment ($< 5 \text{ mm}^2$) were markedly smaller in the 'hazy' group without specific morphologies.

Dissection, heavy calcium, and luminal reduction can cause a hazy appearance at the distal stent edge. Quantitative coronary angiography could quantify the haziness, but could not distinguish the morphologies of the vessel wall. Only intravascular ultrasound could assess the pathophysiology of hazy vessels after coronary stenting.

J Cardiol 1999; 33(6): 307-316

Key Words

■ Intravascular ultrasound

■ Stent

■ Angiography

はじめに

経皮的冠動脈形成術後の冠動脈造影において、しばしば血管の辺縁の不整や造影濃度の差によるもやも

や像(haziness)が認められる¹⁾。これは造影剤の充満が不均一であったり、造影剤が血管壁内に進入した結果生じると考えられている²⁾。Hazyな所見は、冠動脈解離(以下、解離)や血管壁のフラップ、血栓の存在を示

東京女子医科大学附属日本心臓血圧研究所 循環器内科: 〒162-8666 東京都新宿区河田町8-1; *(現)Center for Research in Cardiovascular Interventions, Stanford Medical Center, 300 Pasteur Drive, Room H3554, Stanford, CA 94305, USA

Division of Cardiology, The Heart Institute of Japan, Tokyo Women's Medical College, Tokyo

Address for reprints: TAKAGI A, MD, Division of Cardiology, The Heart Institute of Japan, Tokyo Women's Medical College, Kawada-cho 8-1, Shinjuku-ku, Tokyo 162-8666

Manuscript received August 10, 1998; revised November 9, 1998 and March 30, 1999; accepted March 31, 1999

唆し^{3,4)}、そのような部位では血栓形成と線溶亢進を生じることも知られており^{5,6)}、その後の心事故発生との関連も報告されている^{7,8)}。

近年、ステント留置は冠動脈疾患のカテーテル治療の中心的な位置を占めるようになってきている。しかしまたステント留置後に起きる亜急性血栓性閉塞の頻度は高圧拡張とチクロピジンによる抗血小板療法により⁹⁾減少しているものの、いまなお1-2%に認められる^{10,11)}。ステントを高圧で拡張した後の血管内腔は整縁であることが予想されるが¹²⁾、ステント遠位近接部では冠動脈壁に力学的な歪みを生じ内膜の断裂を生じやすいことも知られており¹³⁾、造影上のhazinessもまれではない¹⁴⁾。また、ステント留置部の遠位近接部は血管径が小さいことが多く、安易にステントは追加できない。

以上の点から、冠動脈ステント留置後に遠位近接部にみられるhazinessの成因を、血管内エコー法と定量的冠動脈造影法を用いて明らかにすることの臨床的な意義は大きいと考え、今回の研究の目的とした。

対象と方法

1. 対 象

対象は血管内エコーガイド下にPalmaz-Schatzステントを留置した45例、48病変である。男性37例、女性8例で(**Table 1**)、標的血管は左前下行枝、右冠動脈、回旋枝がそれぞれ29, 12, 2病変であり、5病変はバイパスグラフトであった。

2. 方 法

冠動脈造影はSiemens製Hicorで多方向から撮影し、35mmシネフィルムに15 frame/secで記録した。その判定には、最も狭窄度が高度な撮影方向を含む2方向を使用した。2名の読影者が視覚的に血管辺縁のぼやけや造影濃度の差によるもやもや像をhazinessと判定した。冠動脈造影は512×512pixelの大きさで8bitのグレイスケールでデジタル化され、off-lineの定量的冠動脈造影法(AWOS/Siemens, Erlangen)により、対照血管径、病変部の血管径や狭窄度を計測した。また、辺縁検出法で内腔と判定した部位で、血管軸と直行する線を引き、その線上の各pixelのグレイスケールを総和したものをvideodensitometry scoreとし、造影濃度の定量化に用いた。

Table 1 Patient characteristics (n=45)

Male	37 (82.2)
Age (mean±SD, yr)	64.5±8.0
Unstable angina	19 (42.2)
Previous myocardial infarction	24 (53.3)
Diabetes	23 (51.1)
Hypertension	25 (55.6)
Current smoker	27 (60.0)
Total cholesterol>220 mg/ml	26 (57.8)

(): %

血管内エコー法の併用は口頭で説明し、文書による同意を得た。血管内エコー法はBoston Scientific製Sonicath(3.5 F, 30 MHz)とHewlett Packard製SONOS 1000を使用した。血管内エコー像はS-VHSテープに記録し、まず定性的に血管内腔の変形と解離、血栓の有無について検討した。つぎに定量的評価(Tape Measure, INDEC Systems, Mountain View)をoff-lineで行い、内径、内腔断面積を計測した。血管内腔の正円度を評価するために最小内径を最大内径で除した正円度を計測した。正円な内腔では最小内径と最大内径が一致し、正円度は1となる。遠位隣接部では、プラーク面積を血管断面積で除したプラーク面積率も計測した。定量的冠動脈造影法による内径、videodensitometry score値と血管内エコー法による内腔断面積の計測は、ステント内遠位部とステント外側に接する遠位冠動脈の2カ所で行い、それぞれに関して遠位近接部/ステント内の比(distal/in-stent ratio: DSR)を算出し、造影濃度や内腔の変化率を評価した(**Fig. 1**)。

計測値は平均±標準偏差で記した。統計学的解析はt検定を用い、 $p < 0.05$ をもって有意とした。

結 果

1. 造影上のHazinessの有無と血管内エコー像の定性的評価

ステント留置部の遠位近接部におけるhazinessは18病変(37.5%)に認めた。血管内エコー像では解離を5病変に、高度の石灰化による内腔の変形を3病変に認めたが、血栓を疑わせる所見はなかった。また、hazinessなしと判定されたものには解離や内腔変形は認めなかった。その結果、hazinessを認めなかったものが30病変、冠動脈造影でhazinessを認め、かつ血管内エ

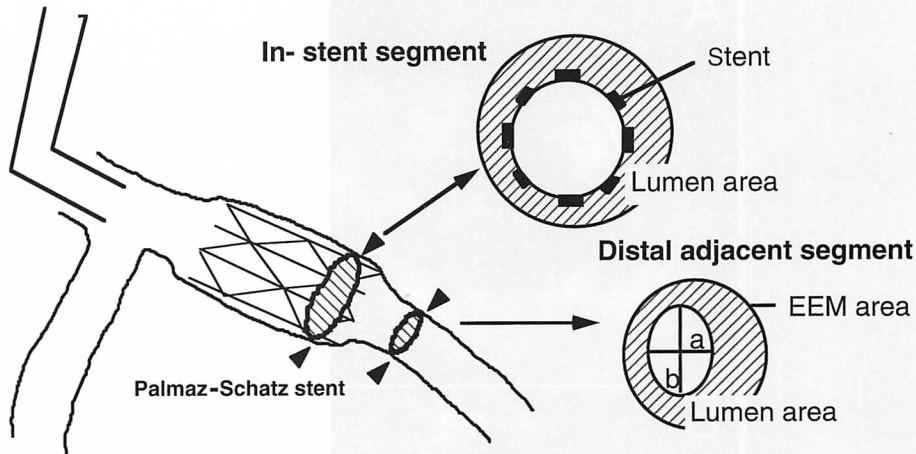


Fig. 1 Measurements of quantitative coronary angiography and intravascular ultrasonography

All measurements were obtained by quantitative coronary angiography and intravascular ultrasound, one at the distal adjacent segment to the stent and the other at the distal body in the stent. Distal/in-stent ratio was calculated for each measurement to quantify the contrast density reduction and the vessel tapering.

Circular index = minor diameter/major diameter = a/b , %plaque area = $(\text{EEM area} - \text{lumen area}) / \text{EEM area}$ (%).

EEM = external elastic membrane.

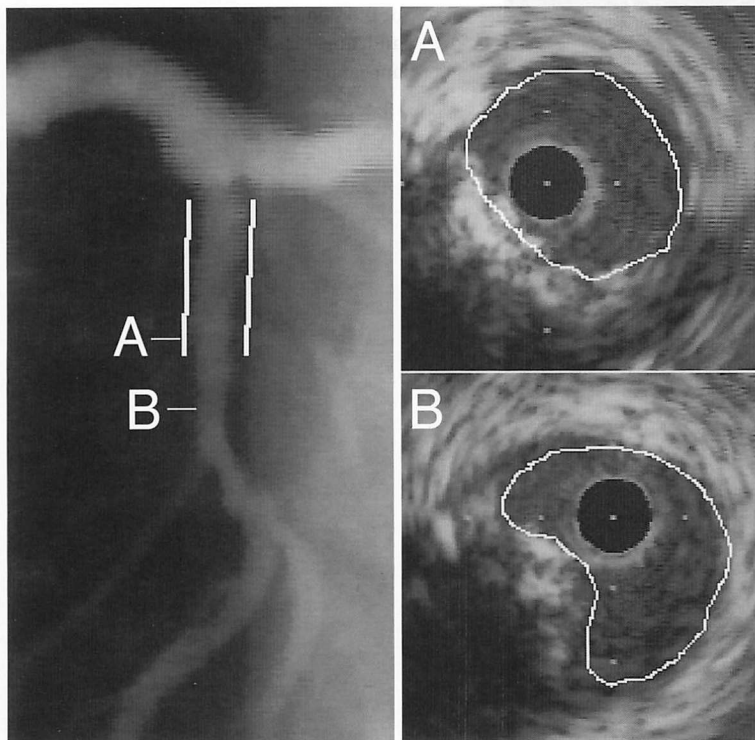


Fig. 2 A typical case (1). Haziness (+): Irregular lumen with heavy calcium

Coronary angiography demonstrates the haziness with an indistinct vessel border in the distal left anterior descending artery (left). Intravascular ultrasound showing superficial calcium compressing the lumen (right). The circular index was 0.87.

コー像で解離または内腔の変形を認めたものが8病変あり、残りの10病変ではhazyな所見を造影で認めた。血管内エコー像では解離や内腔の変形は認めなかった。代表例を **Figs. 2-4** に示す。

2. 定量的冠動脈造影法による評価および手技

定量的冠動脈造影法による平均対照血管径は 2.8 ± 0.4 mm であり、遠位部の血管径は 2.2 ± 0.5 mm であった。使用したバルーン径と血管径の比は平均 $1.15 \pm$

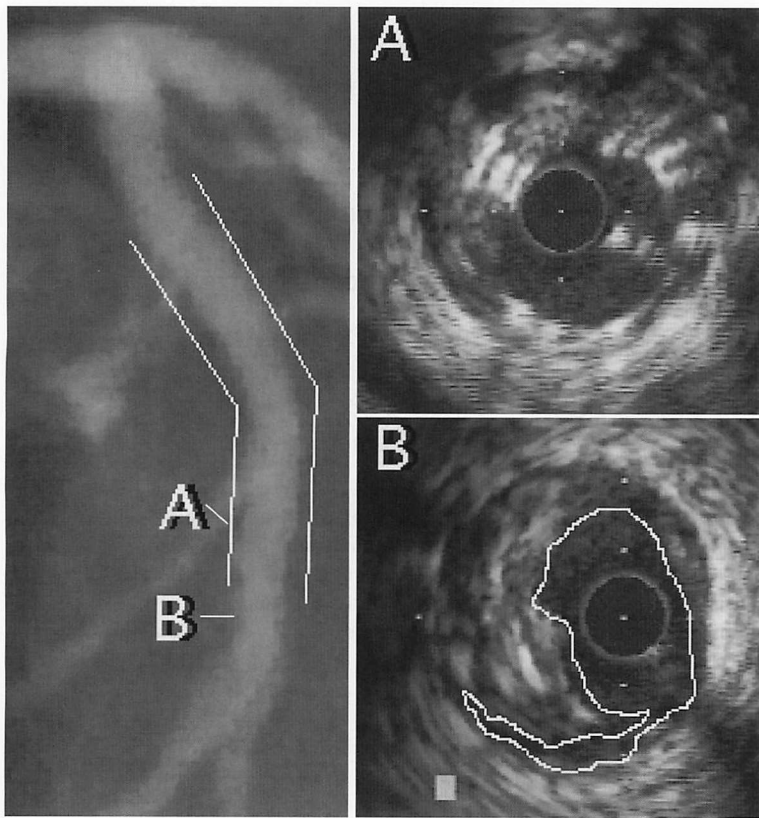


Fig. 3 A typical case (2). Haziness (+): Pocket flap

The vessel border is indistinct after stent deployment. Intravascular ultrasound reveals medial dissection at the distal edge of the stent. Dispersion of contrast medium and non-circular lumen cause the hazy appearance.

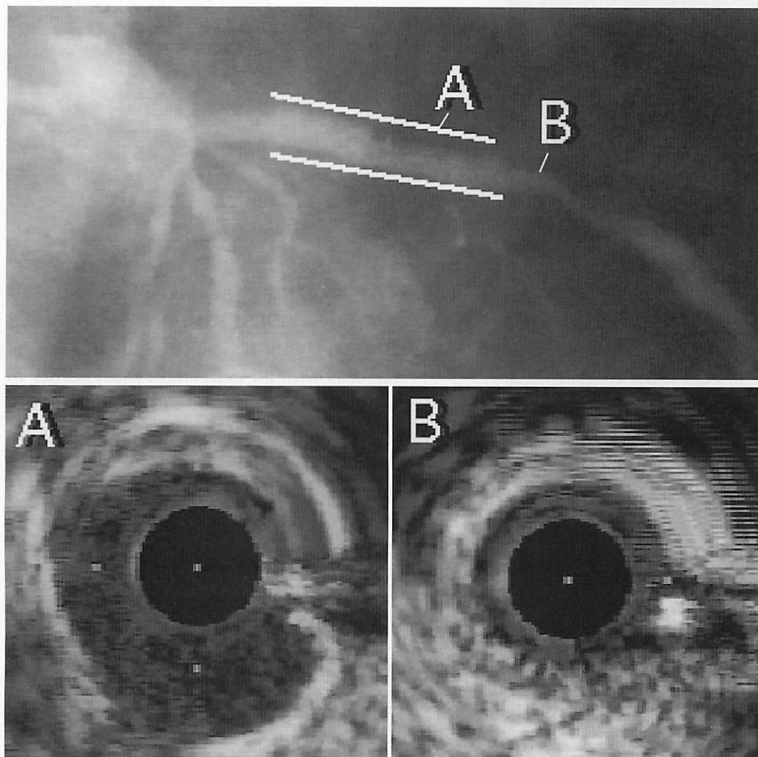


Fig. 4 A typical case (3). Haziness (+): Luminal reduction

The distal segment of diagonal branch demonstrates haziness. Only luminal reduction of the vessel is found in intravascular ultrasound images without dissection or calcium.

0.11であり、その拡張圧は平均14.5±2.4気圧であった(**Table 2**)。

Hazinessを認めた血管では、hazinessのないものと比較してvideodensitometry scoreのDSRが有意に小さく(0.37±0.14 vs 0.63±0.32, $p < 0.01$)、対照血管径(2.6±0.3 vs 2.9±0.3mm, $p < 0.05$)や遠位近接部の血管径も小さかった(1.9±0.4 vs 2.5±0.6mm, $p < 0.05$)。さらに、血管径のDSRも有意に小であった(0.70±0.20 vs 0.89±0.15, $p < 0.05$)。

Hazinessを認めた18病変を、血管内エコー法での解離や内腔変形の有無により2群に分け、定量的冠動脈造影法の測定値を比較した。解離や内腔変形のない10病変では、遠位近接部の血管径がやや小さい傾向にはあったが有意ではなく、videodensitometry scoreのDSRおよび血管径のDSRに明らかな差はなかった(**Table 3, Fig. 5**)。

Table 2 Lesion characteristics and procedures (n=48)

Reference diameter (mm)	2.8±0.4
Distal luminal diameter (mm)	2.2±0.5
Lesion length (mm)	8.9±5.4
%DS	
Pre-procedure (%)	82.3±14.7
Post-procedure (%)	6.9±11.3
Inflation pressure (atm)	14.5±2.4
Balloon/artery ratio	1.15±0.11

Values are mean ± SD.
%DS=percentage diameter stenosis.

3. 血管内エコー法による計測値の比較

遠位近接部の内腔断面積は、冠動脈造影でhazinessを認めたが血管内エコー像で変形や解離を認めなかった10例では、他の2群と比べて有意に小さかった。同群では、内腔断面積のDSRも0.63±0.22と明らかに小さかった。遠位近接部の内腔断面積をx軸とし内腔断面積のDSRをy軸にプロットすると、hazinessを認めなかった例ではその分布にばらつきがあり、一定の傾向はみられなかった。また、血管内エコー像で不整もしくは解離を認めた8例についても、その分布にばらつきが存在した。しかし、hazinessを認め血管内エコー像での変形や解離がなかった例では、例外なく遠位近接部の内腔断面積が5.0mm²以下であり、内腔断面積のDSRも0.8未満であった(**Fig. 6**)。遠位近接部内腔の正円度は平均で0.84±0.13であったが、血管内エコー像で解離もしくは不整を認めたものでは有意に小であり、内腔の変形を示した。血管内エコー像で求めたプラーク面積率は、hazinessを認めたものではhazinessのないものに比べて高かった(58±13% vs 47±13%, $p < 0.01$)。遠位近接部の石灰化は30病変(62.5%)に認めたが、石灰化の頻度や程度に差はなかった(**Table 4**)。

考 察

ステント後の狭窄率は6.9±11.3%と良好な結果である。本研究の対象例では、平均血管径が2.8mmであり、ステント遠位近接部の血管径は2.2mmとさらに小さい。このような部位に経皮的冠動脈形成術やス

Table 3 Quantitative coronary angiogram measurements

	Haziness (-) (n=30)	Haziness (+)	
		Calc/diss (+) (n=8)	Calc/diss (-) (n=10)
Reference diameter (mm)	2.9±0.3	2.5±0.4	2.6±0.3
		NS	
Distal luminal diameter (mm)	2.5±0.6	2.1±0.4	1.7±0.5
		NS	
DSR of videodensitometry score	0.63±0.32	0.40±0.16	0.36±0.13
		NS	
DSR of luminal diameter	0.89±0.15	0.76±0.18	0.66±0.22
		NS	

* $p < 0.05$, ** $p < 0.01$. Values are mean ± SD.
DSR=distal/in-stent ratio; Calc/diss=presence of heavy calcium or dissection.

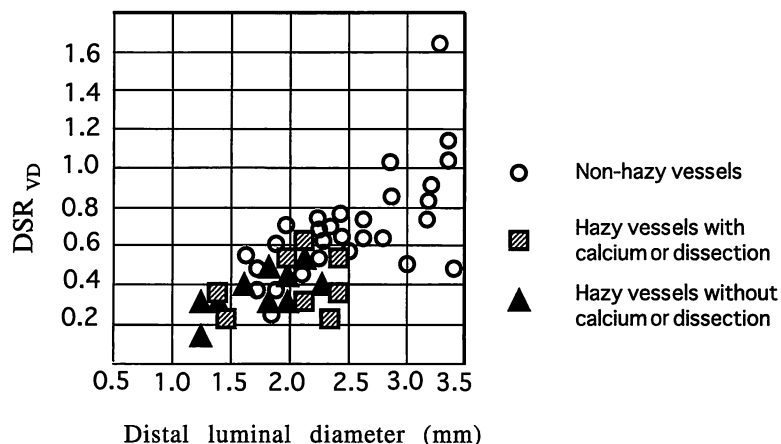


Fig. 5 Angiographic indexes

Quantitative coronary angiography indexes [x: luminal diameter, y: DSR_{VD} = DSR of videodensitometry score (VD)] are shown for non-hazy vessels, hazy vessels with dissection or calcium and hazy vessels without dissection or calcium. The visual judgement of angiographic haziness was confirmed by DSR_{VD}. However, quantitative coronary angiography failed to distinguish between the presence and absence of dissection or calcium in hazy vessels.

Abbreviation as in Table 3.

Table 4 Intravascular ultrasound measurements

	Haziness (-) (n=30)	Haziness (+)	
		Calc/diss (+) (n=8)	Calc/diss (-) (n=10)
Distal lumen area (mm ²)	7.1 ± 1.9	5.7 ± 1.5	3.4 ± 0.9
		**	
DSR of lumen area	1.06 ± 0.22	1.02 ± 0.26	0.63 ± 0.22
		**	
Distal % plaque area (%)	47 ± 13	55 ± 10	61 ± 14
		NS	
Circular index	0.87 ± 0.11	0.70 ± 0.12	0.86 ± 0.12
		*	
Calcium deposit (%)	18 (60)	6 (75)	6 (60)
Arc of calcium (°)	35.7 ± 47.4	52.5 ± 48.3	43.0 ± 58.3

*p < 0.05, **p < 0.01. Continuous values are mean ± SD.

Abbreviations as in Table 3.

tentなどの追加治療を行うか否かの判断は慎重にすべきである。しかし、ステント留置後にその遠位近接部で冠動脈造影上の haziness を 37.5% に認めた。

1. Haziness の成因

Haziness を認めたいうち 5 例でステント断端の解離を認め、3 例で非常に強い石灰化のために内腔が変形していた。解離や変形を呈した例では正円度が有意に低

く、 haziness の原因と考えられた。しかし、 hazy な血管の 56% では変形も解離も認めなかった。これらの例では、ステントから非ステント部へ移行する部位で内腔断面積が急激に減少 (step down) していた。 Ziada ら¹⁴⁾ も haziness の肉眼的な判定のみを用いて同様の指摘をしている。冠動脈造影の視覚的な判定には差が大きいことも知られており¹⁵⁾、我々は定量的冠動脈造影法によるアプローチも試みた。その結果、視覚的な

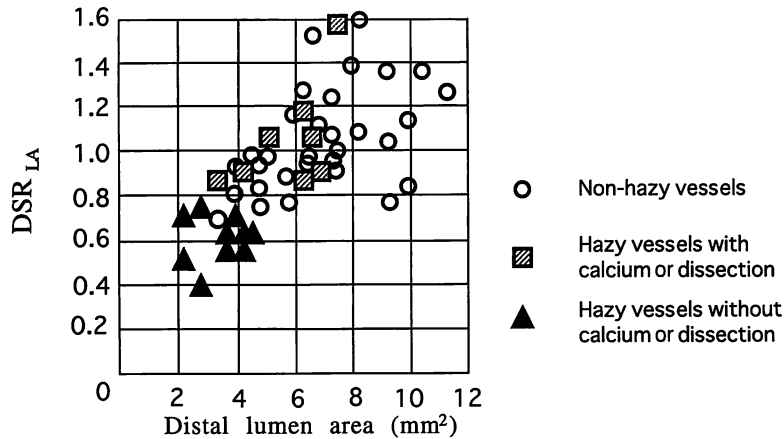


Fig. 6 Intravascular ultrasound measurements

Intravascular ultrasound indexes [x: lumen area(LA) at the distal adjacent segment, y: DSR_{LA} = DSR of LA] are presented for each group. Non-hazy vessels demonstrate the varied distribution in those indexes. In contrast, hazy vessels without dissection or calcium had significantly smaller LA at the distal segment. The distal LA was smaller than 5 mm², and DSR_{LA} was less than 0.8 without exception. Luminal step down is associated with angiographic haziness. Abbreviation as in Table 3.

haziness を videodensitometry score の減少として定量化できても、その成因を定量的冠動脈造影法で鑑別することは困難であった。

2. プラークおよび石灰化の関与

Ziada ら¹⁴⁾ は、haziness の要因として血管壁のプラーク量の違いを指摘している。今回の検討でも、haziness を認めた例でプラーク面積率が高かったが、最も透視に影響の大きい石灰化に関しては、その頻度や程度は haziness の有無によって差がなかった。石灰化の頻度が 62.5% と、従来の血管内エコー法による石灰化の検出率と比較するとやや低い印象を受けるが^{16,17)}、これはステント遠位近接部のみを対象としたことによると考えられた。

3. 造影濃度と Haziness

Haziness について検討する際には、光学的な造影濃度だけではなく、人間の眼がいかに感知するかについて留意する必要がある。Fig. 7-左のように異なる濃度の境界部分では人間の視覚は過大評価もしくは過小評価することが知られている。1つの帯の中での濃度は一定であるが、濃度の濃い帯から薄い帯に移行する部分ではより濃く感じられ、濃度の薄い部分から濃い部分に移行する部分ではより薄く感じられる。この現象は Mach 効果と呼ばれている。Fig. 7-右に人間の

視覚の非連続性を示す。内側の四角形の濃度は同一であるが、右側の四角形のほうが明るく感じてしまう。視覚の感受性の幅は非常に大きい、その感度は連続的でなく段階的に変化するためである¹⁸⁾。人間の眼の明るさに対する上記のような特性を考慮すると、血管の内腔断面積が急激に狭小化した際に、造影濃度の急激な減少が haziness として認識されていると考えられた。

4. 研究の限界

1) 定量的冠動脈造影法の実施には、関心領域を画面の中心に置くなどの細心の注意が必要である。造影剤の種類や注入速度、透視線量や背景も考慮することも望ましいが、今回は DSR を使用することで補整とした。

2) 超音波による血栓像は多様であり^{19,20)}、その検出感度も低いことが知られている²¹⁾。今回の検討では、コントラスト剤を併用していないため血栓を見落とし可能性もある。

3) 解離や変型がない内腔狭小化であっても、壁内血腫による急性冠閉塞^{22,23)}や、再狭窄への関与も考えられるため、追加治療の必要性がないとはいえない。今回の検討から haziness が持つ臨床的意義は論じられない。

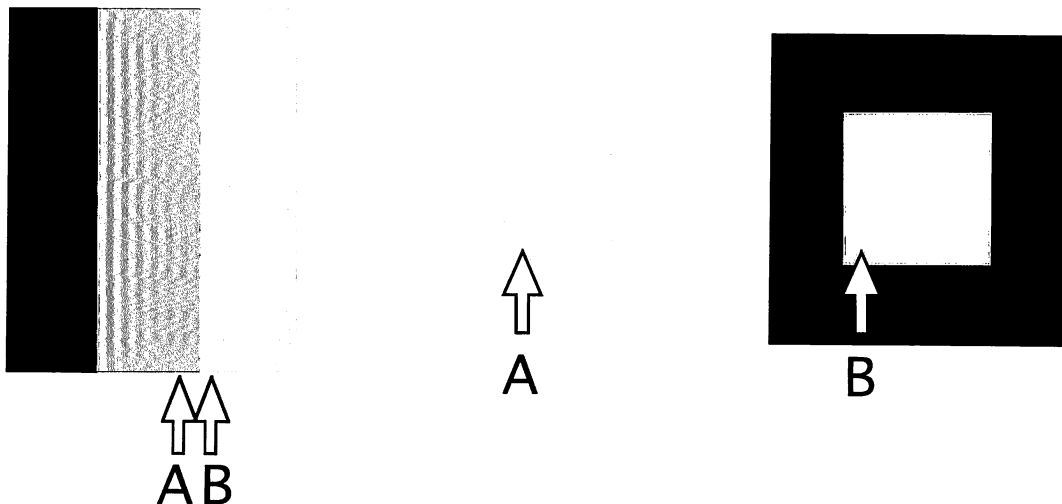


Fig. 7 Intensity of brightness and perceived brightness

Perceived brightness is not a simple function of intensity, but is darker in region A and brighter in region B. *Left*: The intensity of the stripe is constant, but we perceive the band as a scalloped pattern. The visual system tends to under- or over-shoot around the boundary of different intensities. This phenomenon is called Mach's band effect.

Right: The right inner square might be perceived brighter, despite the same intensities in both inner squares. The visual system has a wide dynamic range, but the sensitivity is not simultaneous, and adapts to individual conditions of intensity.

5. 臨床的意義

検査の意義を考える際には経済的な側面を考慮する必要があり、ステント留置時に、全例に血管内エコー法が必要か否かには賛否両論がある。今回の検討では、ステント遠位近接部の haziness の質的診断に関して、血管内エコー法の役割が大きいことが示された。

結 語

ステント留置後にその遠位近接部で造影上の hazi-

ness を 37.5% に認め、定量的冠動脈造影法の videodensitometry score が有意に小さかった。そのうち、血管内エコー法では解離や高度石灰化による内腔の変形を認めたのは 44% のみであり、残りの 56% では内腔断面積の急激な減少により視覚的な haziness を生じたと考えられた。定量的冠動脈造影法は haziness を定量化できても、それを質的に診断することは困難であり、ステント留置後の haziness の評価に血管内エコー法は有用と考えられた。

要 約

冠形成術後に haziness を認めた場合、冠動脈解離(以下、解離)や血栓が示唆され、急性冠閉塞も危惧される。同様に、ステント留置後の haziness においては追加治療の必要性が問題となる。本研究の目的は、ステントの遠位近接部における haziness の意義を血管内エコーと定量的冠動脈造影法を用いて明らかにすることである。

対象は、血管内エコーガイド下で Palmaz-Schatz ステントを留置した 45 例、48 病変である。血管辺縁のぼやけや造影濃度の低下を haziness と定義した。定量的冠動脈造影法にて内径と血管部分のグレイスケールの総和である videodensitometry score を、血管内エコー法では内腔の変形や解離、血栓の有無と、定量的な評価として内径、内腔断面積をそれぞれ計測し、各指標について遠位部/ステント内の比(DSR)を算出し検討した。

Haziness を認めた 18 病変では有意に videodensitometry の DSR が小であった。血管内エコー法では

解離を5病変に、石灰化による内腔不整を3病変に認めたが、解離もしくは内腔不整の有無による定量的冠動脈造影法の測定値には差がなかった。冠動脈造影上 haziness を認めたが、血管内エコー法では内腔不整や解離のなかった10例においては、遠位近接部の内腔断面積は例外なく5.0mm²以下で、内腔断面積のDSRもすべて0.8未満であった。

ステントの遠位近接部に haziness を認めた症例の44%は解離や石灰化による内腔不整が原因で、残りの56%ではステントから非ステント部へ移行する部位での内腔断面積の急激な減少が haziness の原因と考えられた。Hazinessの質的診断は定量的冠動脈造影法では不可能であり、ステント留置後の haziness の評価には血管内エコー法が有用と考えられた。

J Cardiol 1999; 33(6): 307-316

文 献

- 1) Holmes, DR Jr, Vliestra RE, Mock MB, Reeder GS, Smith HC, Bove AA, Bresnahan JF, Piehler JM, Schaff HV, Orszulak TA: Angiographic changes produced by percutaneous transluminal coronary angioplasty. *Am J Cardiol* 1983; **51**: 676-683
- 2) Naruko T, Ueda M, Becker AE, Tojo O, Teragaki M, Takeuchi K, Takeda T: Angiographic-pathologic correlations after elective percutaneous transluminal coronary angioplasty. *Circulation* 1993; **88**: 1558-1568
- 3) Ambrose JA, Winters SL, Stern A, Eng A, Teichholz LE, Gorlin R, Fuster V: Angiographic morphology and the pathogenesis of unstable angina pectoris. *J Am Coll Cardiol* 1985; **5**: 609-616
- 4) Levin DC, Fallon JT: Significance of the angiographic morphology of localized coronary stenoses: Histopathologic correlations. *Circulation* 1982; **66**: 316-320
- 5) Marmur JD, Merlini PA, Sharma SK, Khaghan N, Torre SR, Israel DH, Ardisino D, Ambrose JA: Thrombin generation in human coronary arteries after percutaneous transluminal balloon angioplasty. *J Am Coll Cardiol* 1994; **24**: 1484-1491
- 6) Ring ME, Vecchione JJ, Fiore LD, Ruocco NA Jr, Jacobs AK, Deykin D, Ryan TJ, Faxon DP: Detection of intracoronary fibrin degradation after coronary balloon angioplasty. *Am J Cardiol* 1991; **67**: 1330-1334
- 7) Hermans WR, Foley DP, Rensing BJ, Rutsch W, Heyndrickx GR, Danchin N, Mast G, Hanet C, Lablanche JM, Rafflenbeul W, MERCATOR Study Group: Usefulness of quantitative and qualitative angiographic lesion morphology, and clinical characteristics in predicting major adverse cardiac events during and after native coronary balloon angioplasty: CARPORT and MERCATOR Study Groups. *Am J Cardiol* 1993; **72**: 14-20
- 8) Black AJ, Namay DL, Niederman AL, Lembo NJ, Roubin GS, Douglas JS Jr, King SB III: Tear or dissection after coronary angioplasty: Morphologic correlates of an ischemic complication. *Circulation* 1989; **79**: 1035-1042
- 9) Colombo A, Hall P, Nakamura S, Almagor Y, Maiello L, Martini G, Gaglione A, Goldberg SL, Tobis JM: Intracoronary stenting without anticoagulation accomplished with intravascular ultrasound guidance. *Circulation* 1995; **91**: 1676-1688
- 10) Mak KH, Belli G, Ellis SG, Moliterno DJ: Subacute stent thrombosis: Evolving issues and current concepts. *J Am Coll Cardiol* 1996; **27**: 494-503
- 11) Karrillon GJ, Morice MC, Benveniste E, Bunouf P, Aubry P, Cattani S, Chevalier B, Commeau P, Cribrier A, Eiferman C, Grollier G, Guerin Y, Henry M, Lefevre T, Livarek B, Louvard Y, Marco J, Makowski S, Monassier JP, Pernes JM, Rioux P, Spaulding C, Zemor G: Intracoronary stent implantation without ultrasound guidance and with replacement of conventional anticoagulation by antiplatelet therapy: 30-day clinical outcome of the French Multicenter Registry. *Circulation* 1996; **94**: 1519-1527
- 12) Nakamura S, Colombo A, Gaglione A, Almagor Y, Goldberg SL, Maiello L, Finzi L, Tobis JM: Intracoronary ultrasound observations during stent implantation. *Circulation* 1994; **89**: 2026-2034
- 13) Schwarzacher SP, Metz JA, Yock PG, Fitzgerald PJ: Vessel tearing at the edge of intracoronary stents detected with intravascular ultrasound imaging. *Cathet Cardiovasc Diagn* 1997; **40**: 152-155
- 14) Ziada KM, Tuzcu EM, De Franco AC, Kim MH, Raymond RE, Franco I, Whitlow PL, Ellis SG, Nissen SE: Intravascular ultrasound assessment of the prevalence and causes of angiographic "haziness" following high-pressure coronary stenting. *Am J Cardiol* 1997; **80**: 116-121
- 15) Bertrand ME, Lablanche JM, Bateurs C, Leroy F, Mac Fadden E: Discordant results of visual and quantitative estimates of stenosis severity before and after coronary angioplasty. *Cathet Cardiovasc Diagn* 1993; **28**: 1-6
- 16) Mintz GS, Pichard AD, Popma JJ, Kent KM, Satler LF, Bucher TA, Leon MB: Determinants and correlates of target lesion calcium in coronary artery disease: A clinical, angiographic and intravascular ultrasound study. *J Am Coll Cardiol* 1997; **29**: 268-274
- 17) Tuzcu EM, Berkalp B, De Franco AC, Ellis SG, Goormastic M, Whitlow PL, Franco I, Raymond RE, Nissen SE: The dilemma of diagnosing coronary calcification: Angiography versus intravascular ultrasound. *J Am Coll Cardiol* 1996; **27**: 832-838
- 18) Gonzalez RC: Digital image fundamentals. *in* Digital Image Processing (ed by Gonzalez RC). Addison-Wesley Publishing Co, Reading, MA, 1992; pp21-31
- 19) Chemarin-Alibelli MJ, Pieraggi MT, Elbaz M, Carrie D, Fourcade J, Puel J, Tobis J: Identification of coronary thrombus after myocardial infarction by intracoronary ultrasound compared with histology of tissues sampled by atherectomy. *Am J Cardiol* 1996; **77**: 344-349
- 20) Frimerman A, Miller HI, Hallman M, Laniado S, Keren G: Intravascular ultrasound characterization of thrombi of different composition. *Am J Cardiol* 1994; **73**: 1053-1057

- 21) Siegel RJ, Ariani M, Fishbein MC, Chae JS, Park JC, Maurer G, Forrester JS: Histopathologic validation of angioscopy and intravascular ultrasound. *Circulation* 1991; **84**: 109-117
- 22) Werner GS, Figulla HR, Grosse W, Kreuzer H: Extensive intramural hematoma as the cause of failed coronary angioplasty: Diagnosis by intravascular ultrasound and treatment by stent implantation. *Cathet Cardiovasc Diagn* 1995; **36**: 173-178
- 23) Mahr P, Ge J, Haude M, Gorge G, Erbel R: Extramural vessel wall hematoma causing a reduced vessel diameter after coronary stenting: Diagnosis by intravascular ultrasound and treatment by stent implantation. *Cathet Cardiovasc Diagn* 1998; **43**: 438-443