

## 心室中隔枝塞栓術が有効であった 閉塞性肥大型心筋症の1例

## Percutaneous Transluminal Septal Ablation With Ethanol in Hyper- trophic Obstructive Cardiomy- opathy: A Case Report

榊原 守  
阿部 純久  
布施川雄一  
中嶋 徹  
岩田 理  
後藤 信哉  
椎名 豊  
半田俊之介

Mamoru SAKAKIBARA, MD  
Sumihisa ABE, MD  
Yuichi FUSEGAWA, MD  
Toru NAKAJIMA, MD  
Osamu IWATA, MD  
Shinya GOTO, MD  
Yutaka SHIINA, MD  
Shunnosuke HANDA, MD, FJCC

### Abstract

A 48-years-old man with hypertrophic obstructive cardiomyopathy was treated by nonsurgical septal ablation. He had previously received medical treatment using atenolol and verapamil, but severe symptoms of chest discomfort, dyspnea, and shortness of breath had persisted for 2 years. Under coronary angiography control, the first major septal branch of the anterior descending coronary artery was catheterized with a 2.0 mm coaxial percutaneous transluminal coronary angioplasty balloon catheter. After inflation of the balloon, 1.5 ml of absolute alcohol was slowly injected into the septal artery to induce a small septal infarction. The left ventricular outflow pressure gradient was decreased from 108 before to 30 mmHg after the procedure as measured by Doppler echocardiography. His chest symptom improved from New York Heart Association class III to II and left ventricular outflow gradient was maintained at 0 mmHg (at rest) at 3 months after treatment.

This is a new, less invasive treatment using catheterization instead of surgical myectomy. The indication, complication, and long-term effect of the treatment must be carefully evaluated, but this is expected to become a useful method.

J Cardiol 1999; 34(1): 35-40

### Key Words

- Cardiomyopathies (hypertrophic)
- Echocardiography (transthoracic)
- Septal ablation
- Angiography
- Beta-adrenergic receptor blocker

### はじめに

閉塞性肥大型心筋症の重症例では薬物による管理が困難で、外科的な中隔切除術、僧帽弁置換術などを試みなければならない。しかし手術はリスクも高く適応

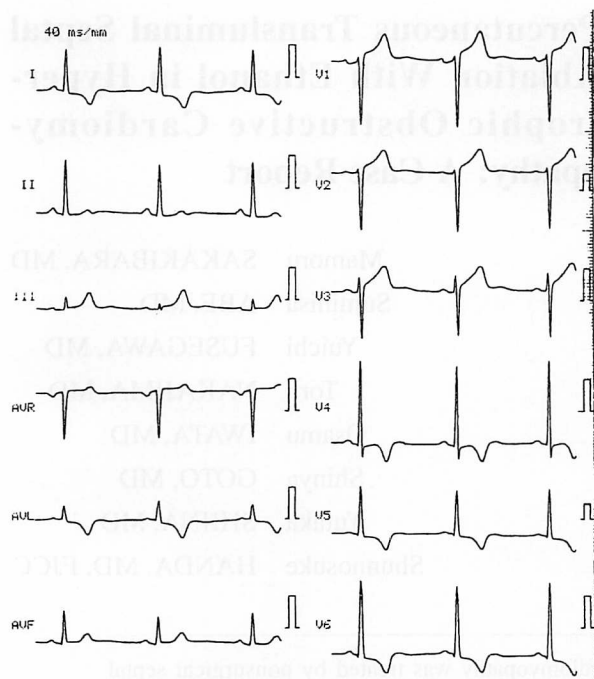
は限られる。外科手術に代わる手段として Sigwart<sup>1)</sup>は、心臓カテーテルを介してエタノールを心室中隔枝に注入し、小梗塞を作成して流出路狭窄を解除する方法を報告した。我々は内科的治療に反応せず心不全症状が増悪した左室-大動脈間圧較差 110 mmHg の閉塞性肥

東海大学医学部 循環器内科: 〒259-1193 神奈川県伊勢原市望星台

Section of Cardiology, Department of Medicine, Tokai University School of Medicine, Kanagawa

Address for reprints: SAKAKIBARA M, MD, Section of Cardiology, Department of Medicine, Tokai University School of Medicine, Boseidai, Isehara, Kanagawa 259-1193

Manuscript received January 7, 1999; revised April 22, 1999; accepted April 23, 1999



**Fig. 1 Electrocardiogram at rest**

Sinus bradycardia, left high voltage and I, aVL, V<sub>4</sub>-V<sub>6</sub> strain pattern ST-T change are seen.

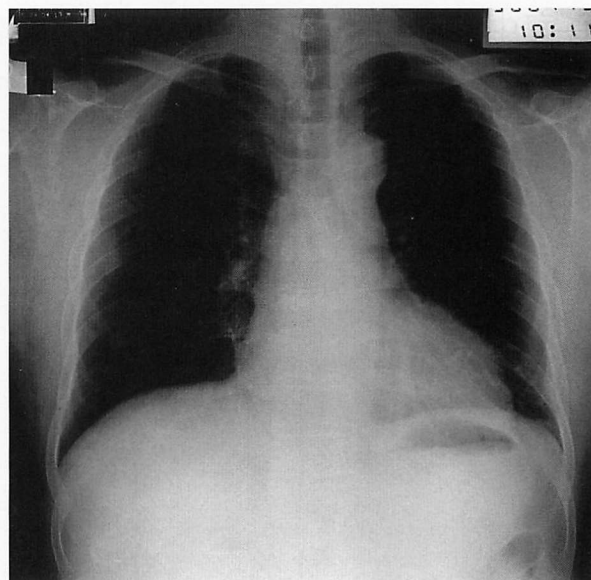
大型心筋症1例でこの塞栓術を試み、流出路圧較差の軽減と症候の改善を認めた。

## 症 例

**症 例** 48歳, 男性

小児期より心雑音を指摘されていたが, 自覚症状なく放置してきた。45歳頃から労作時呼吸困難感と胸部不快感を生じ, 徐々に増悪して, 1996年5月, 当院を受診し, 左室流出路狭窄と診断された。断層心エコー図検査では非対称性心室中隔肥大, 僧帽弁の収縮期前方運動を認めた。ドップラー心エコー図法では左室-大動脈間圧較差は70mmHgであった。冠動脈造影では異常を認めなかった。

β遮断薬アテノロール50mg服用により症状は改善し, 退院した。しかし症状再増悪し, アンジオテンシン変換酵素阻害薬エナラプリル5mg, Ca拮抗薬ベラパミル90mgを追加し, アテノロールを100mgまで増量した。1998年3月, めまいが加わり難治性のため, 4月9日, 再度入院した。肥大型心筋症の家族歴はない。既往歴として27歳時に胆嚢摘出術, 28歳時に急性肺炎, 38歳から軽度高血圧がある。



**Fig. 2 Chest radiogram on admission**

Moderate cardiomegaly is present (cardiothoracic ratio 55%).

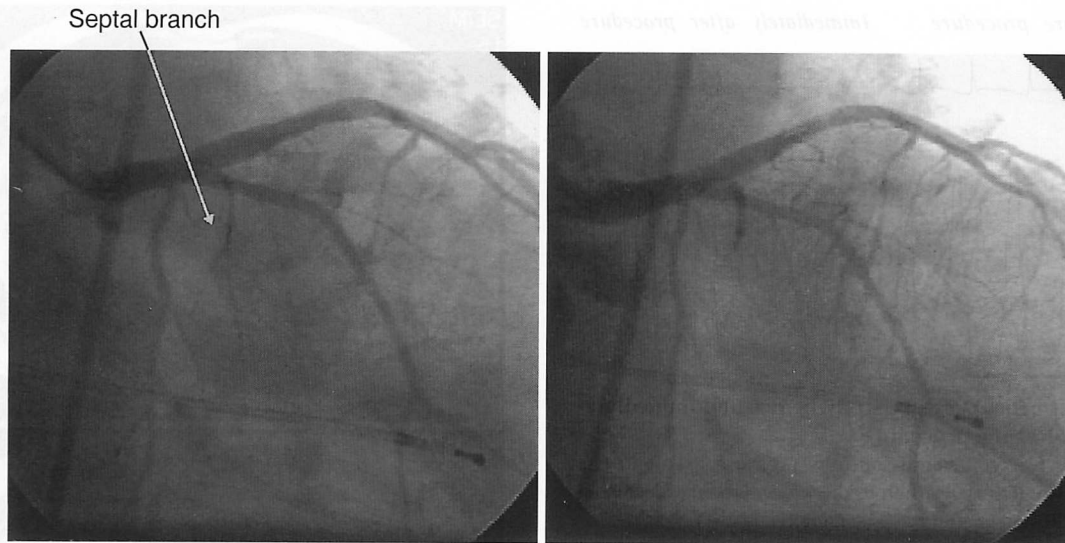
入院時現症: 身長157cm, 体重68kg. 血圧124/68mmHg, 脈拍52/min, 整, 頸動脈に二峰性脈あり。貧血なし, 肺野は清であった。心尖拍動は第5肋間鎖骨中線より3横指外側で三峰性に触知した。第2音の奇異性分裂と第2肋間胸骨右縁にLevine III/VIの収縮期雑音を聴取した。下肢に浮腫はなかった。

血液生化学検査では異常なし。

心電図所見: 洞調律, 左側胸部誘導に高電位とストレーン型のST-T変化を認めた(**Fig. 1**)。胸部X線写真では心胸郭比55%, 肺門陰影の軽度増強を認めた(**Fig. 2**)。

断層心エコー図所見: 非対称性心室中隔肥大(中隔壁厚18mm, 後壁厚12mm), 収縮期前方運動を認めた。左室径は拡張末期50mm, 収縮期末期24mm, 壁運動も正常, 駆出率は83%であった。ドップラー心エコー図では左室-大動脈間圧較差は120mmHgであった。僧帽弁逆流I度を認めた。ホルター心電図で多源性心室性期外収縮804beat/dayを検出した。

入院後の経過: 内科的治療では50m歩行, 2階の階段上昇で息切れや胸痛を生じ, New York Heart Association(NYHA)心機能分類Ⅲ度と判断した。心臓カテーテル法によるエタノールの心室中隔塞栓術を本人, 家族に説明し, 承諾を得て4月20日に施行した



**Fig. 3** Coronary angiograms before(left) and after(right) percutaneous transluminal septal ablation. 1.5 ml absolute ethanol was injected into the first septal branch after balloon inflation. Postprocedural angiogram showed that the septal branch was completely occluded.

(Fig. 3).

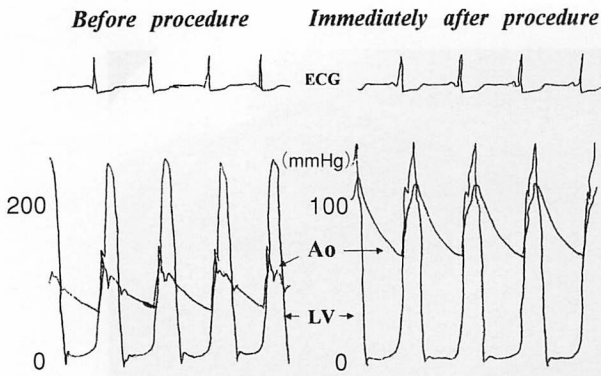
心室中隔枝塞栓術: 冠動脈に有意狭窄はなかった。左室-大動脈間圧較差は108 mmHgで、心エコー図法による推定値と一致した。左室拡張末期圧は13 mmHgであった。合併症としての房室伝導障害に備え、右鎖骨下静脈より6Fの一時的ペースメーカーを挿入した。右大腿動脈より左室に5Fピッグテールカテーテルを、経皮的冠動脈形成術用7Fガイディングカテーテル(JL4)を左冠動脈主幹部に挿入した。2.25 mmの経皮的冠動脈形成術バルーンカテーテル(Ranger)を左前下行枝の最初の大きな中隔枝(第1中隔枝)に選択的に挿入し、2気圧で拡張し閉塞した。左室-大動脈間圧較差は108から83 mmHgとやや減少したが、不十分であった。次に手前の小さな中隔枝に挿入し2気圧で閉塞したところ、圧較差は7 mmHgまで減少した。再度同じ気圧でバルーンングしたままガイドワイヤーを抜去し、このワイヤー腔から無水エタノールを2回、0.8、0.7 ml、合計1.5 ml注入した。左室-大動脈間圧較差は108から30 mmHgまで低下した(Fig. 4)。

術後経過: 閉塞中に軽度の胸痛発作と前胸部誘導のST上昇を認めた。胸痛は塩酸モルヒネ15 mgの静注で軽減した。断層心エコー図で心室中隔穿孔、心嚢液貯留がないことを確認した。ドップラー心エコー図によ

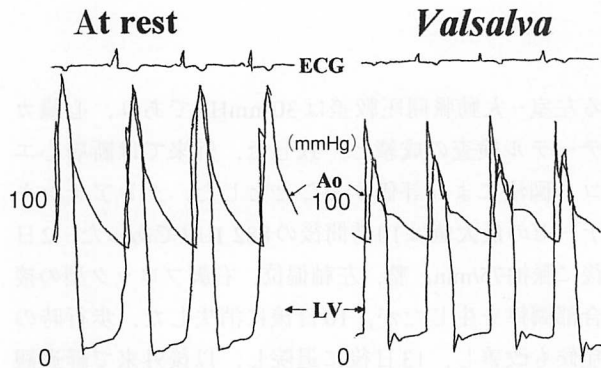
る左室-大動脈間圧較差は30 mmHgであり、心臓カテーテル検査の成績と一致した。外来では断層心エコー図法により評価することとした。クレアチンキナーゼの最大値は10時間後の882 IU/lであった。2日後に脈拍75/min、整、左軸偏位、右脚ブロック型の接合部調律を生じたが、10日後に消失した。歩行時の症候も改善し、13日後に退院し、以後外来で経過観察した。症状はNYHA心機能分類I-II度で安定し、2ヵ月後の心エコー図では左室-大動脈間圧較差は25 mmHgであった。3ヵ月後の7月21日の心臓カテーテル検査では、左室-大動脈間圧較差は安静時では差がなく、Valsalva洞負荷時にも20 mmHgにすぎなかった(Fig. 5)。左室拡張末期圧は13 mmHgで術前と変わらなかった。磁気共鳴画像により心室中隔基部の壁菲薄化と左室流出路径拡大を確認した(Fig. 6)。

## 考 察

重篤な閉塞性肥大型心筋症では、失神発作、労作時呼吸困難、狭心痛などの症状が薬物治療により十分に管理できない場合を経験する<sup>2-4)</sup>。心室中隔切開・切除術、僧帽弁置換術など外科的治療もやむをえない。手術により流出路圧較差の減少、症状改善が得られるものの、全身麻酔、開胸術、体外循環を必要とする。手術に伴う死亡率は5%以上とされ、突然死は必ずし



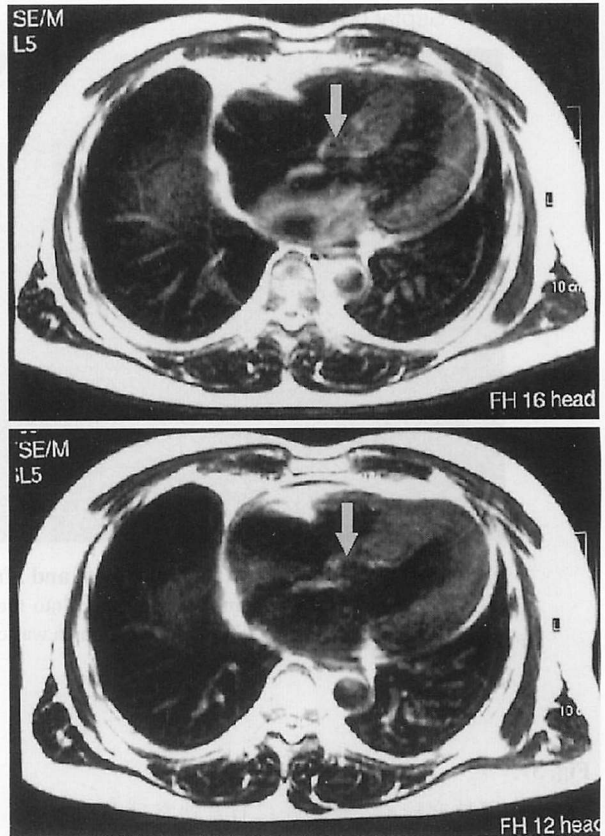
**Fig. 4 Left heart pressure study before and immediately after the procedure**  
 The left ventricular outflow pressure gradient was 108 mmHg at rest before the procedure, and decreased to 30 mmHg after the procedure.  
 ECG = electrocardiogram; LV = left ventricle; Ao = aorta.



**Fig. 5 Left heart pressure study 3 months after treatment**  
 The left ventricular outflow pressure gradient was 0 mmHg at rest (left), and increased to only 20 mmHg during Valsalva's maneuvers (right).  
 Abbreviations as in Fig. 4.

も回避できないなどの問題を残している<sup>5,6)</sup>。心房心室順次ペースング(DDD pacing)が心室内圧較差の軽減に伴い、症状軽減、運動耐容能の増加をもたらすとの報告もある<sup>7)</sup>。

しかし、この方法は左室の収縮・拡張能に悪影響を及ぼすとの報告もあり、長期効果は明らかではない<sup>8,9)</sup>。Sigwart<sup>1)</sup>は1995年心臓カテーテル法によるエタノールの心室中隔枝塞栓術を初めて臨床例に用い、その有効性を報告した。その後、全世界で46例、そのうち1例が日本から報告されている<sup>10-12)</sup>。我々もSigwartに準じて心室中隔枝塞栓術を試み、左室流出



**Fig. 6 Magnetic resonance imaging immediately after the procedure and after 3 months**  
 Asymmetrical septal hypertrophy is present immediately after procedure. The septal wall has a small defect (upper arrow), and the left ventricular outflow tract became wider (lower arrow) after 3 months.

路の圧較差を軽減することができ、その効果が数ヵ月以上にわたって継続することを確認した。肥大型心筋症の主たる病態は左室拡張機能の障害である。しかし本例のように、左室流出路圧較差が大きい症例では閉塞機転が病態に関与することが明らかである。本法による圧較差の軽減は、左室の後負荷を減少するばかりでなく冠循環を改善し、自覚症状の軽減につながる。本例でも症状が改善しており、内科治療では不十分な閉塞性肥大型心筋症の治療に、本法は有効な手段である。しかしなお本法が閉塞性肥大型心筋症例の長期予後を改善するか否かは今後の課題である。

本法の合併症としてKnightら<sup>10)</sup>は、完全房室ブロックを18例中4例、心室期外収縮を18例中9例で認めたと報告している。うち2例は心室頻拍、心室細動を生じ電氣的除細動を行ったが、死亡例はなかったという。またSeggewissら<sup>11)</sup>は25例で20%が完全房室ブ

**Table 1 Complications with previous cases of percutaneous transluminal septal ablation**

Complications	Patients (n=45)
Mortality rate	1 (2%)*
Complete atrioventricular block	10 (22%)†
Ventricular fibrillation	2 (4%)
Ventricular tachycardia	2 (4%)

\*Caused by ventricular fibrillation. †The rate of permanent pacemaker procedures is 50% (5 patients).

ロックを生じ、永久ペースメーカー植え込みを余儀なくされたとしている。86歳の1例は施行後心室細動で死亡した。本例でも2日目より不整脈と伝導障害を認めており、合併症としての不整脈には細心の注意が必要である。

報告された45例について死亡率、合併症発生率をまとめたものをTable 1に示す。死亡率は2%で、心室細動による不整脈死であった。最多合併症は完全房室ブロックの22%、うち永久ペースメーカー植え込み率は50%、心室細動、心室頻拍はそれぞれ4%となる。我々は一時ペースメーカーを挿入し、完全房室ブロッ

クに備えた。電氣的除細動の準備も必須である。

つぎに心臓カテーテル法の手技についてであるが、前下行枝から中隔枝は垂直に分岐している。このためガイドワイヤーおよびカテーテルの挿入が困難な場合、第1中隔枝の支配領域が広く心室中隔穿孔など重篤な合併症、エタノールの前下行枝本幹への逆流、さらに解剖学的な問題から第1中隔枝を閉塞しても圧較差が改善しない、などを想定しなければならない。また塞栓する中隔枝の選択はエタノール注入前に慎重に行わなければならない。第1ステップとして、個々の症例で第1および第2中隔枝の形態と支配領域を把握し、各枝で個々にバルーニングして流出路圧較差の減少の度合いを確認し、最大効果が得られる枝を特定する。第2ステップでエタノールの選択注入を行う。今回は肝腫瘍、副甲状腺腫瘍などの治療(percutaneous ethanol injection therapy: PEIT)に広く用いられるエタノールを使用した。今後はこれに代わる塞栓物質も試みて、合併症発生率を低下させる工夫が必要であろう。症例を重ね、長期予後、突然死の防止効果についても評価する必要がある。

この方法は重症閉塞性肥大型心筋症に対する侵襲性の低い新しい治療法として有用性が期待される。

## 要 約

これまでは薬物療法でコントロールできない重症閉塞性肥大型心筋症に対して、中隔切除術などの外科的治療が行われていたが、危険性が高く適応が限られていた。今回、我々はカテーテルを応用したエタノール心室中隔枝塞栓術を施行し有効性を認めたため報告する。

症例は48歳、男性。2年前より、閉塞性肥大型心筋症の診断により、本院外来でβブロッカーとCa拮抗薬の薬物療法を受けていた。しかし、1998年3月に入り症状増悪し、薬物療法ではコントロール困難となったため、同年4月に入院となった。血管造影下で、左前下行枝第1中隔枝に2.0mmの経皮的冠動脈形成術用バルーンを選択的に挿入し、バルーニングしたうえで1.5mlの無水エタノールを注入し、心室中隔領域の心筋梗塞を形成した。施行前後で左室-大動脈間圧較差はカテーテル上108から30mmHgまで改善し、症状もNew York Heart Association心機能分類ⅢからⅡへ軽減した。その後、外来経過観察しているが、症状増悪なく、3ヵ月後の心臓カテーテル検査では安静時左室-大動脈間圧較差は0mmHgとなり、非常に経過良好である。

本法は外科的治療に代わるカテーテル治療を応用した治療法であり、比較的非侵襲的に行える利点を有しており、今後、適応、合併症、突然死および長期効果を検討評価したうえでさらなる有効性が期待される。

J Cardiol 1999; 34(1): 35-40

## 文 献

- 1) Sigwart U: Non-surgical myocardial reduction for hypertrophic obstructive cardiomyopathy. *Lancet* 1995; **346**: 211-214
- 2) Braunwald E, Lambrew CT, Rockoff SD, Ross J Jr, Morrow AG: Idiopathic hypertrophic subaortic stenosis: I. A description of the disease based upon an analysis of 64 patients. *Circulation* 1964; **30**(Suppl IV): IV-3-IV-119
- 3) Harrison DC, Braunwald E, Glick G, Mason DT, Chidsey CA, Ross J Jr: Effects of beta adrenergic blockade on the circulation, with particular reference to observations in patients with hypertrophic subaortic stenosis. *Circulation* 1964; **29**: 84-98
- 4) Cohen LS, Braunwald E: Amelioration of angina pectoris in idiopathic hypertrophic subaortic stenosis with beta-adrenergic blockade. *Circulation* 1967; **35**: 847-851
- 5) Morrow AG, Lambrew CT, Braunwald E: Idiopathic hypertrophic subaortic stenosis: Operative treatment and the results of pre-and postoperative hemodynamic evaluations. *Circulation* 1964; **30**(Suppl IV): IV-120-IV-151
- 6) Krajcer Z, Leachman RD, Cooley DA, Coronado R: Septal myotomy-myomectomy versus mitral valve replacement in hypertrophic cardiomyopathy: Ten-year follow up in 185 patients. *Circulation* 1989; **80**(Suppl I): I-157-I-164
- 7) Slade AKB, Sadoul N, Shapiro L, Chojnowska L, Simon JP, Saumarez RC, Dodinot B, Camm AJ, McKenna WJ, Aliot E: DDD pacing in hypertrophic cardiomyopathy: A multicentre clinical experience. *Heart* 1996; **75**: 44-49
- 8) Nishimura RA, Trusty JM, Hayes DL, Ilstrup DM, Larson DR, Hayes SN, Allison TG, Tajik AJ: Dual-chamber pacing for hypertrophic cardiomyopathy: A randomized, double-blind, crossover trial. *J Am Coll Cardiol* 1997; **29**: 435-441
- 9) Betocchi S, Losi MA, Piscione F, Boccalatte M, Pace L, Golino P, Perrone-Filardi P, Briguori C, Franculli F, Pappone C, Salvatore M, Chiariello M: Effects of dual-chamber pacing in hypertrophic cardiomyopathy on left ventricular outflow tract obstruction and on diastolic function. *Am J Cardiol* 1996; **77**: 498-502
- 10) Knight C, Kurbaan AS, Seggewiss H, Henein M, Gunning M, Harrington D, Fassbender D, Gleichmann U, Sigwart U: Nonsurgical septal reduction for hypertrophic obstructive cardiomyopathy: Outcome in the first series of patients. *Circulation* 1997; **95**: 2075-2081
- 11) Seggewiss H, Gleichmann U, Faber L, Fassbender D, Schmidt HK, Strick S: Percutaneous transluminal septal myocardial ablation in hypertrophic obstructive cardiomyopathy: Acute results and 3-month follow-up in 25 patients. *J Am Coll Cardiol* 1998; **31**: 252-258
- 12) Tsuchikane E, Nakamura T, Yamazaki K, Kitano K, Izumi M, Otuji S, Tateyama H, Awata N, Sakurai M, Kobayashi T: Transluminal percutaneous septal myocardial ablation in a patient with hypertrophic obstructive cardiomyopathy. *Jpn Circ J* 1998; **62**: 537-540