

## Cardiovascular Imaging In-a-Month

倦怠感と体重減少を認めた43歳男性

A 43-Year-Old Man With Progressive Malaise and Weight Loss

沖中 務  
斎藤 誉宏  
中野 赳

Tsutomu OKINAKA, MD  
Yasuhiro SAITOH, MD  
Takeshi NAKANO, MD, FJCC

症 例 43歳, 男性

主 訴: 労作時呼吸困難

現病歴: 半年前より全身倦怠感を自覚, 2ヵ月前より労作時呼吸困難が出現するようになった. この間7kgの体重減少を認めた. 入院時, 身長163cm, 体重44kg, 体温36.8°C, 血圧110/70mmHg(左右差なし). 聴診上IIp亢進と全肺野に血管性雑音を聴取した. 血液検査で非特異的炎症反応を認めたが, 自己抗体, 梅毒反応は陰性であった. 心エコー図では右心負荷所見と大動脈壁肥厚を認めた. 肺動脈造影(Fig. 1)および胸部造影コンピューター断層撮影像(Fig. 2)を示す.

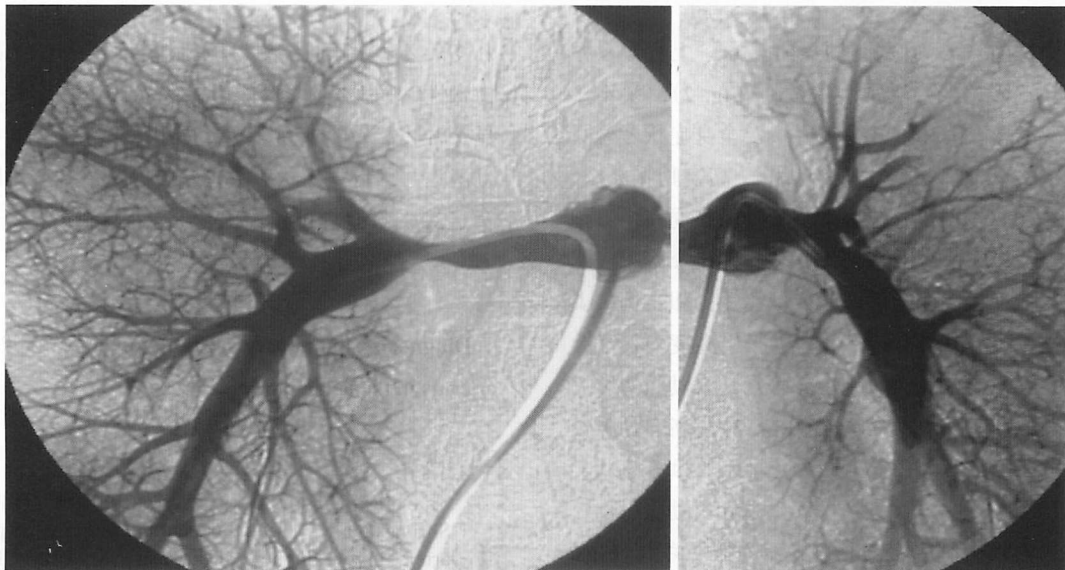

Fig. 1

三重大学医学部 第一内科: 〒514-8507 三重県津市江戸橋2-174

The First Department of Internal Medicine, Faculty of Medicine, Mie University, Mie

Address for reprints: NAKANO T, MD, FJCC, The First Department of Internal Medicine, Faculty of Medicine, Mie University, Edobashi 2-174, Tsu, Mie 514-8507

Received for publication March 11, 1999

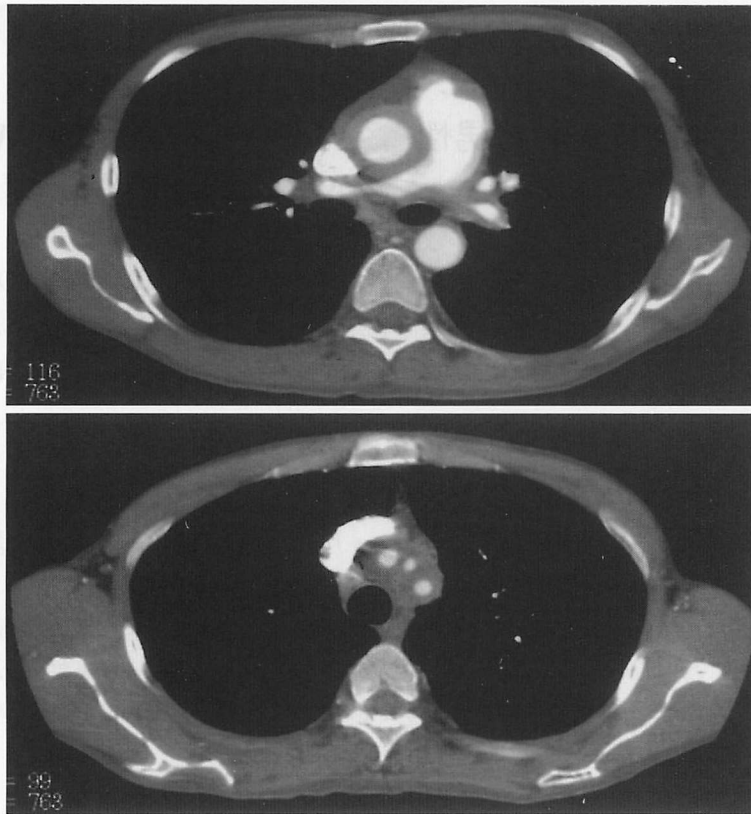


Fig. 2

### 診断のポイント

本例は画像所見で両側肺動脈(Fig. 1), 上行から弓部大動脈とその分枝に異常がみられ(Fig. 2), 半年にわたる全身倦怠感, 体重減少といった全身症状と著明な炎症反応より血管炎が示唆された。高安動脈炎は, 大動脈およびその主要分枝および肺動脈に局在する動脈炎で, 内腔の狭窄, 閉塞によりさまざまな臨床症状を呈する。肺動脈病変合併の頻度は高く, 報告例によれば50%を超える<sup>1)</sup>。本例では肺動脈に高度の狭窄をきたし, それに伴う臨床所見を認めた。大動脈造影では明らかな局所狭窄病変はなく(Fig. 3), 高安動脈炎の診断に重要な上肢, 頭部, 眼の乏血症状はみられていない。しかし, 心エコー図検査により大動脈弓部とその分枝に内膜の肥厚と内腔の狭窄が証明され(Figs. 4, 5), 高安動脈炎のび慢性病変として矛盾しないと考えた。好発年齢は40歳以下であるが, 40歳以上の症例も数多く報告され, 診断基準から年齢制限は除外さ

れている<sup>2)</sup>。鑑別疾患は巨細胞性動脈炎, Behçet病, 梅毒性大動脈炎などが挙げられるが, いずれも臨床所見が合わない。本例はステロイド投与により炎症反応は消退し, 自覚症状も改善している。今後は肺動脈狭窄に対する血行再建も考慮に入れ再検査の予定である。

**Diagnosis:** Pulmonary artery involvement of Takayasu's arteritis in the acute phase

### 文 献

- 1) Sharma S, Kamalakar T, Rajani M, Talwar KK, Shrivastava S: The incidence and patterns of pulmonary artery involvement in Takayasu's arteritis. *Clin Radiol* 1990; **42**: 177-181
- 2) Sharma BK, Jain S, Suri S, Numano F: Diagnostic criteria for Takayasu arteritis. *Int J Cardiol* 1996; **54** (Suppl): S141-S147

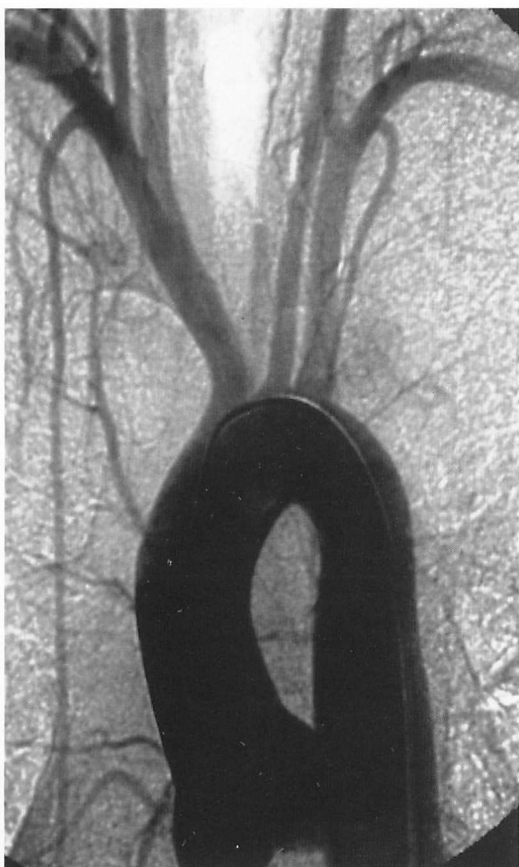

Fig. 3

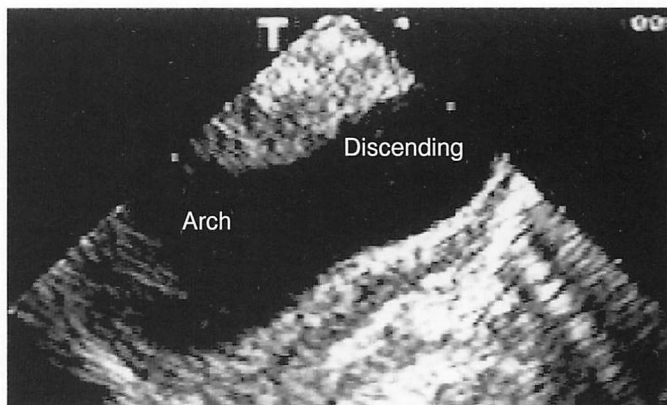


Fig. 4

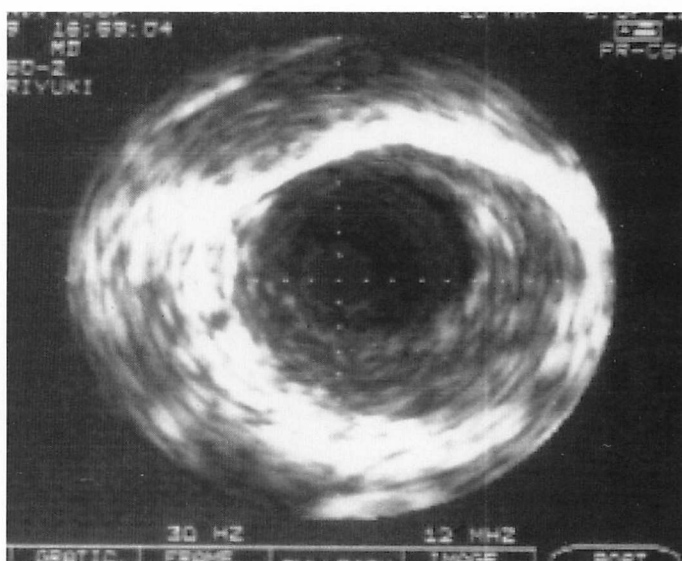


Fig. 5

**Fig. 1** Pulmonary arteriograms showing severe stenosis of the bilateral main pulmonary artery

**Fig. 2** CT scans with contrast medium at the level of the pulmonary trunk

*Upper panel* demonstrating wall thickening of the ascending aorta and the pulmonary artery.

*Lower panel* demonstrating marked wall thickening in the brachiocephalic artery, the left common carotid artery, and the left subclavian artery.

**Fig. 3** Aortogram revealing the normal appearance of the thoracic aorta and its branches

**Fig. 4** Transesophageal echocardiogram showing wall thickening in the aortic arch

**Fig. 5** Intravascular ultrasound scan of the left subclavian artery showing crescent intimal thickening and stenosis of the lumen