

アミオダロン投与後の肺合併症におけるKL-6測定の有用性の検討

Diagnostic Usefulness of KL-6 Measurements in Patients With Pulmonary Complications After Administration of Amiodarone

遠藤 康弘
 花井りつ子
 宇都 健太
 宇野 元規
 長嶋 浩貴
 滝沢 敬夫*¹
 成松 明子*²
 大西 哲*³
 笠貫 宏*³

Yasuhiro ENDOH, MD
 Ritsuko HANAI, MD
 Kenta UTO, MD
 Motoki UNO, MD
 Hiroataka NAGASHIMA, MD
 Takao TAKIZAWA, MD *¹
 Akiko NARIMATSU, MD *²
 Satoshi OHNISHI, MD, FJCC *³
 Hiroshi KASANUKI, MD, FJCC *³

Abstract

Amiodarone-induced pulmonary toxicity is one of the major complications in patients receiving administration of amiodarone. KL-6 is a useful indicator to evaluate the activity of interstitial pneumonitis. We studied the clinical utility of KL-6 as a marker for amiodarone-induced pulmonary toxicity.

We investigated 6 patients in whom chest radiography revealed abnormal consolidations after administration of amiodarone from 1997 to 1999. All patients were male aged 56 to 76 years (mean 66 ± 7 years). The indications for amiodarone included sustained ventricular tachycardia in 5 patients and atrial fibrillation in one patient with refractory heart failure. The mean left ventricular ejection fraction was 31 ± 12% (22 - 52%). KL-6 levels were measured by a sandwich type enzyme immunoassay using a murine monoclonal antibody (KL-6 antibody), and the cutoff level was determined at 520 U/ml. Complications occurred from 17 days to 45 months after treatment with amiodarone. The KL-6 levels were abnormally high (2,100 and 3,000 U/ml) in 2 patients with amiodarone-induced pneumonitis but under the cutoff level in the non-pneumonitis patients. In one patient with amiodarone-induced pneumonitis, the KL-6 level increased from 695 to 2,100 U/ml concurrently with worsening interstitial changes shown by high resolution computed tomography.

We conclude that KL-6 has practical uses as a marker for the detection and evaluation of amiodarone-induced pulmonary toxicity.

J Cardiol 2000; 35(2): 121-127

Key Words

- Amiodarone
- Diagnostic techniques (KL-6)
- Complications (pneumonitis)
- Ventricular tachycardia

はじめに

アミオダロンは難治性の心室性頻脈性不整脈および

心臓突然死に対して強力な予防効果を示す反面、重篤な心外副作用を惹起しうる。中でもアミオダロンによる肺毒性は時には致死的となるため、その予知や迅速

済生会栗橋病院 循環器科, *¹内科, *²放射線科: 〒349-1105 埼玉県北葛飾郡栗橋町大字小右衛門字五反田714-6; *³東京女子医科大学附属日本心臓血圧研究所 循環器内科, 東京

Departments of Cardiology, *¹Internal Medicine, *²Radiology, Saisei-kai Kurihashi Hospital, Saitama; *³Department of Cardiology, The Heart Institute of Japan, Tokyo Women's Medical University, Tokyo

Address for reprints: ENDOH Y, MD, Department of Cardiology, Saisei-kai Kurihashi Hospital, Aza Gotanda 714-6, Oh-aza Koemon, Kurihashi-machi, Kitakatsushika-gun, Saitama 349-1105

Manuscript received June 28, 1999; revised September 22, 1999; accepted September 24, 1999

な確定診断は臨床的に重要である。一方、近年、ムチン様糖蛋白抗原であるKL-6が、間質性肺炎の活動性の指標として注目されている¹⁻⁷⁾。しかし、アミオダロンによる肺毒性におけるKL-6の診断的意義については明らかではない。そこで本研究はアミオダロン投与症例の肺合併症におけるKL-6値の有用性について検討した。

対象と方法

1. 対象

1997年1月-1999年4月においてアミオダロンを投与した自験例18例の中で、経過中に胸部X線写真上浸潤影の出現した6例を対象とした。全例男性で、平均年齢は66±7歳(56-76歳)であった。基礎心疾患は拡張型心筋症2例、心筋梗塞3例、原因不明1例で、左室駆出率は31±12%(22-52%)であった。アミオダロン投与の適応は持続性心室頻拍5例、難治性心不全に伴う心房細動1例であった(**Table 1**)。

2. 方法

アミオダロンは導入期に200-800mg、維持期に75-200mg 経口あるいは経管より投与された。KL-6の測定は愛媛大学医学部第二内科に依頼し、抗KL-6抗体を用いるサンドイッチ法で行った。基準値は520U/ml未満とした。症例1については保存血漿でKL-6を測定したが、他の5症例については血清でKL-6を測定した。また同時期に測定されたC反応性蛋白(基準値<0.3mg/dl)、乳酸デヒドロゲナーゼ(lactate dehydrogenase: LDH; 基準値299-610U/l)およびアミオダロン投与前と肺合併症出現後の% diffusing lung

capacity for carbon monoxide(%DLco)についても検討した。間質性肺炎の診断は、KL-6値を知らされていない呼吸器および放射線科専門医により臨床症状や画像診断などから行われた。

結 果

1. 肺合併症の出現時期と診断

アミオダロン投与開始から胸部X線写真の浸潤影の発現までの期間は17日-45ヵ月であった。症例1(**Fig. 1**)および症例2(**Fig. 2**)は呼吸困難にて入院し、胸部X線写真・胸部コンピュータ断層撮影(computed tomography: CT)により間質性肺炎像を認めた。症例3は難治性心不全に伴う心房細動に対してアミオダロンを投与されたもので、経過中左肺門に浸潤影が出現し、喀痰細胞診で腺癌と診断された(**Fig. 3-A**)。症例4、5は肺炎例でアミオダロンを中止することなく抗生剤にて軽快した(**Figs. 3-B, C**)。症例6は急性左心不全例であり、人工呼吸器管理および心不全治療により軽快した(**Fig. 3-D**)。

2. KL-6値とその他の検査結果(**Table 2**)

症例1および症例2のKL-6値は、それぞれ2,100, 3,000U/mlと高値を示した。症例1では副腎皮質ホルモン投与とアミオダロン中止により、画像診断上浸潤影は改善したが、間質性変化は増悪傾向にあり、保存検体で後に測定したKL-6値では695から2,100U/mlへと増加していた(**Fig. 1**)。非間質性肺炎の4症例においては、KL-6値はすべて基準値未満であった。C反応性蛋白は急性左心不全の症例6以外は異常値を示した。LDHは肺炎例の症例4、5は正常範囲であったが、

Table 1 Patient characteristics

Patient No.	Age (yr)	Sex	Underlying heart disease	LVEF (%)	Arrhythmia	Dosage (mg)		Duration of therapy (months)
						Loading	Maintenance	
1	65	Male	DCM	22	VT	200	100	28
2	56	Male	MI	24	VT	800	200	10
3	64	Male	Unknown	52	AF	400	200	0.6
4	69	Male	DCM	22	VT	400	75	26
5	76	Male	MI	36	VT	400	200	0.8
6	66	Male	MI	28	VT	200	100	45

LVEF=left ventricular ejection fraction; DCM=dilated cardiomyopathy; MI=myocardial infarction; VT=ventricular tachycardia; AF=atrial fibrillation.

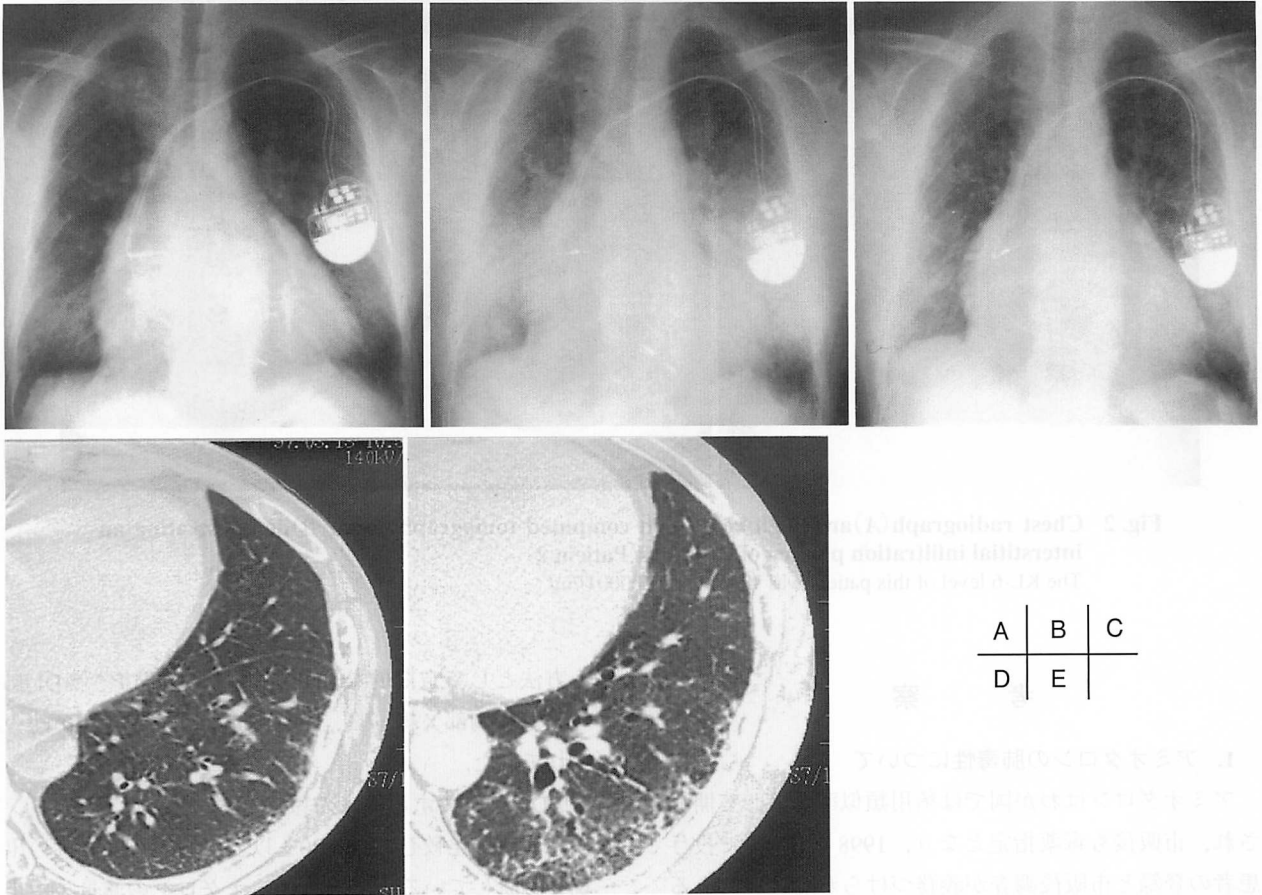


Fig. 1 A 65-year-old man received a dual-chamber endocardial pacemaker for complete atrioventricular block on June 1992 (Patient 1)

He had sustained ventricular tachycardia which was terminated by intravenous injection of 50 mg disopyramide. After that, his medication consisted of oral administration of disopyramide at 300 mg/day. However, his antiarrhythmic medication was changed from disopyramide to amiodarone because of aggravation of left ventricular dysfunction in 1994. On February 5, 1997, he was admitted because of progressive dyspnea accompanied by hemoptysis. Chest radiography demonstrated congestion and bilateral infiltration (A). Clinical symptoms and chest radiographic findings improved after standard treatment for heart failure and administration of antibiotics. The KL-6 level measured retrospectively on February 13 was 695 U/ml. The dosage of amiodarone was decreased from 150 to 100 mg on April 12.

He was readmitted due to an increase of consolidation shown by chest radiography performed on April 28 (B). Although clinical symptoms and chest radiographic findings improved after standard treatment for heart failure and administration of antibiotics, oral administration of prednisolone was started on May 8 and amiodarone was stopped on May 15. The consolidation of both lung fields disappeared shown by chest radiography performed on June 3 (C). However, high resolution computed tomography of the lungs demonstrated an increase in interstitial markings (D: performed on March 13, E: performed on June 3). The KL-6 level measured retrospectively on June 10 was very high at 2,100 U/ml, corresponding to the time when high resolution computed tomography of the lungs demonstrated an increase in interstitial markings.

それ以外は異常値を示した。間質性肺炎の症例1ではアミオダロン投与前に比べて肺合併症後は%DLcoの低下を認めたが、非間質性肺炎例の症例4, 6では認められなかった。しかし、症例2, 3, 5ではアミオダロン初回投与直前は人工呼吸器管理をしており、%DLcoは評価できず、肺合併症後も努力性換気

を必要とする%DLcoの測定が困難な状態であった。

3. 予 後

経過中、症例1, 2, 3の3例が死亡し、死因はそれぞれ心不全、間質性肺炎、肺癌であった。

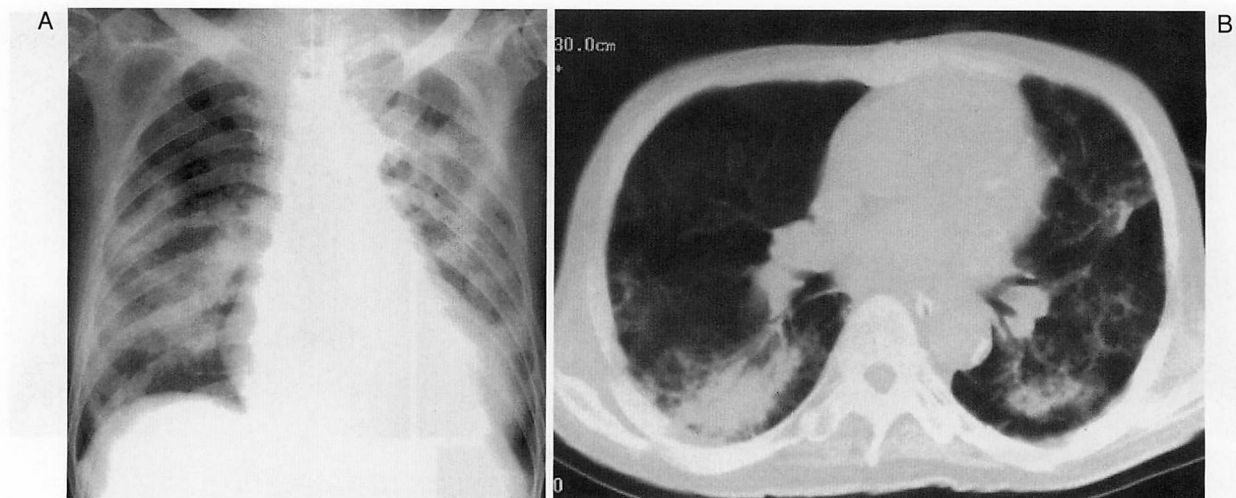


Fig. 2 Chest radiograph(A)and high resolution computed tomography scan(B)demonstrating an interstitial infiltration pattern of the lungs(Patient 2)
The KL-6 level of this patient was very high at 3,000 U/ml.

考 察

1. アミオダロンの肺毒性について

アミオダロンはわが国では稀用類似薬品として開発され、市販後も毒薬指定となり、1998年4月まで投与患者の登録と市販後調査が義務づけられた経緯のある抗不整脈薬である⁸⁾。このような制約をもたらした背景は、本剤が重篤な心外副作用を有することによるが、中でも重要なものは肺毒性である。

その発生頻度は報告者により異なり、1-17%⁹⁻¹²⁾と幅広い。間質性肺炎の死亡率は9.1-22%^{9,11)}と高く、診断が遅れば致死的となるため、アミオダロンによる肺毒性が疑われる場合は、速やかに薬剤を減量・中止しなければならない。一方で、アミオダロンの中止はそれまで抑制されていた致死的心室性不整脈の悪化をもたらすため、アミオダロン誘発性肺毒性を過度に恐れて不必要にアミオダロンを中止することも避けなくてはならない。Dusmanら⁹⁾は、アミオダロン投与後の経過観察中症例の17%に胸部異常影が出現したと報告しているが、その中には肺炎や心不全例もあるため、アミオダロンによる肺毒性との鑑別が問題となり、アミオダロン誘発性肺毒性の予知や迅速な確定診断は臨床的に重要である。

2. アミオダロン誘発性肺毒性の評価

従来よりアミオダロンによる肺毒性を早期に診断す

る方法として定期的なLDH、血液ガス分析、%DLcoの測定や胸部X線写真、胸部CTなどでの評価が勧められてきた。

%DLcoに関する従来^{9,11)}では、アミオダロン投与前値と比較して15-20%以上の低下を肺毒性の出現と診断している。実際、アミオダロンの減量・中止により%DLcoが改善している症例も認められたり、この検査法がアミオダロンの肺毒性の検出の感度・特異度に優れ有用であるとする報告もある¹¹⁾。しかし%DLco測定自体変動域が大きく、また努力性換気を必要とするため、今回の検討でも認められたように、全例に対しアミオダロン投与前から評価できる検査法ではなく、合併症発現後も患者の状態によっては施行できない症例も生じる。また間質性肺炎発症前の%DLco低下が20%未満の症例も少なからず存在するため、肺毒性の予知指標としては不十分であると考えられる⁸⁾。さらにアミオダロン投与前の肺疾患の存在や%DLco値は、その後のアミオダロン誘発性肺毒性の発現頻度を予測できるものではないとしている^{10,12)}。一方でDusmanら⁹⁾は、肺毒性の発生した症例はアミオダロン投与前の%DLcoが有意に低いことを指摘しているが、投与前の%DLcoが80%未満を予測因子とした場合の肺毒性出現の陽性予測率は11%と極めて低い。

画像診断においても胸部X線写真検査だけでは、間質性肺炎を肺うっ血、細菌性肺炎などから鑑別しうる

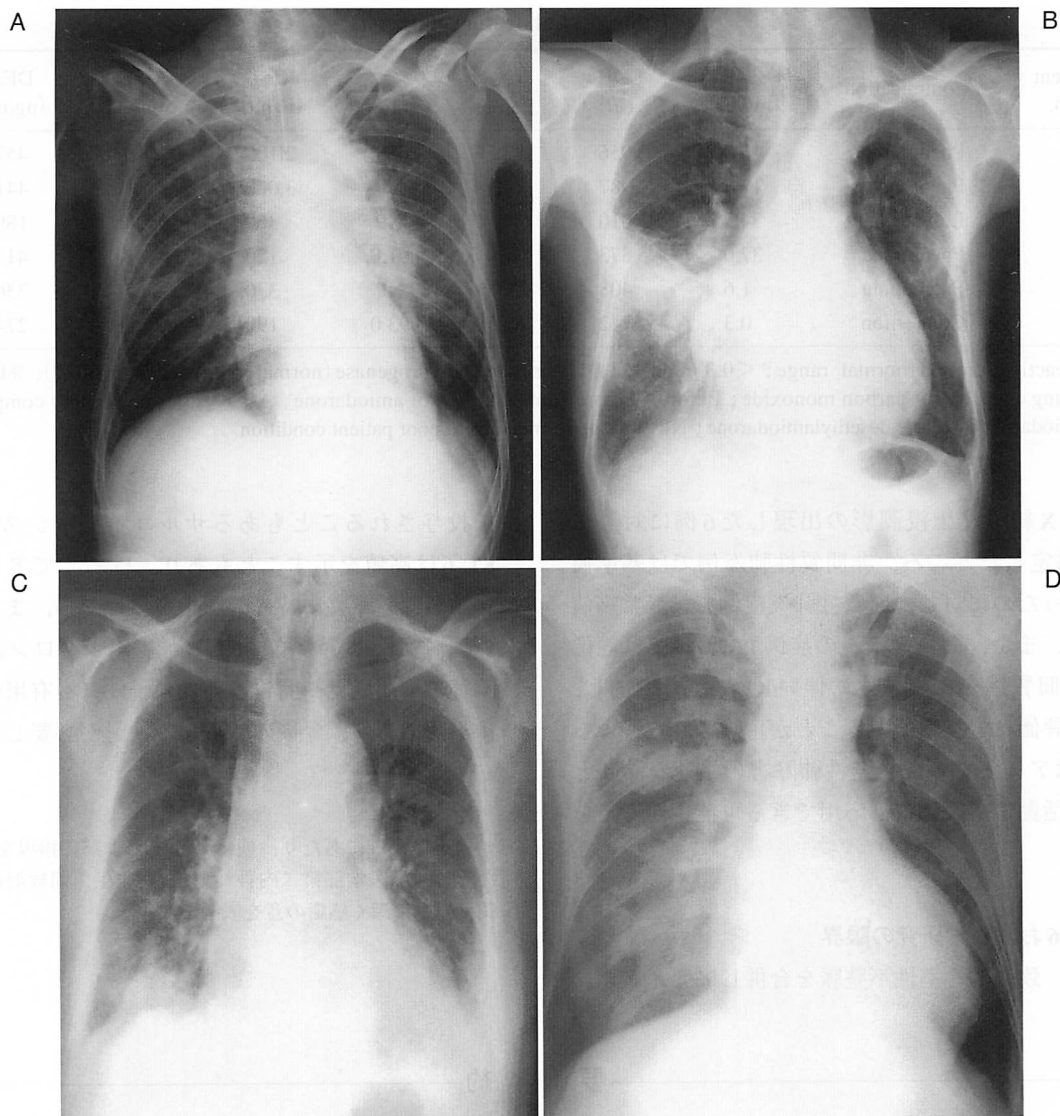


Fig. 3 Chest radiographs of Patients No. 3-6

- A: Chest radiograph of Patient No.3 demonstrating a mass shadow in the left hilus. The cytology of his sputum revealed adenocarcinoma. The KL-6 level of this patient was 360 U/ml.
- B: Chest radiograph of Patient No.4 demonstrating consolidation in the right lower lung field. The KL-6 level of this patient was 120 U/ml.
- C: Chest radiograph of Patient No.5 demonstrating consolidation in the right lower lung field. The KL-6 level of this patient was 330 U/ml.
- D: Chest radiograph of Patient No.6 demonstrating congestion of the lungs. The KL-6 level of this patient was 190 U/ml.

とは言い難く、Ga肺シンチグラフィ^{11,13)}や高分解能肺CT¹⁴⁾による補助診断が必要となり、簡便かつ正確にアミオダロンによる肺毒性の予知や早期診断法を模索しているのが現状である。

3. KL-6測定の臨床的意義

近年、河野らにより開発されたKL-6が、間質性肺

疾患における再生Ⅱ型肺胞上皮細胞に強く発現するため、細菌性肺炎、気管支喘息、慢性気管支炎における陽性率は極めて低率であるのに対して、肺の広範なりモデリングをきたす各種の間質性肺炎症例では高率に陽性となり、さらに間質性肺炎の活動性の有用な指標となることが報告¹⁻⁷⁾されている。

今回の検討では、アミオダロン投与中の症例で経過

Table 2 Laboratory data

Patient No.	Complication	CRP (mg/dl)	LDH (U/l)	%DLco		KL-6 (U/ml)	AMD (ng/ml)	DEA (ng/ml)
				Before	After			
1	Pneumonitis	10.8	956	83.5	68.0	2,100	716	457
2	Pneumonitis	12.7	987	NP	NP	3,000	327	441
3	Lung cancer	34.2	1,010	NP	NP	360	98	189
4	Pneumonia	37.0	373	77.0	91.0	120	481	413
5	Pneumonia	1.6	408	NP	NP	330	365	336
6	Congestion	0.3	742	87.5	93.0	190	265	274

CRP=C-reactive protein(normal range; <0.3 mg/dl); LDH=lactate dehydrogenase(normal range; 299-610 U/l); %DLco=diffusing lung capacity for carbon monoxide; Before=before administration of amiodarone; After=after pulmonary complication; AMD=amiodarone; DEA=desethylamiodarone; NP=not performed due to poor patient condition.

中に胸部X線写真上浸潤影の出現した6例に対してKL-6を測定したところ、非間質性肺炎例では基準値未満であったのに対し、間質性肺炎症例では異常高値を示した。また、間質性肺炎の症例1については画像診断上、間質性変化の悪化に伴いKL-6値も増加し、活動性の評価にも有用であることが示唆された。よってKL-6はアミオダロン誘発性肺障害の迅速な診断と客観的な活動性の評価にも応用できる可能性が考えられた。

4. KL-6および本研究の限界

しかし、致死的心室性不整脈を合併しアミオダロン

を投与されることもあるサルコイドーシス例⁷⁾でもKL-6は高値を示すこともあり、けっしてアミオダロン誘発性肺障害に特異的な指標ではない。また、今回の検討症例は少なく、KL-6がアミオダロン誘発性肺障害の早期発見や間質性肺炎の予知にも有用かどうかは不明であり、今後のさらなる検討が必要と考える。

謝 辞

稿を終るにあたり、検体の測定およびご指導をいただいた愛媛大学医学部第二内科 河野修興先生、同放射線科 池添潤平先生に深く感謝の意を表します。

要 約

アミオダロン投与中の症例において肺合併症のKL-6値による評価の有用性について検討した。対象はアミオダロンを投与された自験例18例のうち、経過中に胸部X線写真上浸潤影の出現した6例である。全例男性で、平均年齢は66±7歳(56-76歳)であった。アミオダロン投与の適応は持続性心室頻拍5例、難治性心不全に伴う心房細動1例で、基礎心疾患は拡張型心筋症2例、心筋梗塞3例、原因不明1例で、左室駆出率は31±12%(22-52%)であった。アミオダロンは導入期に200-800mg、維持期に75-200mg投与された。KL-6値の基準値は520U/ml未満とした。アミオダロン投与開始から胸部X線写真の浸潤影の発現までの期間は17日-45ヵ月であった。画像診断で間質性肺炎と診断された2例では、KL-6値はそれぞれ2,100, 3,000U/mlと高値を示した。一方、非間質性肺炎の4例は基準値未満であった。また間質性肺炎の1例では、間質性変化の悪化に伴いKL-6値が695から2,100U/mlへ増加した。KL-6はアミオダロン誘発性肺障害に対しても迅速な診断と客観的な活動性の評価に応用できる可能性が考えられた。

J Cardiol 2000; 35(2): 121-127

文 献

- 1) 河野修興: KL-6. 呼吸 1997; **16**: 391-398
- 2) Kohno N, Kyoizumi S, Awaya Y, Fukuhara H, Yamakido M, Akiyama M: New serum indicator of interstitial pneumonitis activity: Sialylated carbohydrate antigen KL-6. *Chest* 1989; **96**: 68-73
- 3) Oyama T, Kohno N, Yokoyama A, Hirasawa Y, Hiwada K, Oyama H, Okuda Y, Takasugi K: Detection of interstitial pneumonitis in patients with rheumatoid arthritis by measuring circulating levels of KL-6, a human MUC1 mucin. *Lung* 1997; **175**: 379-385
- 4) Kohno N, Hamada H, Fujioka S, Hiwada K, Yamakido M, Akiyama M: Circulating antigen KL-6 and lactate dehydrogenase for monitoring irradiated patients with lung cancer. *Chest* 1992; **102**: 117-122
- 5) Hamada H, Kohno N, Akiyama M, Hiwada K: Monitoring of serum KL-6 antigen in a patient with radiation pneumonia. *Chest* 1992; **101**: 858-860
- 6) Kohno N, Yokoyama A, Hirasawa Y, Kondo K, Fujino S, Abe M, Hiwada K: Comparative studies of circulating KL-6, type III procollagen N-terminal peptide and type IV collagen 7S in patients with interstitial pneumonitis and alveolar pneumonia. *Respir Med* 1997; **91**: 558-561
- 7) 濱田泰伸, 坂谷光則, 上田英之助: 間質性肺炎のマーカ- KL-6の有用性の検討. *日胸疾患会誌* 1996; **34**: 771-777
- 8) 笠貫 宏: アンカロン市販後調査報告. *Prog Med* 1999; **19**(Suppl 1): 798-804
- 9) Dusman RE, Stanton MS, Miles WM, Klein LS, Zipes DP, Fineberg NS, Heger JJ: Clinical features of amiodarone-induced pulmonary toxicity. *Circulation* 1990; **82**: 51-59
- 10) Polkey MI, Wilson POG, Rees PJ: Amiodarone pneumonitis: No safe dose. *Respir Med* 1995; **89**: 233-235
- 11) Magro SA, Lawrence EC, Wheeler SH, Krafchek J, Lin HT, Wyndham CR: Amiodarone pulmonary toxicity: Prospective evaluation of serial pulmonary function tests. *J Am Coll Cardiol* 1988; **12**: 781-788
- 12) Singh SN, Fisher SG, Deedwania PC, Rohatgi P, Singh BN, Fletcher RD, for CHF-STAT Investigators: Pulmonary effect of amiodarone in patients with heart failure. *J Am Coll Cardiol* 1997; **30**: 514-517
- 13) Terra-Filho M, Meneghetti JC, Cukier A, Teixeira LR, Soares Junior J, Camargo EE, Vargas FS: Gallium-67 lung imaging and pulmonary clearance of ^{99m}Tc-DTPA aerosol in patients with amiodarone pneumonitis. *Braz J Med Biol Res* 1996; **29**: 1467-1471
- 14) Verswijvel G, Franssens Y, Deraemacker L, Leyssens G, Govaerts E, Theunissen P: Amiodarone induced pulmonary toxicity. *J Belge Radiol* 1998; **81**: 9-10