

左回旋枝病変の心筋梗塞の運動負荷時ST低下の意義: 運動負荷²⁰¹Tl心筋Single Photon Emission Computed Tomographyによる検討

Significance of Exercise-Induced ST Segment Depression in Patients With Myocardial Infarction Involving the Left Circumflex Artery: Evaluation by Exercise Thallium-201 Myocardial Single Photon Emission Computed Tomography

小坂橋紀通
外山 卓二
星 崎 洋
磯部 直樹
直田 匡彦
中津川昌利
川上 武
堀江 康人
廣井 知歳
彗 田 浩
安 達 仁
内藤 滋人
野上 昭彦
大 島 茂
谷口 興一

Norimichi KOITABASHI, MD
Takuji TOYAMA, MD
Hiroshi HOSHIZAKI, MD
Naoki ISOBE, MD
Masahiko SUGUTA, MD
Masatoshi NAKATSUGAWA, MD
Takeshi KAWAKAMI, MD
Yasuto HORIE, MD
Shitoshi HIROI, MD
Hiroshi TADA, MD
Hitoshi ADACHI, MD
Shigeto NAITO, MD
Akihiko NOGAMI, MD
Shigeru OHSHIMA, MD
Koichi TANIGUCHI, MD, FJCC

Abstract

The significance of exercise-induced ST segment depression in patients with left circumflex artery involvement was investigated by comparing exercise electrocardiography with exercise thallium-201 single photon emission computed tomography (TI-SPECT) and the wall motion estimated by left ventriculography.

TI-SPECT and exercise electrocardiography were simultaneously performed in 51 patients with left circumflex artery involvement (angina pectoris 30, myocardial infarction 21). In patients with myocardial infarction, exercise-induced ST depression was frequently found in the V₂, V₃ and V₄ leads. In patients with angina pectoris, ST depression was frequently found in the II, III, aVF, V₅ and V₆ leads. There was no obvious difference in the leads of ST depression in patients with myocardial infarction with ischemia and without ischemia on TI-SPECT images. In patients with myocardial infarction, the lateral wall motion of the infarcted area evaluated by left ventriculography was more significantly impaired in the patients with ST depression than without ST depression ($p < 0.01$).

Exercise-induced ST depression in the precordial leads possibly reflects wall motion abnormality rather

群馬県立循環器病センター 循環器内科: 〒371-0004 群馬県前橋市亀泉町甲3-12

Division of Cardiology, Gunma Prefectural Cardiovascular Center, Gunma

Address for reprints: KOITABASHI N, MD, Division of Cardiology, Gunma Prefectural Cardiovascular Center, Kameizumi-machi 3-12, Maebashi, Gunma 371-0004

Manuscript received July 28, 1999; revised December 13, 1999; accepted December 14, 1999

than ischemia in the lateral infarcted myocardium.

J Cardiol 2000; 35(4): 239-245

Key Words

■ Exercise tests

■ Radionuclide imaging (^{201}Tl -SPECT)

■ Coronary artery disease

■ ST segment

はじめに

^{201}Tl を使用した運動負荷心筋 single photon emission computed tomography (SPECT)は、心筋虚血の診断において、精度の高さから広く施行されるようになってきている¹⁾。負荷心電図で虚血性変化を認めなくても、負荷心筋 SPECTにて虚血の診断がなされることをしばしば経験する。しかし、負荷心筋 SPECTで虚血を認めないにもかかわらず、虚血性心電図変化を呈する症例をととき経験する。このような現象は心筋梗塞後の患者に認められることが報告されている²⁻⁵⁾。

本研究では、左回旋枝を責任病変とする心筋梗塞患者および狭心症患者における、運動負荷時のST低下の意義について、負荷心筋 SPECTによる心筋虚血所見の有無および左室壁運動異常の有無との関連から検討した。

対象と方法

1. 対象

対象は1994年1月-1997年12月の間に運動負荷 ^{201}Tl 心筋 SPECTを施行した症例のうち、冠動脈造影上の左回旋枝1枝に75%以上の狭窄または閉塞所見を認めた51例(男性37例, 女性14例, 平均年齢 61 ± 12 歳; 狭心症30例, 心筋梗塞21例)である。左回旋枝以外の主要冠動脈に有意狭窄のある症例や、左回旋枝以外の冠動脈病変による心筋梗塞症例は対象から外した。なお、心筋梗塞群は30分以上持続する胸痛を認め、 V_1 のR波の増高を認め、かつ最大クレアチンキナーゼ値が500以上であった症例とし、発症から4週間以上経過した慢性期患者を対象とした。

2. 方法

1) 運動負荷 ^{201}Tl 心筋 SPECTと運動負荷心電図

運動負荷 ^{201}Tl 心筋 SPECTは、自転車エルゴメーターによる多段階的運動負荷を行い、運動負荷終点1分前に ^{201}Tl (111MBq)を静注し、静注15分後に早期像、

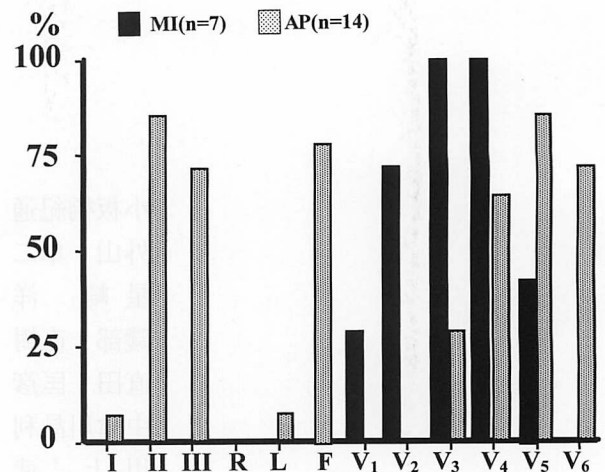


Fig. 1 Percentage exercise-induced ST segment depression in the electrocardiographic leads recorded in patients with myocardial infarction and angina pectoris

MI = myocardial infarction; AP = angina pectoris.

4時間後に後期像を撮像した。また同時に運動負荷中および負荷後5分間、12誘導心電図を記録した。負荷心電図における判定は、水平型および下行型の1mm以上のST低下、またはjunctional型ではJ点から0.08秒時点での1mm以上のST低下を陽性とした。心筋 SPECTでは、早期像で欠損像を認め、後期像で再分布を認めたものを虚血と判定し、後期像でも再分布を認めない恒久的欠損像を梗塞と判定した。

2) 左室造影

安静時左前斜位で左室造影を施行し、左回旋枝支配領域の側壁の壁運動を評価した。評価法としては、局所壁運動を局所壁運動スコアを用い、6段階(-1: 奇異性壁運動, 0: 壁運動消失, 1: 高度の壁運動低下, 2: 壁運動低下, 3: 軽度の壁運動低下, 4: 正常)で評価した。

3) 検討項目

冠動脈病変の検出について、心筋梗塞例、狭心症例における負荷心電図と負荷 ^{201}Tl 心筋 SPECT所見を比較した。つぎに狭心症例と心筋梗塞例での負荷心電図

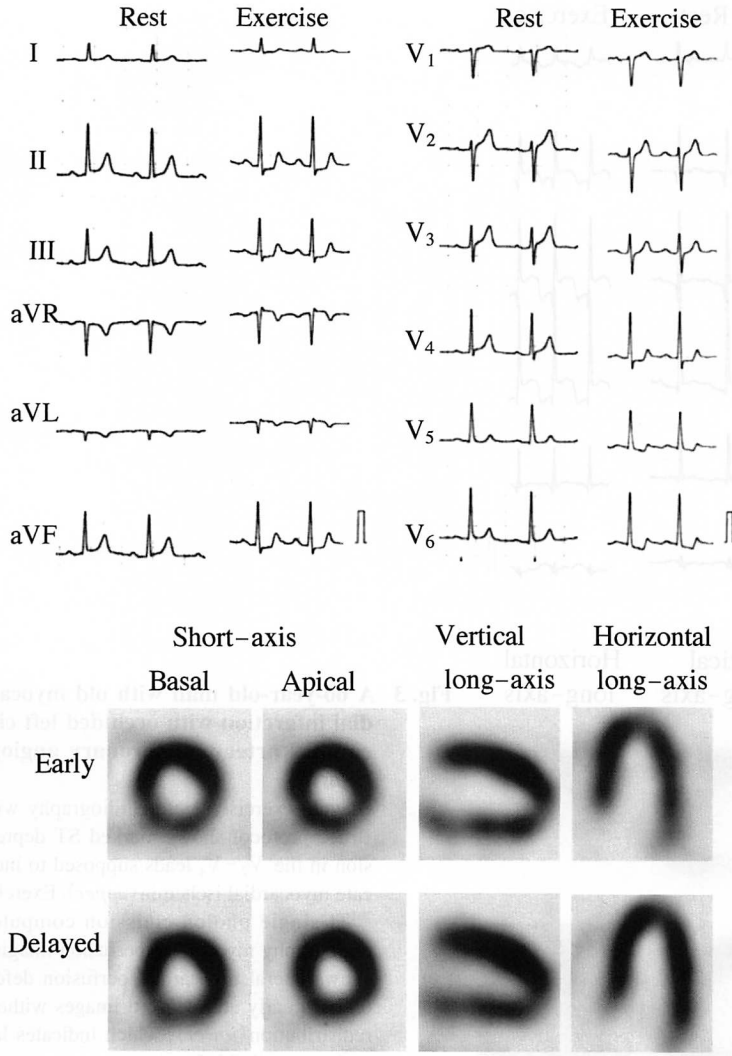


Fig. 2 A 66-year-old man with angina pectoris with 90% stenosis located in the left circumflex artery on coronary angiography. Bicycle exercise electrocardiography with Bruce protocol shows ST depression in the II, III, aVF, V₄, V₅ and V₆ leads (upper). Exercise ²⁰¹Tl single photon emission computed tomography myocardial perfusion imaging shows lateral myocardial perfusion defect on the early image with redistribution on the delayed image (lower).

上のST低下誘導部位を比較した。さらに心筋梗塞例でST低下した例において、負荷²⁰¹Tl心筋SPECT上の虚血出現の有無とST低下誘導部位を検討した。また心筋梗塞例でST低下の有無が左室造影上の壁運動異常と関連するかについて検討した。

4) 統計学的処理

左回旋枝領域の心筋梗塞群でSTが低下する群としない群の壁運動スコアの有意差検定は、対応のないt検定で行った。p<0.05を有意差の判定とした。

結 果

1. 運動負荷心電図と運動負荷²⁰¹Tl心筋SPECTの陽性率
 負荷心電図陽性率、すなわち運動負荷でST低下を

認めた割合は、心筋梗塞例で7例(33%)、狭心症例で16例(53%)であった。負荷²⁰¹Tl心筋SPECTでは心筋梗塞例のほぼ全例が恒久的欠損像を呈したが、4例にわずかな再分布を認め、虚血を伴う梗塞と判定した。狭心症例では22例(73%)に心筋虚血所見を認めた。

2. ST低下部位

運動負荷心電図上、有意なST低下を示した狭心症16例と心筋梗塞7例のST低下誘導部位の頻度をFig. 1に示す。ST低下誘導部位は、狭心症例(Fig. 2)ではII, III, aVF, V₅, V₆で頻度が高いのに対し、心筋梗塞例(Fig. 3)ではV₂からV₄で低下する症例が多く、肢誘導で低下する症例はなかった。またST低下を伴う心筋梗塞7例において、負荷²⁰¹Tl心筋SPECTで虚

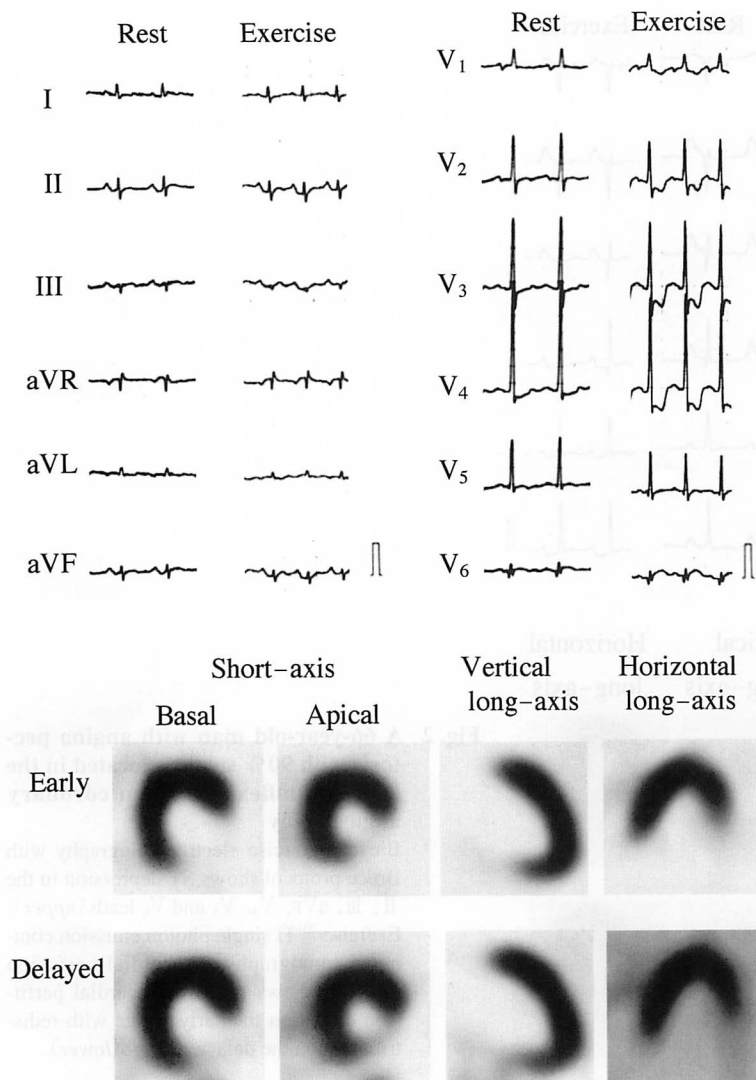


Fig. 3 A 60-year-old man with old myocardial infarction with occluded left circumflex artery on coronary angiography

Bicycle exercise electrocardiography with Bruce protocol shows marked ST depression in the V₂-V₄ leads supposed to indicate myocardial ischemia (upper). Exercise ²⁰¹Tl single photon emission computed tomography myocardial perfusion imaging shows lateral myocardial perfusion defect on both early and delayed images without redistribution (lower), which indicates lateral myocardial infarction.

血を伴った3例と伴わなかった4例においてST低下部位を検討したが、誘導部位に特異性はなかった (Fig. 4).

3. ST低下と左室壁運動

心筋梗塞例での左室壁運動をST低下の有無で比較した。左室造影上の左回旋枝支配領域と考えられる側壁の壁運動スコアは、ST低下例(0.17 ± 0.75)がST低下を認めなかった例(1.9 ± 1.4)より有意に低値を示した(p < 0.01; Fig. 5).

考 察

冠動脈疾患患者の臨床的評価と管理において、運動負荷心電図はその簡便さ、経済性から広く施行されて

いる。しかし、冠動脈疾患の診断における運動負荷心電図の感度や特異度は一般的に低く、対象とする母集団や判定基準にもよるが、偽陽性率や偽陰性率は無視できるほど低くはない。Gianrossiら⁶⁾の検討では、感度は平均68%、特異度は平均77%と報告されている。一方、運動負荷²⁰¹Tl心筋SPECTの冠動脈疾患患者の診断感度は76-96%、特異度は56-92%とされ、運動負荷心電図と比較し、高い診断精度であることが報告されている¹⁾。

本研究では、左回旋枝領域の陳旧性心筋梗塞症例において、負荷²⁰¹Tl心筋SPECTで虚血所見を認めないにもかかわらず、運動負荷で前胸部誘導にST低下を示す症例があり、この原因について検討した。

ST低下部位は、狭心症例ではⅡ、Ⅲ、aVF、V₅、

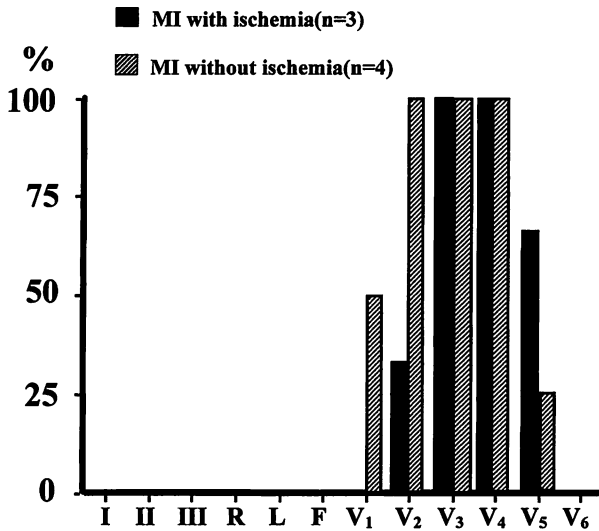


Fig. 4 Percentage exercise-induced ST segment depression in the electrocardiographic leads recorded in patients with myocardial infarction with ischemia and without ischemia
Abbreviation as in Fig. 1.

V₆で比較的頻度が高かったが、心筋梗塞例ではV₂-V₄で頻度が高く、明らかに異なる傾向を示した。また心筋梗塞患者においては、負荷²⁰¹Tl心筋SPECT上の心筋虚血の有無とST低下部位に関連性はなく、このV₂-V₄でのST低下は左回旋枝領域の心筋梗塞における特異的变化と考えられた。さらに心筋梗塞例のうちST低下を示す例では、安静時左室造影上、左室側壁の壁運動障害が強く、この壁運動障害がST低下を引き起こしていると推察された。

負荷心電図において虚血性ST変化をきたしやすい誘導は、Blackburnら⁷⁾によると、V₅、V₆、V₄、V₃、aVF、II、Iの順であり、運動負荷時の虚血性ST低下は心筋の虚血の局在とは無関係である。しかし、本研究における左回旋枝領域の心筋梗塞例ではV₂、V₃、V₄にST低下の頻度が高く、肢誘導にST低下を認めた症例はなかった。以前より左回旋枝の閉塞により、後壁あるいは側壁のST上昇の鏡面像として前胸部誘導でST低下を認めることが指摘されている。Shahら⁸⁾の検討では、経皮的冠動脈形成術施行時に左回旋枝を閉塞させたときの心電図変化において、最大ST低下がV₂、V₃に出現した場合の左回旋枝閉塞に対する感度は70%、特異度は96%であった。これら前胸部誘導の特異的变化は、左心室後壁でのST上昇の鏡面像である

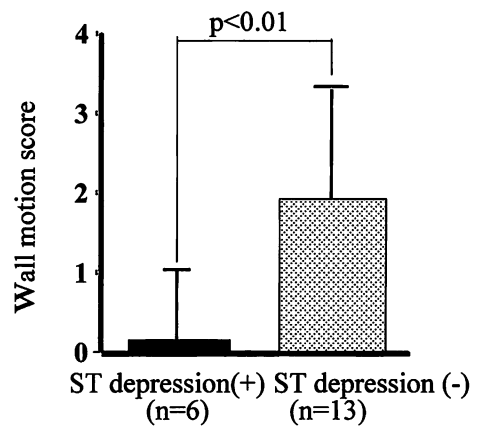


Fig. 5 Comparison of lateral wall motion score between patients with myocardial infarction with ST segment depression and without ST segment depression

としている。

本症例の心筋梗塞例においても、前胸部誘導、とくにV₂からV₄での特異的ST低下は、左室後側壁でのST上昇の鏡面像を表す所見と考えられる。

心筋梗塞患者での運動負荷時のST上昇は、梗塞心筋周囲の虚血や心筋の壁運動障害による変化といわれる^{6,9,10)}。壁運動異常によりST上昇をきたす機序の詳細はいまだ不明であるが、Elhendyら¹¹⁾の最近の報告によると、運動負荷時ST上昇を示した症例の85%は心筋梗塞の既往があり、それらの症例はすべて負荷心エコー図法で壁運動異常を呈したとされている。

また下壁梗塞の患者においても、運動負荷時の前胸部誘導のST低下と後壁の壁運動異常との関連が報告されている^{4,12,13)}。

今回の我々の梗塞症例の検討では、1)左回旋枝一枝病変である、2)負荷心筋SPECT上の虚血の有無にかかわらずST低下部位に差がなかった、3)ST低下例に左室側壁の壁運動障害が高度であったことから、これら前胸部誘導での運動負荷時のST低下は、心筋虚血の関与によるよりも、運動負荷により生じた左室側壁の壁運動障害に関連していたと推測される。

すなわち、運動負荷により梗塞部位である側壁の壁運動障害が高度となり、左室後側壁のST上昇をきたし、その鏡面像として前胸部誘導でST低下が出現したものと考えられる。

本研究での限界は安静時の左室造影による壁運動評

価しか行っておらず、運動負荷時の左室壁運動を考慮していないことである。しかし、少なくとも側壁の心筋傷害の高度な例ほど、運動負荷時に前胸部誘導でST低下をきたす傾向があると考えられる。また梗塞部の残存生存心筋の虚血がSTを低下させている可能性があり、心筋乳酸代謝の評価による虚血の証明やドブタミン負荷心エコー図法やpositron emission tomographyなどによる生存心筋の詳細な検討を行う必要があるが、狭心症例と心筋梗塞例ではST低下部位が明

らかに異なっており、虚血だけで前胸部誘導でのST低下を説明するのは難しいと考えられる。

結 論

左回旋枝病変の心筋梗塞は運動負荷心電図上の V_2-V_4 で特異的にST低下をきたす症例を約3割に認め、原因として虚血の関与によるよりも壁運動障害による可能性が高いと考えられた。

要 約

左回旋枝一枝病変の患者における運動負荷心電図でのST低下の意義について、運動負荷心電図、運動負荷 ^{201}Tl 心筋シンチグラフィ（TI-SPECT）、および左室造影による壁運動の関係を検討した。

対象は冠動脈造影上の左回旋枝1枝に有意病変を認めた51例（狭心症30例、心筋梗塞21例）である。運動負荷心電図上のST低下を認めた誘導は、狭心症群ではII、III、 aV_F 、 V_5 、 V_6 で多く認めたのに対し、心筋梗塞群では V_2-V_4 に多く認めた。心筋梗塞群においてTI-SPECTで虚血を認めた例と認めなかった例との間に、明らかなST低下誘導部位の違いを認めなかった。また左室造影上、心筋梗塞群のST低下を認めた例は認めなかった例に比べ、梗塞領域である側壁の壁運動が有意に障害されていた($p < 0.01$)。

左回旋枝の心筋梗塞で認められる運動負荷時ST低下は V_2-V_4 で頻度が高く、そのST低下は左室側壁の壁運動障害に起因すると考えられた。

J Cardiol 2000; 35 (4): 239-245

文 献

- 1) Bittl JA, Levin DC: Nuclear cardiology. *in* Heart Disease: A Textbook of Cardiovascular Medicine (ed by Braunwald E), 5th Ed. WB Saunders, Philadelphia, 1997; pp240-272
- 2) Lew AS, Weiss AT, Shah PK, Maddahi J, Peter T, Ganz W, Swan HJ, Berman DS: Precordial ST segment depression during acute inferior myocardial infarction: Early thallium-201 scintigraphic evidence of adjacent posterolateral or inferoseptal involvement. *J Am Coll Cardiol* 1985; 5: 203-209
- 3) Salcedo JR, Baird MG, Chambers RJ, Beanlands DS: Significance of reciprocal S-T segment depression in anterior precordial leads in acute inferior myocardial infarction: Concomitant left anterior descending coronary artery disease? *Am J Cardiol* 1981; 48: 1003-1008
- 4) Abraham RD, Freedman SB, Dunn RF, Newman H, Roubin GS, Harris PJ, Kelly DT: Prediction of multivessel coronary artery disease and prognosis early after acute myocardial infarction by exercise electrocardiography and thallium-201 myocardial perfusion scanning. *Am J Cardiol* 1986; 58: 423-427
- 5) Hosoya Y, Ikeda K, Yamaki M, Tsuiki K, Yasui S: The clinical significance of exercise-induced ST segment changes in patients with previous inferior myocardial infarction. *Am Heart J* 1990; 120: 554-561
- 6) Gianrossi R, Detrano R, Mulvihill D, Lehmann K, Dubach P, Colombo A, McArthur D, Froelicher V: Exercise-induced ST depression in the diagnosis of coronary artery disease: A meta-analysis. *Circulation* 1989; 80: 87-98
- 7) Blackburn H, Katigbak R: What electrocardiographic leads to take after exercise. *Am Heart J* 1964; 67: 184-185
- 8) Shah A, Wagner GS, Green CL, Crater SW, Sawchak ST, Wildermann NM, Mark DB, Waugh RA, Krucoff MW: Electrocardiographic differentiation of the ST-segment depression of acute myocardial injury due to the left circumflex artery occlusion from that of myocardial ischemia of nonocclusive etiologies. *Am J Cardiol* 1997; 80: 512-513
- 9) Dunn RF, Bailey IK, Uren R, Kelly DT: Exercise-induced ST-segment elevation: Correlation of thallium-201 myocardial perfusion scanning and coronary arteriography. *Circulation* 1980; 61: 989-995
- 10) Waters DD, Chaitman BR, Bourassa MG, Tubau JF: Clinical and angiographic correlates of exercise-induced ST-segment elevation: Increased detection with multiple ECG leads. *Circulation* 1980; 61: 286-296
- 11) Elhendy A, Geleijnse ML, Roelandt JR, van Domburg RT, Cornel JH, TenCate FJ, Postma-Tjoa J, Reijts AE, el-Said GM, Fioretti PM: Evaluation by quantitative 99m-technetium MIBI SPECT and echocardiography of myocardial

- perfusion and wall motion abnormalities in patients with dobutamine-induced ST-segment elevation. *Am J Cardiol* 1995; **76**: 441-448
- 12) Khoury Z, Keren A, Stern S: Correlation of exercise-induced ST depression in precordial electrocardiographic leads after inferior wall acute myocardial infarction with thallium-201 stress scintigraphy, coronary angiography and two-dimensional echocardiography. *Am J Cardiol* 1994; **73**: 868-871
- 13) Stevenson RN, Umachandran V, Ranjadayalan K, Roberts RH, Timmis AD: Early exercise testing after treatment with thrombolytic drugs for acute myocardial infarction: Importance of reciprocal ST segment depression. *BMJ* 1994; **308**: 1189-1192