

Alfieri 僧帽弁修復術の早期手術成績 Early Outcome With the Alfieri Mitral Valve Repair

中西 浩之*
Jai RAMAN
秦 光賢
Brian BUXTON

Koji NAKANISHI, MD*
Jai RAMAN, MD
Mitsumasa HATA, MD
Brian BUXTON, MD

Abstract

Objectives. Mitral regurgitation in cases of prolapse of the anterior leaflet, posterior leaflet with calcified annulus, or prolapse of both leaflets is thought to be difficult to repair. The Alfieri repair has been developed to address these conditions.

Methods. Seven patients (four men and three women, mean age 71 ± 9 years) underwent the Alfieri repair for mitral regurgitation at Austin and Repatriation Medical Centre between January 1999 and December 1999. The mechanism of mitral regurgitation was prolapse of the posterior leaflet with calcified annulus in one patient, prolapse of the anterior leaflet in two, and prolapse of both leaflets in four. Mitral regurgitation before operation was severe in all patients. The Cosgrove ring was used in all patients. Four patients underwent combined operation, coronary artery bypass surgery in three and tricuspid annuloplasty in one.

Results. There was no hospital death. Two patients had postoperative complications, transient ischemic attack in one patient and rapid atrial fibrillation in one. The mean hospital stay was 11.3 ± 8.7 days. Mitral regurgitation after operation was mild in five patients and trivial in two. Mean pressure gradient of the transmitral valve was 4.0 ± 1.4 mmHg.

Conclusions. The Alfieri mitral valve repair is a simple and satisfactory technique to repair mitral regurgitation in selected patients. Long-term follow-up is required to evaluate the durability of this technique.

J Cardiol 2001; 37(5): 263 - 266

Key Words

Mitral regurgitation

Mitral valve, repair

Heart surgery(Alfieri repair)

はじめに

僧帽弁逆流に対しては、術後の左室機能維持や血栓塞栓症の危険性などの観点より、僧帽弁置換術に比べて弁修復術が好ましい^{1,2)}。しかし、僧帽弁前尖に病変がある場合には、従来の修復術では満足いかないこともある^{3,4)}。また、前尖、後尖ともに病変のある場合には修復は困難であるとされている。Alfieriは新しい僧帽弁修復術として、逸脱した弁尖の自由縁 (free edge) を対側のそれとつなぎ留めることにより弁

の開閉能 (competence) を保つ手術方法を考案して良好な成績を報告している⁴⁻⁶⁾。しかし、我が国においてこのAlfieri修復術の報告はみられない。Alfieriは、この僧帽弁修復術の適応として前尖の逸脱、弁輪の石灰化を伴う後尖逸脱、両弁尖の逸脱を挙げており⁵⁾、とくに両弁尖の逸脱が良い適応になるとしている⁶⁾。我々も上記をAlfieri修復術の適応とし、良好な早期手術成績を経験したので報告する。

Department of Cardiac Surgery, Austin and Repatriation Medical Centre, Melbourne, Australia; *(現)岡山大学医学部 心臓血管外科: 〒700-8558 岡山県岡山市鹿田町2-5-1

Department of Cardiac Surgery, Austin and Repatriation Medical Centre, Melbourne, Australia; *(present) Department of Cardiovascular Surgery, Okayama University Medical School, Okayama

Address for correspondence: NAKANISHI K, MD, Department Cardiovascular Surgery, Okayama University Medical School, Shikata-cho 2-5-1, Okayama, Okayama 700-8558

Manuscript received December 26, 2000; revised February 7 and 28, 2001; accepted March 1, 2001

Table 1 Patient profile

Period	January - December, 1999
Mitral valve repair	22
Alfieri repair	7
Sex(male/female)	4/3
Age(yr, mean \pm SD)	71 \pm 9(range 56 - 78)
Etiology of mitral regurgitation	
Degenerative	6
Ischemic	1
Mechanism of mitral regurgitation	
Anterior leaflet prolapse	2
Posterior leaflet prolapse	1
Bileaflet prolapse	4

対象と方法

1999年1-12月の1年間にAustin and Repatriation Medical Centreにおいて僧帽弁修復術を22例に施行した。そのうち後尖逸脱の15例に対してはMcGoon法を施行した。今回の対象はAlfieri修復術を施行した残り7例(男性4例,女性3例)である。手術年齢は平均71 \pm 9歳(年齢範囲56-78歳)であった。病因は虚血性が1例,変性性が6例で,病変は前尖逸脱が2例,前尖および後尖逸脱が4例,後尖逸脱および弁輪の高度石灰化が1例であった(Table 1)。僧帽弁修復術はAlfieriの方法に準じて^{5,6)}, CV-5 expanded polytetrafluoroethylene縫合(ePTFE)糸および4-0 braided polyester糸によるZ縫合または, 5-0 polypropylene糸による連続縫合により逸脱した部分の弁尖の自由縁を対側のそれにつなぎ留めた。すなわち, つなぎ留め縫合(anchoring suture)は逸脱した部位に施行した。弁尖の逸脱が高度で,かつ高度に弁尖が延長していた2例に一部弁切除を併用した[後尖の四角(quadrangular)切除1例,前尖の三角(triangular)切除1例]。弁尖の自由縁は全例肥厚しており, つなぎ留めに際してプレジェットは使用しなかった(Fig. 1)。全例にCosgroveリング(28mm: 3例, 30mm: 4例)を使用した。同時手術は4例に施行し,うち冠動脈狭窄を有する3例に冠動脈バイパス術を, 1例に三尖弁輪縫縮術を施行した。修復術後の逆流の程度は術中水試験および術中経食道心エコー図法により行った。

なお, おのおのの数値は平均 \pm 標準偏差で示した。

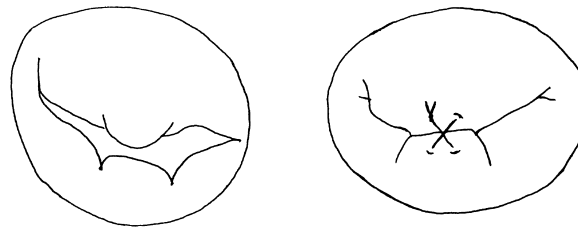


Fig. 1 Surgical procedures

Left: Anterior, posterior leaflets and subvalvular apparatus are carefully inspected.

Right: A Z-suture or running suture along the free edge of the leaflet is performed. Deep bites through the rough zone of the leaflet are placed to avoid tearing the tissue.

結 果

大動脈遮断時間は平均103 \pm 36分で, Alfieri修復術施行のみでは平均74 \pm 10分であった。体外循環時間は平均136 \pm 41分で, Alfieri修復術のみでは平均103 \pm 20分であった。手術死亡はなかった。術後合併症は一過性脳虚血発作が1例, 頻脈性心房細動が1例の計2例であったが, いずれも回復した。術後入院日数は7-29日(平均11.3 \pm 8.7日)であった。

術前の僧帽弁逆流は経胸壁心エコー図法により全例が高度であったが, 修復後の術中経食道心エコー図法では全例が極軽度以下であった。術後早期(観察期間: 平均7.2ヵ月, 範囲2-13ヵ月)の逆流は2例で極軽度, 5例で軽度であった(Fig. 2)。術後早期の経僧帽弁口流速から得られた平均圧較差は4.0 \pm 1.4mmHgであった。

臨床経過観察期間は平均9.2ヵ月(4-18ヵ月)で, 僧帽弁逆流の増悪に伴う再手術例はなかった。術後心房細動を合併している症例にはワルファリンの内服を, 合併していない症例で僧帽弁逆流単独例にはアスピリンを3ヵ月間, 冠動脈バイパス術同時施行例にはアスピリンを継続投与した。心不全の増悪で1例が再入院を要したが, この症例では僧帽弁逆流の増悪はなく, 術前より合併していた心機能低下が原因であった。その他の症例は順調に経過している。

考 察

Alfieriはこの僧帽弁修復術の適応として前尖の逸脱, 弁輪の石灰化を伴う後尖逸脱, 両弁尖の逸脱を挙げており⁵⁾, とくに両弁尖の逸脱が良い適応になると

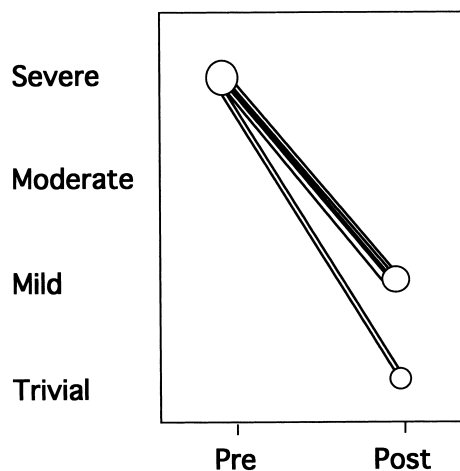


Fig. 2 Improvement of degree of mitral regurgitation after surgery

Pre = preoperative period; Post = postoperative period.

している⁶⁾。我々も、これに準じてこの術式の適応とし過去1年間に7例を施行した。前尖逸脱を合併する場合には多くの施設でePTFE系による人工腱索の作製や延長した腱索の短縮などを術式として選択している。しかし、これらの術式は弁下の操作に関して習熟した技術を必要とする。一方、Alfieri 僧帽弁修復術は弁下の操作を要しないために簡便で、短時間で施行可能である。とくに前尖逸脱のみで後尖は正常な場合、逸脱した弁尖の自由縁をつなぎ留めるだけで前尖を正常な後尖の腱索を支持することとなり、腱索の長さの調節などを必要としない。Alfieri は単独 Alfieri 僧帽弁修復術で大動脈遮断時間は平均35分と報告している⁵⁾。近年、冠動脈に病変を有する低心機能症例が増加しており、僧帽弁修復術と冠動脈バイパス術を同時に施行しなければならないことがある⁷⁾。このような症例に僧帽弁修復術として Alfieri 弁形成術を選択することにより、大動脈遮断時間、体外循環時間、手術時間の短縮が期待できる。今回の検討でも3例に冠動脈バイパス手術を同時に施行して術後経過は良好であった。

本施設では原則として僧帽弁形成術には人工弁輪を使用することとしており、本形成術においても全例に使用した。とくに本術式の場合、つなぎ留めの部位に最も張力がかかっていることは明白で、断裂が原因となる僧帽弁逆流の再発防止のためにも人工弁輪は必要であると考えている。また、以上述べたように、本術式は弁下の操作を要しないことや簡便な方法であるため、最近注目されている低侵襲心臓手術への応用が可能であると考えられ、現在我々はその導入を検討している。

Alfieri は中期遠隔期成績として、6年の全生存率は $92 \pm 3.1\%$ で、再手術回避率は $95 \pm 4.8\%$ と良好な結果を報告⁵⁾しているが、他の術式と比較しても良好な成績と考えられる⁸⁾。また、最も修復が困難な両弁尖の逸脱である Barlow 病に対しても、再手術回避率は5年で $86 \pm 14\%$ としている⁶⁾。我々の限られた経験でも、僧帽弁逆流は術後早期に全例が軽度以下に改善していた。Alfieri 僧帽弁修復術は結果的に二重開口部弁 (double orifice valve) になって、術後の僧帽弁狭窄が問題となるが、Alfieri はコンピューターを使ったモデルで弁口面積が同じであれば開口部が1つでも、2つでも何ら変わらないことを示している⁹⁾。しかしながら Alfieri は、弁口面積が 2.0cm^2 以下の場合はこの修復術は施行しないほうがよいとしている。我々の症例では心臓超音波検査上、術後僧帽弁口の圧較差は平均 4mmHg であり、弁狭窄はないと判断した。今後、厳重な経過観察が必要となるが、Alfieri 僧帽弁修復術の早期成績は良好な結果であった。当施設ではこれからも本術式を採用していく方針で、将来症例数を重ね中期遠隔期成績を報告したい。

結 論

Alfieri 僧帽弁修復術は簡便な術式で、術後の早期成績は良好であった。とくに、前尖逸脱を合併する場合、Alfieri 僧帽弁修復術は考慮すべき術式になると思われる。今後、慎重に経過観察していきたい。

要 約

目 的: 僧帽弁逆流に対して, 僧帽弁前尖に病変がある場合, ときとして修復術の成績は満足いかない. 今回, 新しい僧帽弁修復術である Alfieri 修復術を施行したので, その早期手術成績を報告する.

方 法: 対象は 1999 年 1 - 12 月に僧帽弁修復術を施行した 22 例のうち, Alfieri 修復術を施行した 7 例(男性 4 例, 女性 3 例)である. 手術年齢は平均 71 ± 9 歳, 病因は虚血性が 1 例, 変性性が 6 例, 病変は前尖逸脱が 2 例, 前尖および後尖逸脱が 4 例, 弁輪の高度石灰化を伴う後尖逸脱が 1 例であった. 全例に Cosgrove リングを使用し, 同時手術は 4 例に施行した(冠動脈バイパス術 3 例, 三尖弁輪縫縮術 1 例). 大動脈遮断時間は 103 ± 36 分, 体外循環時間は 136 ± 41 分であった.

結 果: 手術死亡はなく, 平均 9.2 カ月の観察期間では再手術例はなかった. 術前僧帽弁逆流は全例が高度であったが, 術後はすべて軽度以下であった. 術後合併症は一過性脳虚血発作が 1 例, 頻脈性心房細動が 1 例であったが, いずれも回復した. ドップラー心エコー図法による術後早期の左室流入血流平均圧較差は 4.0 ± 1.4 mmHg で, 術後平均入院日数は 11.3 ± 8.7 日であった.

結 論: Alfieri 修復術は簡便な術式で, 術後早期成績は良好であった. とくに前尖逸脱の場合には, Alfieri 修復術は新しい術式として, 考慮されるべき術式と思われた.

J Cardiol 2001; 37(5): 263 - 266

文 献

- 1) Akins CW, Hilgenberg AD, Buckley MJ, Vlahakes GJ, Torchiana DF, Daggett WM, Austen WG: Mitral valve reconstruction versus replacement for degenerative or ischemic mitral regurgitation. *Ann Thorac Surg* 1994; **58**: 668 - 675
- 2) Enriquez-Sarano M, Schaff HV, Orszulak TA, Tajik AJ, Bailey KR, Frye RL: Valve repair improves the outcome of surgery for mitral regurgitation: A multivariate analysis. *Circulation* 1995; **91**: 1022 - 1028
- 3) Gillinov AM, Cosgrove DM, Blackstone EH, Diaz R, Arnold JH, Lytle BW, Smedira NG, Sabik JF, McCarthy PM, Loop FD: Durability of mitral valve repair for degenerative disease. *J Thorac Cardiovasc Surg* 1998; **116**: 734 - 743
- 4) Fucci C, Sandrelli L, Pardini A, Torracca L, Ferrari M, Alfieri O: Improved results with mitral valve repair using new surgical techniques. *Eur J Cardiothorac Surg* 1995; **9**: 621 - 626
- 5) Maisano F, Torracca L, Oppizzi M, Stefano PL, D'Addario G, La Canna G, Zogno M, Alfieri O: The edge-to-edge technique: A simplified method to correct mitral insufficiency. *Eur J Cardiothorac Surg* 1998; **13**: 240 - 246
- 6) Maisano F, Schreuder JJ, Oppizzi M, Fiorani B, Fino C, Alfieri O: The double-orifice technique as a standardized approach to treat mitral regurgitation due to severe myxomatous disease: Surgical technique. *Eur J Cardiothorac Surg* 2000; **17**: 201 - 205
- 7) Umama JP, Salehizadeh B, DeRose JJ, Nahar T, Lotvin A, Homma S, Oz MC: "Bow-tie" mitral valve repair: An adjuvant technique for ischemic mitral regurgitation. *Ann Thorac Surg* 1998; **66**: 1640 - 1646
- 8) Gillinov AM, Cosgrove DM, Blackstone EH, Diaz R, Arnold JH, Lytle BW, Smedira NG, Sabik JF, McCarthy PM, Loop FD: Durability of mitral valve repair for degenerative disease. *J Thorac Cardiovasc Surg* 1998; **116**: 734 - 743
- 9) Maisano F, Redaelli A, Pennati G, Fumero R, Torracca L, Alfieri O: The hemodynamic effects of double-orifice valve repair for mitral regurgitation: A 3D computational model. *Eur J Cardiothorac Surg* 1999; **15**: 419 - 425